

گزارش موردی Case report

گزارش یک مورد مرگ ناگهانی به دنبال بیماری کاوازاکی

دکتر مریم متفکر*

Sudden death in kawasaki disease, a case report

M Motefaker

دریافت: ۸۵/۱/۲۳ پذیرش: ۸۵/۱۲/۲۰

*Abstract

Kawasaki disease is an acute febrile vasculitis of childhood in which the coronary artery aneurysm is considered as a common complication. Proper treatment of kawasaki patients plays an essential role in prophylaxis against dangerous complications. The case was a boy of three and half years old with high fever, anorexia, sore throat, bilateral bulbar conjunctival injection, palpitation, unilateral cervical lymphadenopathy, strawberry tongue, cracked lips, erythema, swelling and peeling of hands and feet, abdominal pain, and dysuria treated with penicillin 6.3.3, cefixime and serum infusion. The patient, visited by different doctors, was finally hospitalized and diagnosed as having kawasaki disease. He was treated with adequate doses of IVIG and aspirin based on recommended therapy protocol. At the beginning of treatment and also 2 months after the treatment, the patient was referred to a cardiologist and found to have normal EKG, C. Xray and echo cardiography. Approximately 7 months later, the patient was re-hospitalised with cardiopulmonary arrest and died afterwards. At autopsy, giant aneurysm in LAD artery as the result of Kawasaki disease was observed. Having described the complications above, scrupulous attention in diagnosing Kawasaki disease and immediate referral of the patient to pediatric cardiologist is of prime importance.

Keywords: Kawasaki Disease, Aneurysm, Vasculitis, Echocardiography, Lymphadenopathy

*چکیده

بیماری کاوازاکی یک واسکولیت تبادار حاد کودکان است که خطرناکترین عارضه آن آنوریسم عروق کرونر می باشد. درمان به موقع در جلوگیری از عوارض خطرناک بیماری نقش اساسی دارد. در این مقاله، پسری ۳/۵ ساله با تب بالای ۱۴ روزه همراه با بی‌اشتهایی، گلو درد، قرمزی دوطرفه چشم‌ها، تپش قلب، لنفادنوپاتی یک طرفه گردن، زبان توت فرنگی، لب‌های ترک خورده، قرمزی، تورم و پوسته‌ریزی انگشتان دست‌ها و پاها، دل درد و سوزش ادرار معرفی می‌شود که تحت درمان با پنی‌سیلین 6.3.3، سفیکسیم و سرم‌تراپی قرار گرفته است. بیمار پس از مراجعه مکرر به پزشکان مختلف با تشخیص کاوازاکی بستری و تحت درمان با ایمونوگلوبولین داخل وریدی و آسپرین با دوز و مدت کافی قرار گرفت. در بدو درمان و دو ماه بعد مشاوره قلبی به عمل آمده و نوار قلب، رادیوگرافی قفسه سینه و اکوکاردیوگرافی طبیعی گزارش شد. بیمار حدود ۷ ماه بعد به طور ناگهانی دچار ایست قلبی- تنفسی شد. در کالبدگشایی، آنوریسم ژانت در شریان نزولی قدامی کرونر چپ (LAD) ناشی از کاوازاکی مطرح شد. لذا توجه بیش‌تر از نظر تشخیص زودرس و معرفی بیمار مبتلا به کاوازاکی به فوق تخصص قلب کودکان ضروری است.

کلیدواژه‌ها: بیماری کاوازاکی، آنوریسم، واسکولیت، اکوکاردیوگرافی، لنفادنوپاتی

* متخصص بیماری‌های کودکان

آدرس مکاتبه: قزوین، شهر صنعتی البرز، بیمارستان خیریه رحیمیان، تلفن ۰۲۸۲-۲۲۲۹۷۰۱

❖ E mail: dr-m- motefaker@yahoo.com

Page (78)

(این مقاله در اولین همایش سالانه انجمن فوق تخصصی عفونی اطفال (۳) الی ۴ آذر ماه ۱۳۸۴) در تهران، دانشگاه علوم پزشکی شهید بهشتی ارائه شده است)

***مقدمه:**

کاوازاکی بیماری مهمی است که ۱۵ تا ۲۵ درصد موارد درمان نشده آن، به اختلال عروق کرونر (آنوریسم، ترومبوس یا انسداد شریان کرونر)، سکته قلبی، پارگی آنوریسم و مرگ ناگهانی منجر می‌شود.^(۱) در ایالات متحده و ژاپن با افزایش شیوع، کاوازاکی به‌عنوان علت مهم بیماری اکتسابی قلب جایگزین تب روماتیسمی حاد در کودکان شده است.^(۲) پیدایش آنوریسم به‌طور معمول در هفته‌های ۲ تا ۴ بیماری است و بعد از هفته ۶ غیر شایع است.^(۳)

کاوازاکی یک بیماری با علت ناشناخته است. البته سم‌های محیطی به‌عنوان یک علت احتمالی مطرح شده‌اند، اما به‌دلیل وقوع بیماری در گروه سنی خاص، وجود همه‌گیری دوره‌ای، ماهیت خود محدود شونده بیماری و علائم بالینی (تب، تظاهرات پوستی، علائم چشمی، آدنوپاتی گردنی)، منشأ عفونی برای بیماری کاوازاکی مطرح است.

شاید عامل این بیماری در همه جا باشد، ولی در میزان مستعد از نظر ژنتیکی بروز می‌کند و عدم وجود بیماری در شیرخواران زیر ۴ ماه می‌تواند به علت عبور غیر مستقیم آنتی‌بادی مادر باشد.^(۲) بیماری قابل پیشگیری نیست ولی اغلب قابل درمان است.^(۴)

از نظر همه‌گیر شناختی، اگرچه در تمام نژادها دیده شده است، ولی شیوع آن در آسیای شرقی از سایر نژادهاست.^(۲) حدود ۳۰۰۰ مورد در ایالات متحده و ۴۰۰۰ مورد در ژاپن تشخیص داده شده است. از سال ۱۹۶۰ تاکنون در ژاپن ۱۷۰۰۰۰ مورد گزارش شده است.^(۲) یعنی در ژاپن ۹۵ مورد در هر ۱۰۰ هزار کودک زیر ۵ سال گرفتار می‌شوند.^(۵)

از نظر آسیب‌شناسی، کاوازاکی در واقع واسکولیت شدید تمام شریان‌های خونی و اغلب عروق متوسط را با ارجحیت شرایین کرونر درگیر می‌کند.^(۶) اصولاً گرفتاری قلب در فاز حاد بیماری از نظر آسیب‌شناسی شامل پریکاردیت، میوکاردیت، اندوکاردیت، نارسایی

دریچه یا گرفتاری عروق کرونر است. از نظر بالینی پریکاردیوم هیپردینامیک، تاکی‌کاردی، ریتم گالوپ، سوفل بی‌گناه به‌علت آنمی و تب، سوفل نارسایی دریچه میترال و به ندرت سندرم کاردیاک اوت لت پایین و شوک گزارش شده است.

از نظر پیرابالینی، ۱ نوار قلب و اکوکاردیوگرافی کمک‌کننده هستند. در نوار قلب آریتمی، PR طولانی یا تغییرات T و ST دیده می‌شود. اکوکاردیوگرافی بسته به ناحیه درگیر گرفتاری پریکارد، میوکارد، نارسایی دریچه‌های میترال و آئورت، گرفتاری عروق کرونر و آنوریسم عروقی را نشان می‌دهد. هر چند آنوریسم عروق کرونر به‌ندرت قبل از روز دهم دیده می‌شود، ولی یافته‌هایی مانند شفافیت دور عروقی، اکتازی و نبودن حالت Tapering عروق کرونر به‌نفع آنوریسم کرونر است که قبل از بروز آنوریسم دیده می‌شود.^(۷)

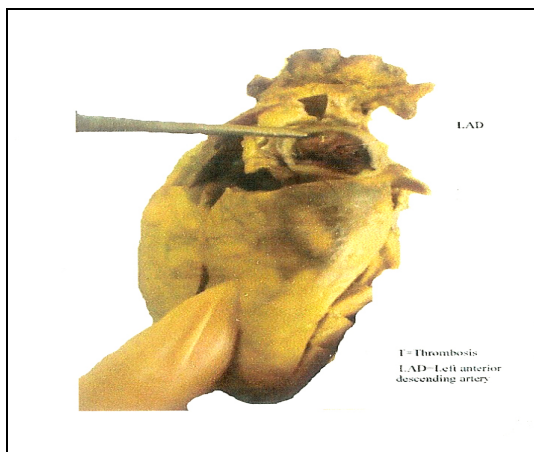
آنوریسم کرونر که در ابتدای بیماری کاوازاکی بروز کند، به‌طور معمول در قطعه ابتدایی و عروق کرونر اصلی دیده می‌شود. آنوریسم همچنین ممکن است در عروق خارج کرونر مانند ساب‌کلاوین، براکیال، اگزیلاری، ایلیاک یا عروق فمورال و گاه در عروق شکمی و کلیوی ایجاد شود.^(۸)

*** معرفی بیمار**

بیمار پسر ۳/۵ ساله‌ای است که با شکایت تب بالا (۴۰ درجه سانتی‌گراد)، فارنژیت، آدنوپاتی گردنی (۲ سانتی‌متر)، بی‌اشتهایی، بی‌حالی، قرمزی دوطرفه چشم‌ها و زبان به همراه خشکی شدید لب‌ها، در خردادماه سال ۱۳۸۳ مراجعه مکرر پزشکی داشته و توسط متخصصین کودکان معاینه و پنی‌سیلین 6.3.3 و سفیکسیم برای او تجویز شده و همچنین تحت سرم‌تراپی قرار گرفته است، به علت عدم پاسخ به درمان و پیشرفت علائم به سوی راش ماکولوپاپرلر، پوسته‌ریزی، تورم انگشتان دست‌ها و پاها، دی‌زوری، تپش قلب و دل درد جهت وی

منفی بودند.

نتایج اتوپسی به عمل آمده به شرح زیر بودند:
ادم بین سلولی در پارانشیم مغز، کانون کوچکی از خون ریزی در فضای ساب آراکنوئید در سطح نیمکره‌های مخچه، پنومونی اسپیراتیو ریه، کانون‌های وسیع فیروز در ضخامت میوکارد، سطح اندوکارد و در قسمت میانی و قاعده‌ای حفره بطنی چپ قلب، کانون‌های کوچکی از خونریزی لابلائی میوسیت‌ها، پریکاردیت، آنوریسم ژانت همراه ارتشاح خفیف سلول‌های آماس تک هسته‌ای در ۱/۳ ابتدایی و میانی شریان نزولی قدامی چپ (LAD) همراه با انسداد لومن توسط لخته خون، آنوریسم ژانت در قسمت میانی شریان کرونر راست (شکل شماره ۲) و کانون‌های کوچکی از خون‌ریزی در ضخامت نسوج همبندی چربی اطراف شریان آئورت توراسیک بدون شواهد آماس در این رگ.



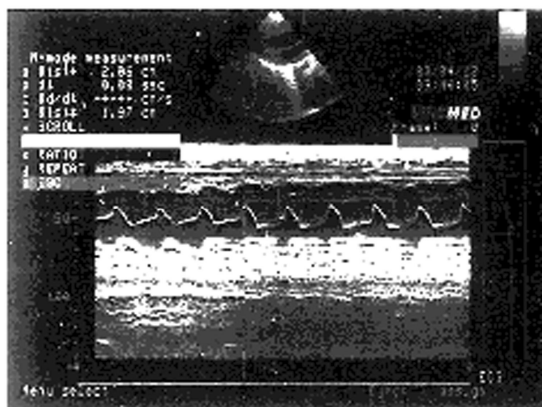
شکل ۲- ترومبوس در آنوریسم شریان LAD

* بحث و نتیجه‌گیری:

با توجه به سابقه کاوازاکی در بیمار فوق محتمل‌ترین علت بروز آنوریسم همان کاوازاکی است.
در مورد آنوریسم توجه به نکاتی از قبیل کوآرکتاسیون آئورت، PDA، سندرم مارفان، آمبولی عفونی، تروما، آنومالی مادرزادی ساختمان عروقی به خصوص لایه میانی و آرتیریت (پلی‌آرتیریت ندوزا - آرتیریت تاکایاسو) ضروری است.^(۲)

آزمایش‌های سرپایی مختلف به‌منظور بررسی تب مالت، تیفوئید و عفونت ادرار به‌عمل آمد. در بررسی‌های به عمل آمده آنمی هیپوکروم میکروسیتیک، نوتروفیلی، ترومبوسیتوز، ESR بالا، (+۲) CRP به‌همراه پیوری استریل و آزمون رایت و ویدال طبیعی و کشت خون و ادرار منفی وجود داشت.

در آخرین مراجعه پزشکی با تشخیص کاوازاکی در بیمارستان آموزشی بستری شد و ضمن دریافت ایمونوگلوبولین وریدی (IVIG)، آسپرین نیز تجویز شد. سپس توسط متخصص قلب و عروق معاینه و اکوکاردیوگرافی به عمل آمد که طبیعی بود. (۶۵ درصد EF). رادیوگرافی قفسه سینه نیز نکته آسیب‌شناختی قابل‌ذکری نداشت (شکل شماره ۱).



شکل ۱- اکوکاردیوگرافی اول بیمار

اکوکاردیوگرافی کیسه صفرای طبیعی بود و سونوگرافی آن تشخیص هیدروپس را رد کرد. بیمار طی ماه‌های بعد از بستری اولیه به‌دنبال سرماخوردگی و دل‌درد مختصر، به‌طور ناگهانی دچار کاهش سطح هوشیاری و ایست قلبی- تنفسی شد که علی‌رغم انجام احیای قلبی- ریوی (CPR) با تابلوی تشنج‌های مکرر و ایست کامل قلبی- ریوی فوت نمود. در آزمایش‌های به عمل آمده لکوسیتوز، نوتروفیلی، ++CRP، الکترولیت‌های طبیعی، قند بالا و LFT طبیعی گزارش شد و مایع مغزی- نخاعی (CSF) طبیعی و کشت خون و کشت CSF

تهران به عمل آمد، در صورت درمان صحیح، ۶۲ درصد بیماران عارضه قلبی را تجربه نمی‌کنند و به طور کامل درمان خواهند شد. لذا تمام موارد کاوازاکی باید به پزشک فوق تخصص قلب معرفی شوند.

اکوکاردیوگرافی وسیله تشخیصی خوبی است که به راحتی و با هزینه نسبتاً کم در مرحله حاد و تحت حاد قابل انجام است.

در گذشته به خاطر ابتلا و مرگ و میر متعاقب آنژیوگرافی، این روش فقط در مواردی که شواهد آنوریسم پایدار در اکوکاردیوگرافی دیده می‌شد، پیشنهاد می‌گردید، ولی اکنون به انجام آنژیوگرافی کرونر پس از بروز بیماری اصرار می‌ورزند و پی‌گیری تا آخر عمر نیاز است.^(۱۵)

به هر حال بهترین زمان برای انجام اکوکاردیوگرافی هنگام شک به بیماری (به‌عنوان اکوی پایه)، پایان هفته دوم بیماری، هفته ششم تا هشتم و اکوهای بعدی برحسب نیاز است.

در صورت گرفتار نبودن قلب در سه نوبت اول به تکرار اکوکاردیوگرافی نیاز نیست؛ هر چند برخی انجام اکوکاردیوگرافی را یک‌سال بعد توصیه می‌نمایند.

اگر تب بیمار قطع نشده باشد یا اختلال عروق کرونر، اختلال عملکرد میوکارد، مایع در پریکارد یا نارسایی دریچه دیده شود، تا برطرف شدن آنها بیمار باید با اکوکاردیوگرافی پی‌گیری شود؛ هر چند در مواردی هم که گرفتاری عروق کرونر دیده نمی‌شود احتمال اختلال عملکرد عروق کرونر یا کاهش ذخیره جریان کرونر یا گشادی ریشه آئورت می‌تواند مطرح باشد. لذا تکرار اکوکاردیوگرافی پس از هفته هشتم انتخابی است.^(۷)

با توجه به این که گاهی در موارد مبهم عدم تناسب بین ESR و CRP وجود دارد که احتمال درگیری عروق کرونر را در کاوازاکی بیش‌تر می‌کند، تشخیص زودرس بسیار مهم است.^(۱۶) به هر حال معرفی بیمار به فوق تخصص قلب کودکان در تمام موارد کاوازاکی تأیید می‌شود.

کاوازاکی به‌عنوان زیر گروهی از بیماری‌های درگیرکننده شریان کرونر، یکی از علل احتمالی مرگ ناگهانی محسوب می‌شود.^(۲)

توجه به نکات زیر در تشخیص به موقع بیماری کاوازاکی لازم است:

- روز به روز به موارد گزارش شده این بیماری افزوده می‌شود.

- کشور ایران جزء نژاد آسیاست.

- در صورت تشخیص و درمان زودرس می‌توان از عوارض آن جلوگیری کرد.^(۴)

- در تب بالاتر از ۱۶ روز احتمال تشکیل آنوریسم بیش‌تر است. سایر عوامل خطر تشکیل آنوریسم شامل جنس پسر، سن زیر یک‌سال، عود تب، هموگلوبین زیر ۱۰، ESR بالاتر از ۱۰۱، ابقای ESR بالا و CRP مثبت بیش از سه روز در شروع درمان است.^(۱۰)

- در ژاپن که بیماری به‌موقع تشخیص داده می‌شود، مرگ و میر کم‌تر از یک درصد است.^(۳)

- اهمیت مرگ ناگهانی و سکت قلبی که در عوارض قلبی مشهود است.

- در صورت تشخیص به‌موقع، دیلاتاسیون مختصر طی هشت هفته اول طبیعی می‌شود.^(۱۱)

از آنجا که روند التهابی طی ۶ روز پس از شروع تب به اوج خود می‌رسد، تأخیر در تجویز IVIG به‌عنوان عامل خطر درگیری قلب شناخته شده است.^(۱۲) در صورت درمان صحیح قبل از ۱۰ روز، میزان بروز آنوریسم کرونر از ۲۰ به ۳ درصد می‌رسد.^(۴)

- اگرچه عوارض نادر مثل فلج عصب فاسیال گزارش شده، ولی مشکلات قلبی همچنان مهم‌ترین عارضه است.^(۱۳)

- پلی‌مورفیسم در ژن plasma paf-AH و کاهش آنزیم حاصله، از موارد نادر عدم پاسخ به درمان با IVIG است.^(۱۴)

با توجه به تحقیقی که در بیمارستان قلب شهید رجایی

مقالات اولین همایش سالیانه انجمن فوق تخصصی

عفونی اطفال تحت عنوان بیماری کاوازاکی، ۱۳۸۴؛

تهران: دانشگاه علوم پزشکی شهید بهشتی؛ ۳-۱۶۲

8. Donald CF. Kawasaki syndrome nodas. *Pediatr Cardiol* 1992; 321

9. Morens DM, Anderson LY, Hurwitz ES. National surveillance of Kawasaki disease. *Pediatrics* 1980; 65: 21-5

10. Ichida F, Fatica N, Allen M, et al. Coronary artery involvement in Kawasaki syndrome: Manhatan NewYork; Risk factors and role of Aspirin. *Pediatrics* 1987; 80: 828-35

11. Klassen P, Rowe PC, Gafni A. Economic evaluation of IVIG therapy for Kawasaki disease. *J Pediatr* 1993; 122: 532-42

12. Leek Y, Han JW, Hery JH. Inflammatory process in Kawasaki disease reach their peak at the 6th days of fever onset. *J Korean Med Sci* 2004; 19(4): 501-4

۱۳. مرادی نژاد م. فلج عصب صورتی در سندرم کاوازاکی و گزارش یک مورد. مجله بیماری‌های کودکان ایران، پاییز ۱۳۸۲؛ ۲: ۵۱-۱۴۷

14. Minami T, et al. Resistance to IVIG treatment in Kawasaki disease. *J Pediatr* 2005; 147(1): 78

15. Kato H. Long term consequences of regressed coronary aneurysms after Kawasaki disease: vascular wall morphology and function. *Heart* 2000; 83(3): 307-11

16. Anderson MS, Burns J, Treadwel TA. ESR and CRP discrepancy and high prevalence of coronary artery abnormality in Kawasaki disease. *Pediatr Infect Dis J* 2001; 20(7): 698-702

* سپاسگزاری:

بدین وسیله از همکاری آقای دکتر خردمند ریاست محترم پزشکی قانونی استان قزوین در تهیه تصاویر اتوپسی تقدیر می‌شود.

* مراجع:

1. Kato H, Ichinise E, Yoshiok F, et al. Fate of coronary aneurysm in Kawasaki disease: Serial coronary angiography and long term follow up study. *Am J Cardiol* 1982; 49: 1758-66

2. Rowley AH, Shulman ST. Kawasaki disease. In: Behramin RE, Kliegman RM, Jenson HB. *Nelson textbook of pediatrics*. 17th ed. Philadelphia, Pennsylvania: W.B Saunders; 2004. 823-26

3. Tan TH, Wong KY, Cheng TK, Heng JT. Coronary normogram and coronary Aorta index: Objective detremnants of coronary artery dilatation. *Pediatr Cardiol* 2003; 24: 328-35

4. Nomura, Masuda K, et al. Patients diagnosed with Kawasaki disease before the fifth day of illness have a higher risk of coronary artery aneurysm. *Pediatr Int* 2002 Aug; 44(4): 353-7

5. Taubert KA. Epidemiology of Kawasaki disease in the United States and world wide. *Prog in Cardiovasc Dis*. 1997; 6: 181-5

6. Siberry GK, Iannone R. *The Harriet Lane handbook*. 15th ed. US: Mosby Inc; 2000. 167-70

۷. کچاریان آ. نقش اکوکاردیوگرافی در تشخیص و پی‌گیری گرفتاری قلب در بیماری کاوازاکی. مجموعه