

## Case Report

### **Lateral sacral meningocele presentation as a Gluteal Mass**

A Seddighi\*    A.S Seddighi\*\*

\* Assistant professor of neurosurgery, Qazvin University of Medical Sciences, Qazvin, Iran

\*\* Assistant professor of neurosurgery, Beheshti University of Medical Sciences, Tehran, Iran

#### **\*Abstract**

Lateral meningocele is a rare spinal dysraphism known to occur in patients with neurofibromatosis or Marfan's syndrome. Although this commonly occurs in the thoracic or sometimes in the cervical region, localization at the sacral spine is very infrequent. In this paper we present our case with isolated lateral sacral meningocele with spinal communication through iliac bone. In addition, a review of literature associated with this entity is presented.

**Keywords:** Meningocele, Spinal Diastrophism, Sacral, Gluteal, Neurofibromatosis, Marfan syndrome

**Corresponding Address:** Shahid Rajaee Hospital, Padegan St., Qazvin, Iran

**Email:** invincible19152@yahoo.com

**Tel:** +98 281 335800

**Received:** 2008/09/24

**Accepted:** 2009/06/07

## گزارش موردی

### بروز منگوسل ساکرال به صورت توده سرینی

دکتر افسون صدیقی\* دکتر امیر سعید صدیقی\*

\* استادیار جراحی مغز و اعصاب دانشگاه علوم پزشکی قزوین  
\* استادیار جراحی مغز و اعصاب دانشگاه علوم پزشکی شهید بهشتی

آدرس مکاتبه: قزوین، خیابان پادگان، بیمارستان شهید رجایی، بخش جراحی مغز و اعصاب، تلفن ۳۳۳۵۸۰۰ Email: invincible19152@yahoo.com

تاریخ دریافت: ۸۷/۷/۴ تاریخ پذیرش: ۸۸/۳/۱۷

#### \*چکیده

منگوسل جانبی از تظاهرات بسیار نادر دیس رافیس‌های ستون فقرات است که بیش‌تر در زمینه نوروفیبروماتوز و سندرم مارفان گزارش شده است. این ضایعه به طور معمول در ناحیه قفسه سینه و گاهی در ناحیه گردن دیده شده و بروز آن در ناحیه ساکرال بسیار نادر است. در این مقاله بیماری مبتلا به منگوسل جانبی در ناحیه ساکروم معرفی می‌شود که تظاهر آن به صورت توده‌ای در ناحیه سرین بوده است. نکته قابل توجه در این بیمار، ارتباط ساک منگوسل با کانال نخاعی از طریق نقی در استخوان ایلیاک است.

**کلیدواژه‌ها:** منگوسل، دیس رافیس ستون مهره‌ها، ساکروم، گلوئال، نوروفیبروماتوز، سندرم مارفان

#### \*مقدمه

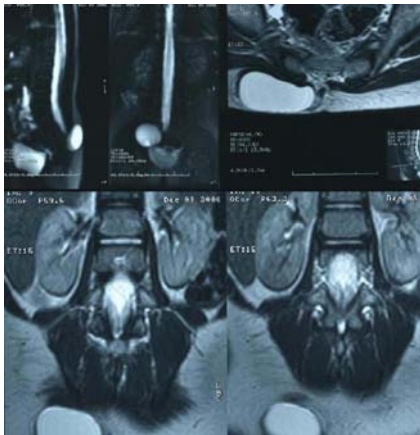
تولد فرزندشان متوجه توده‌ای در ناحیه سرین سمت راست شده بودند که به تدریج بزرگ شده بود. در مراجعه به پزشک عمومی یک بار در سن ۴ ماهگی و بار دیگر در سن ۸ ماهگی اقدام به اسپیراسیون توده شده بود. بنا بر اظهار والدین در هر بار اسپیراسیون، مایعی آبکی خارج و کیست کوچک‌تر شده بود، ولی پس از چند هفته مجدداً عود کرده بود. متأسفانه از این که آیا مایع خارج شده جهت بررسی آزمایشگاهی فرستاده شده بود یا نه اطلاعی در دست نبود.

در معاینه، توده‌ای نرم و متحرک به ابعاد ۴×۳ سانتی‌متر در ناحیه سرین راست لمس شد که به طور کامل با پوست پوشیده شده بود. هیچ عارضه پوستی از جمله تغییر رنگ یا پر مویی دیده نشد. ستون فقرات بیمار انحنای مناسب داشت و ضایعه دیگری از جمله تورم یا مجرای سینوسی مشاهده نشد (شکل شماره ۱).

منگوسل جانبی ضایعه‌ای بسیار نادر از دسته دیس رافیس‌های کرانیو اسپاینال است. در این حالت سخت شامه و عنکبوتیه از طریق سوراخ عصبی به بیرون برجسته می‌شوند.<sup>(۱)</sup> اگرچه این ضایعه بیش‌تر در زمینه سندرم مارفان یا نوروفیبروماتوز نوع یک رخ می‌دهد، ولی موارد بروز آن به طور منفرد نیز گزارش شده است. بیش‌ترین محل بروز منگوسل‌های جانبی در ناحیه قفسه سینه و کمری و به میزان کم‌تر در ناحیه گردنی است و بروز آن در ناحیه ساکروم بسیار نادر است.<sup>(۲)</sup>

#### \*معرفی بیمار

بیمار، دختر بچه ۳/۵ ساله‌ای بود که به علت توده‌ای در ناحیه سرین در دی ماه ۱۳۸۵ از سوی متخصص جراحی کودکان به درمانگاه جراحی اعصاب بیمارستان شهید رجایی قزوین ارجاع شده بود. والدین بیمار از بدو



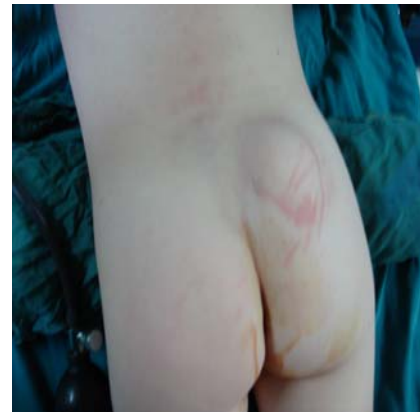شکل ۲- مننگوسل ایزوله جانبی در ناحیه ساکروم در ام آر آی ساژیتال و آگزیال بیمار

ارتباط واضحی بین کیست و کانال نخاعی دیده نشد. شکل نخاع و محل کونوس مدولاریس کاملاً طبیعی بود. تمام یافته‌های فوق بر مننگوسل جانبی به تنهایی در ناحیه ساکروم دلالت داشتند.

با توجه به اقدام‌های تشخیصی فوق و افزایش در اندازه ضایعه، تصمیم به عمل جراحی برای برداشت ضایعه گرفته شد.

### \*شرح عمل جراحی:

عمل جراحی در وضعیت خوابیده به شکم و تحت بی‌هوشی عمومی انجام شد. جهت بررسی ضایعه از برش عرضی در استوای ضایعه استفاده شد. پس از باز کردن پوست، نسج زیر جلدی و لایه بسیار نازکی از عضله‌های سرینی، کیستی با جدار نسبتاً نازک به رنگ صورتی براق مشاهده شد. ابتدا با دید مستقیم، کیست آسپیره شد که مایعی آبکی از آن خارج شد. سپس جدار کیست باز و نمای داخلی کیست به رنگ کرم براق آشکار شد. با دقت در جدار داخلی، دهانه کوچکی که به نقصی در استخوان ایلیاک راه داشت، مشاهده شد. با گشاد کردن این دهانه با میکرودریل و کریسون پانچ و دنبال کردن مسیر مشخص شد که کیست از ناحیه اسپینایفیدای مهره‌های L<sub>5</sub> و S<sub>1</sub> با حفره داخلی سخت شامه مرتبط است. در داخل کیست هیچ گونه نسج عصبی مشاهده نشد. پس از



شکل ۱- بیمار مبتلا به توده ناحیه گلوئتال راست

با گریه کودک تغییر قابل ملاحظه‌ای در اندازه ضایعه دیده نشد. با تاباندن نور به ضایعه، عبور نور (ترانس ایلومیناسیون) مشاهده شد. عملکرد حسی، حرکتی و واکنش‌های بیمار در معاینه عصبی طبیعی بود تون اسفنکتر مقعد مناسب بود.

در آزمون معمول خون و ادرار مشکلی دیده نشد. در گرافی ساده ستون فقرات لومبو ساکرال، اسپینایفیدا در مهره‌های آخر کمری (L<sub>5</sub>) و اول خارجی (S<sub>1</sub>) مشاهده شد.

در سونوگرافی توده‌ای کروی شکل و کاملاً کیستی با حدود واضح به ابعاد ۳/۵ × ۴/۵ × ۲ سانتی‌متر در زیر عضله سرینی سمت راست دیده شد. شواهدی از نسج اکوژن یا سپتوم داخل ساک دیده نشد. در بررسی‌های اورودینامیک، الگوی خروج ادرار طبیعی بود و شواهدی دال بر برگشت ادرار دیده نشد.

بیمار کاندید میلوگرافی شد، ولی به علت حساسیت بیمار به ماده حاجب (Omnipaque) این امر امکان پذیر نشد.

بیمار تحت ام آر آی ستون فقرات قرار گرفت که در آن توده‌ای کیستی به ابعاد ۳/۶ × ۴/۵ × ۲/۱ سانتی‌متر در ناحیه سرین راست دیده شد. این توده در مرحله T<sub>۱</sub>، هیپوسینگنال و در تصاویر T<sub>۲</sub>، هیپرسیگنال بود (شکل شماره ۲).

رخ می‌دهند و در ۸۵ درصد مبتلایان به مننگوسل جانبی ناحیه قفسه سینه، نوروفیبروماتوز نیز گزارش شده است.<sup>(۲-۸)</sup> اگر چه ممکن است این ضایعه به طور منفرد نیز دیده شود.<sup>(۵-۷)</sup>

جستجوی منابع اطلاعاتی نشان داد که تنها یک مورد مننگوسل جانبی در ناحیه ساکرال توسط ناوانیت کاتور و همکاران در هند گزارش شده است.<sup>(۸)</sup>

نکته جالب در این بیمار نحوه ارتباط ساک مننگوسل با کانال نخاعی از طریق راهی در استخوان ایلپاک بود. مننگوسل‌های جانبی به طور معمول با نقصی در ستون فقرات از جمله تشکیل مهره به صورت نیمه (همی ورتبرا)، اسکولیوز، آژنزی کانال نخاعی در سمت گرفتار، پهن شدن کانال نخاعی و سوراخ‌های عصبی همراه هستند. علت بزرگ شدن کانال نخاعی خردگی پدیکول‌ها، لامینا و اجسام مهره در مجاورت مننگوسل است. بروز ناهنجاری‌های قطعه‌ای در مهره یا مهره پروانه‌ای شکل در ۴۳ درصد این بیماران گزارش شده است.<sup>(۹)</sup>

در این بیمار همانند بیمار گزارش شده توسط ناوانیت کاتور، تنها ناهنجاری ستون فقرات، اسپینایفییدا در مهره‌های L<sub>۵</sub> و S<sub>۱</sub> بود که این امر خود به نفع دیس ژنزی همزمان در استخوان خاجی است.

با توجه به مقاله‌های موجود اگر چه بروز مننگوسل جانبی در ناحیه خاجی عارضه‌ای بسیار نادر است، احتمال آن را باید در بیماران مبتلا به توده‌های اطراف ستون فقرات در نظر داشت. در تشخیص افتراقی این ضایعه‌های، لیپوم زیر جلدی در مبتلایان به لیپومیلومننگوسل و سایر ضایعه‌های کیستی از جمله هیگروم کیستیک و کیست سینوویال نیز مطرح هستند. اگر چه وجود نقص عصبی یا نقص در تشکیل عناصر ستون فقرات باید شک پزشک را به سمت این تشخیص ناشایع برانگیزد،<sup>(۱۰)</sup> درناژ با سوزن یا برش پوستی می‌تواند این ضایعات را به فیستول مایع مغزی- نخاعی تبدیل کند. بنابراین، استفاده از روش‌های مناسب تصویر

لیگاتور دهانه کیست با نخ سیلک ۳ صفر و برداشتن دیواره‌های آن، لایه‌های عضلانی، زیر جلد و پوست ترمیم شدند. پس از پایان عمل جراحی عارضه خاصی رخ نداد. در تجزیه مایع داخل کیست نتایج زیر به دست آمد:

WBC = ۲۵۰۰ (Poly = ۷۲% و Lymph = ۲۸%)

سی سی ۱۰۰ = RBC

میلی گرم در سی سی = ۶۰ قند

میلی گرم در سی سی = ۴۵ پروتئین

در نمای هیستوپاتولوژی جدار کیست، بافت فیبرو پوشیده شده با اپی تلیوم مکعبی تا سنگفرشی همراه با دسته‌های پراکنده رشته‌های عضله‌ها و لوکوسیت‌های پلی مورفونوکلئر، هیستئوسیت و سلول‌های ژانت گزارش شد.

بیمار ۳ روز پس از عمل جراحی مرخص شد و اکنون پس از گذشت ۲ سال، بیمار بدون علامت بوده و توده به طور کامل بهبود یافته است.

### \*بحث و نتیجه گیری:

در این مقاله بیمار مبتلا به مننگوسل جانبی ساکرال معرفی شد که به صورت توده ناحیه سرین تظاهر کرده بود. مننگوسل جانبی اولین بار توسط له من در یک بیمار ۱۴ ساله مبتلا به استئواسکلروز سراسری و بد شکلی‌های جمجمه‌ای- صورتی متعدد گزارش شد. این بیمار دچار مننگوسل‌های متعدد جانبی در ناحیه قفسه سینه بود. متعاقب این گزارش، به تدریج موارد بیشتری از مبتلایان به این عارضه توصیف شدند. بروز این ضایعه‌ها در دهه‌های ۴ و ۵ زندگی است.<sup>(۲-۸)</sup>

این عارضه در ۰/۳ درصد تولدهای زنده گزارش شده است. بیش‌ترین شیوع این ضایعه‌ها در ناحیه قفسه سینه و کمری و سپس ناحیه گردنی بوده است. در بررسی خانوادگی موارد گزارش شده، انتقال بیماری از مادران به دختران به نفع دخالت ژنتیکی با اثر غالب است. این ضایعه‌ها اغلب در زمینه سندرم مارفان یا نوروفیبروماتوز

Uncommon craniospinal dysraphism. *Ann Acad Med Singapore* 1996 Jul; 25(4): 602-8

6. Shore RM, Chun RW, Strother CM. Lateral cervical meningocele. *Clin Pediatr (Phila)* 21(7):1982 Jul; 21(7) 430-3

7. Gocer AI, Tuna M, Gezercan Y, et al. Multiple anterolateral cervical meningoceles associated with neurofibromatosis. *Neurosurg Rev* 1999 Oct; 22(2-3): 124-6

8. Kaur N, Mishra SC, Vijayaragvan P, Minocha VR. Lateral sacral meningomyelocele as a gluteal swelling – an unusual presentation. *J Indian Med Assoc* 2005 Oct; 103(10):554-6

9. Philip N, Andrac L, Moncla A, et al. multiple lateral meningoceles, distinctive facies and skeletal anomalies: a new case of Lehman syndrome. *Clin Dysmorphol* 1995 Oct; 4(4): 347-51

10. Heckly A, Carsin B, Poulain P, et al. Diagnosis-related pitfall a lateral sacral cyst. *J Neurosurg Spine* 2005 Jan; 2(1):72- 4

برداری از جمله سی تی میلوگرافی و ام آر آی جهت جلوگیری از اشتباه در تشخیص و در نتیجه درمان این ضایعه‌ها امری ضروری است.

#### \*مراجع:

1. Shetty DS, Lakhkar BN. Lateral sacral lipomeningomyelocele: a rare anomaly. *Neurol India* 2002 Jun; 50(2): 204-6
2. Erkulvrawatr S, El Gammal T, Hawkins J. Intrathoracic meningoceles and neurofibromatosis. *Arch Neurol* 1979 Sep; 36(9): 557-9
3. Chen KM, Bird L, Barnes P, et al. Lateral meningocele syndrome: vertical transmission and expansion of the phenotype. *Am J Med Genet A* 2005 Mar 1; 133 A (2): 115- 21
4. Gripp KW, Scott CI Jr, Hughes HE, et al. Lateral meningocele syndrome: three new patients and review of the literature. *Am J Med Genet* 1997 Jun 13; 70(3): 229-39
5. Sharma V, Mohanty S, Singh DR.

Archive of SID