

Review Article

Dental implants for growing children

S Vahabi*

B.Nazemi**

*Assistant professor of Periodontics, Dental School, Shaheed Beheshti University of Medical Sciences, Tehran, Iran

** Resident of Pedodontics, Dental School, Shaheed Beheshti University of Medical Sciences, Tehran, Iran

***Abstract**

Traumatic tooth loss or congenital missing is frequently encountered in children. Removable prosthesis is often the treatment of choice but it may lead to increased caries, residual alveolar resorption and periodontal problems. The implant benefits in retention, stability, esthetic, and mastication have been proved. The concerns about implants placement for the patients in this age are related to jaw growth. The aim of this paper was to review the growth of the jaws and determination of skeletal maturity and to discuss the indications for placement of implant in a growing child, which are based on not only growth but also the numbers and locations of the missing teeth in each jaw. The literature review was performed through, Science direct, Blackwell Synergy, Embase, Pubmed and Scholar Google for the references published between 1970-2008. Also, the related English references were taken into consideration.

Keywords: Dental Implant, Skeletal Growth Patterns, Hypodontia, Anodontia

Corresponding Address: 3rd floor, Dental School, Shaheed Beheshti University of Medical Sciences, Evin, Tehran 19839-Iran

Email: bahareh_nazemisalman@yahoo.com

Tel: +98 21 22493010

Received: 2009/06/09

Accepted: 2009/11/09

مقاله مروری

کاربرد ایمپلنت در کودکان

دکتر بهاره ناظمی*

دکتر سورنا وهبی*

*استادیار گروه پرودنتیکس دانشکده دندان پزشکی دانشگاه علوم پزشکی شهید بهشتی
**دستیار تخصصی کودکان دانشکده دندان پزشکی دانشگاه علوم پزشکی شهید بهشتی

آدرس مکاتبه: تهران، اوین، دانشگاه علوم پزشکی شهید بهشتی، دانشکده دندان پزشکی، بخش کودکان، تلفن ۰۲۱-۲۲۴۰۳۰۱۰

Email: bahareh_nazemisalman@yahoo.com

تاریخ پذیرش: ۸۸/۱۸

تاریخ دریافت: ۸۸/۳/۱۹

* چکیده

تروما و هایپودنشيا شایع‌ترین ناهنجاری‌های دندانی مادرزادی در کودکان هستند. درمان معمول آنها، اغلب کاربرد پروتز متحرک است، ولی تحلیل استخوان آلوئول باقی‌مانده، مشکلات پرودنتال و پوسیدگی ثانویه با استفاده از آن افزایش می‌یابد. کاربرد ایمپلنت حفظ استخوان باقی‌مانده و افزایش گیر، ثبات، زیبایی و قدرت جونگی و در کل بهبود کیفیت زندگی بیماران است. کاربرد ایمپلنت در بیماران در حال رشد به جهت یکپارچگی با استخوان و اثرات ناخوشایند آن بر رشد اسکلتی فک بالا و پایین و رویش دندانی، نگرانی‌هایی ایجاد می‌کند. هدف این مقاله با مرور روند رشد اسکلتی و دندانی و اثرات آن بر کاربرد ایمپلنت و همچنین ارایه راهنمایی بر اساس مقاله‌ها و کتب مربوطه جهت تجویز یا عدم تجویز ایمپلنت است. این مطالعه با بازنگری اطلاعات در پایگاه‌های Science direct, Blackwell Synergy, Embase, Pubmed, Scholar Google از سال ۱۹۸۵ تا ۲۰۰۸ انجام شد.

کلیدواژه‌ها: ایمپلنت دندانی کودکان، رشد اسکلتی و دندانی، هایپودنشيا، آلودنشيا

* مقدمه:

شش ماه بعد از تحمل بار ۹۳/۶ درصد برای دنچه‌های نسبی ثابت و ۹۷/۵ درصد برای روکش‌های تک ذکر شد.^(۶)

بزرگ‌ترین نگرانی در قراردعی ایمپلنت در کودکان و نوجوانان، رشد اسکلتی و دندانی است. اثر رشد بر موقعیت ایمپلنت و اثر ایمپلنت و پروتزهای متکی بر آن بر رشد اسکلتی و دندانی، محدودیت‌هایی در کاربرد معمول آن در افراد در حال رشد ایجاد می‌نماید.^(۳) درخواست بیش تر جهت کاربرد ایمپلنت به علت افزایش آگاهی والدین از اثرات مثبت روانی آن^(۱)، همچنین تمایل به درمانی باثبات‌تر و بهبود حفظ استخوان از نظر فیزیولوژیکی در نواحی بی‌دندان مادرزادی یا ترومایی در مقایسه با پروتز متحرک^(۷)، دندان پزشک را مجبور به ارزیابی و آگاهی بیش تر از روند رشد و اثرات متقابل آن با قراردعی ایمپلنت می‌نماید.

بیماران در حال رشد اغلب به بازسازی‌های پروتزی در نواحی بی‌دندان نیاز دارند.^(۱) تروما و هایپودنشيا شایع‌ترین ناهنجاری‌های مسبب بی‌دندانی مادرزادی کودکان هستند. درمان معمول بیماران قبل از تکمیل رشد اسکلتی و دندانی، پروتزهای متحرک است. با این حال، تحلیل استخوان آلوئول باقی‌مانده، مشکلات پرودنتال و پوسیدگی‌های ثانویه، با کاربرد پروتز متحرک افزایش می‌یابد.^(۲) امروزه ایمپلنت، به علت کاهش نیاز به آماده سازی دندانی در بی‌دندانی نسبی، افزایش گیر و ثبات در بی‌دندانی کامل، افزایش زیبایی و قدرت جونگی و بهبود کیفیت زندگی در بسیاری موارد بهترین طرح درمان در نواحی بی‌دندان بوده و تمایل به استفاده از آن به علت موفقیت پروتزهای متکی بر آن (۸۳ درصد در فک بالا و ۹۴ درصد در فک پایین) رو به افزایش است.^(۵و۴) در یک متاآنالیز، میزان بقای ایمپلنت

چگونگی انتخاب بیمار و عوامل مؤثر بر آن، موارد کاربرد ایمپلنت دندان در کودکان و اثر متقابل آن با تکامل صورتی در مقالات و کتب در دسترس، جمع‌آوری شدند.

ایمپلنت و نحوه رشد اسکلتی و دندانی:

به طور کلی رشد با سرعت زیاد در دوره نوزادی شروع می‌شود، در دوره کودکی کاهش و در دوره نوجوانی افزایش نسبی می‌یابد و در نهایت به کاهش پایداری در سرتاسر عمر می‌رسد.^(۱۱) گزارش‌های محدودی از کاربرد ایمپلنت در کودکان موجود است.^(۱۲-۱۶) ولی بدون شک اوسئواینتگریشن در فک کودک نیز رخ داده است.^(۱۳) و اساساً ایمپلنت‌های دندانی به علت عدم وجود لیگامان پرپودنتال و جوش خوردگی به استخوان، شبیه دندان‌های شیری انکلیوز رفتار می‌کنند، لذا این دندان‌ها، مدل‌های مناسبی جهت بررسی رفتار ایمپلنت در کودک در حال رشد است.^(۱۷) از عوارض این دندان‌ها می‌توان به نقض روندهای تطابقی حین رویش اسکلتی و دندانی، مدفون شدن و در نهایت اکلوژن ناهنجار شدید ثانویه به کج شدگی دندانی و اختلاف رشد اسکلتی با ناحیه دندان‌های مجاور اشاره کرد.^(۱۸)

بیورک معتقد است رشد کلی بخش میانی صورت در جهت پایین و جلو و مرتبط با قاعده جمجمه بوده که تا ۷ سالگی بخش عمده آن به طور غیر فعال در اثر رشد قاعده جمجمه است. ولی بین ۷ تا ۱۵ سالگی عامل عمده جابه‌جایی قدامی کمپلکس نازوماگزیلاری، رشد درزهای فک بالا و بینی است.

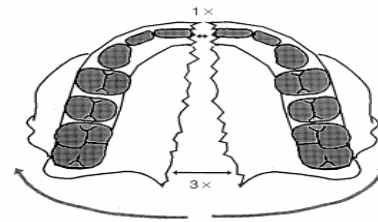
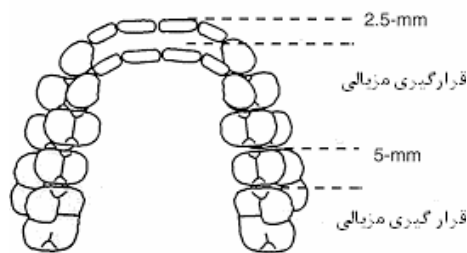
رشد عرضی فک بالا توسط درز میانی کام که یک ناحیه رویشی مهم بوده و سرعت رشد آن در خلف سه برابر قدام است، کنترل می‌شود. این، اولین بعدی است که رشد آن به حد بالغین می‌رسد (شکل شماره ۱).

با وجود مزایای کاربرد زود هنگام ایمپلنت در برخی بیماران با شرایط ویژه (ابتلا به سندرم‌ها) با فواصل زیاد بین دندانی قراردعی تأخیری ایمپلنت تا زمان تکمیل رشد اسکلتی و دندانی و کاربرد درمان‌های جای‌گزین نظیر پروتزهای متحرک و ثابت و ارتودنسی توصیه شده است.^(۸) زیرا ایمپلنت در یک محیط دینامیک قرار داده می‌شود و مشابه دندان عمل نمی‌کند و در طی رشد و جابه‌جایی دندان‌ها نیز ثابت است و سبب ناهنجاری و برهم زدن ردیف دندانی می‌شود.^(۹) از سوی دیگر، تفاوت‌های فردی فراوان و غیر قابل پیش‌بینی به خصوص قبل از تکمیل رشد نیز پیشگویی نتایج ایمپلنت گذاری را ناممکن می‌سازد. لذا، قراردعی ایمپلنت در دوران دندانی مختلط و حتی طی بلوغ، پیش‌آگهی محدودی دارد و در صورتی که دندان پزشکی مجبور به قراردعی زود هنگام ایمپلنت است، نواحی بی‌دندان طویل‌تر و متعددتر بر بی‌دندانی‌های منفرد (به علت طبیعت انکیلوتیک و عدم رشد عمودی ایمپلنت همراه دندان‌های مجاور) برتری دارند.^(۱۰)

این مقاله با هدف مرور روند رشد اسکلتی و دندانی و اثرات آن بر کاربرد ایمپلنت، همچنین ارائه راهنمایی جهت تجویز یا عدم تجویز ایمپلنت بر حسب نحوه رشد، تعداد، محل و نوع بی‌دندانی براساس بیماری به تفکیک فکین ارائه می‌شود.

* مواد و روش‌ها:

این مطالعه مروری با جستجو در پایگاه‌های Embase, Blackwell Synergy, Science direct, Scholar Google, Pubmed از سال‌های ۱۹۸۵ تا ۲۰۰۸ انجام شد. کلید واژه‌های مورد جستجو شامل ایمپلنت دندان کودکان، رشد اسکلتی و دندانی، ایمپلنت اطفال، هایپودنسیا و آنودنسیا بودند. اطلاعات پیرامون روند رشد اسکلتی و دندانی در ابعاد مختلف،



شکل ۱- رشد عرضی ماگزایلا

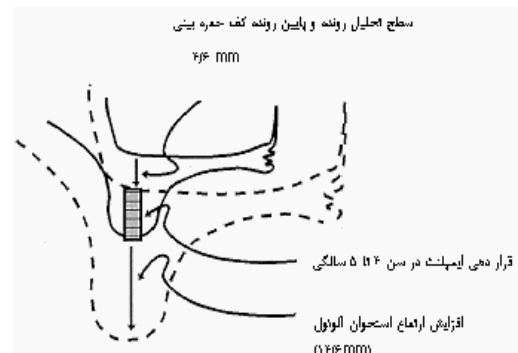
رشد عمودی ماگزایلا نیز در اثر رشد درزهای صورتی و رسوب استخوانی در سطح آلوئول دندان رخ می‌دهد. تحلیل در سطح داخلی بینی به خصوص در قسمت قدامی آن و رسوب استخوان در سطح پالاتال، کافی سبب جبران حرکت چرخشی فک بالا در خلف می‌شود.^(۱۷-۱۹) کرونین و همکاران، بعد عمودی رشد فک بالا را نگران کننده‌ترین بعد در قراردادی ایمپلنت دانسته و در طولانی مدت اثرات مخربی بر زیبایی و عملکرد ترمیم بعدی، برای آن پیش بینی کرده‌اند (شکل شماره ۲).^(۱)

شکل ۳ - حرکت قدامی کل مجموعه دندان فک بالا مطالعه‌های طولانی مدت رویش لبیالی دندان‌های دایمی به جای شیری را نشان داده‌اند که این جایگزینی تغییرات افزاینده قابل توجهی را در عرض قوس دندان دایمی ایجاد می‌نماید.^(۴)

در پسران (به علت بلوغ) اندازه قوس و تغییرات آن دیرتر، رشد آن طولانی‌تر و سرعت آن بالاتر است که حدود ۰/۵ تا ۳ میلی‌متر ارزیابی شده است.^(۳۲)

مطالعه جونز و همکاران، ۳ تا ۴ میلی‌متر افزایش ارتفاع ماگزایلا را طی رویش و ریزش دندان‌های شیری نشان داد که این مقدار، با رویش دندان‌های دایمی بیش‌تر می‌شد.^(۳۳) افزایش واقعی ارتفاع دندان (حدود ۵ تا ۶ میلی‌متر) بین ۵ تا ۱۵ سالگی رخ می‌دهد.^(۸،۹) در ارتفاع قدامی ماگزایلا تفاوت‌های فردی زیادی مشاهده می‌شود و ضریب همبستگی بین اندازه دندان در ۱۵ سالگی و ۴ سالگی بسیار کم است.^(۳۳) لذا اثرات متقابل کاربرد ایمپلنت و تغییرات دندان در سنین کودکی غیر قابل پیش‌بینی است.

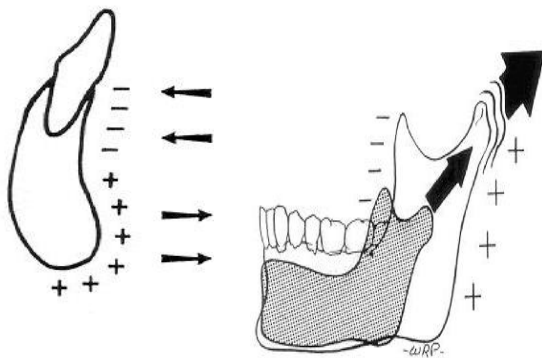
ایسری و همکاران نشان دادند که رویش دندان‌های فک بالا بر طرح درمان با ایمپلنت اثر قابل توجهی می‌گذارد؛ به طوری که سرعت متوسط رویش طی سال‌های رشد ۱/۲ تا ۱/۵ میلی‌متر در هر سال است و جبران این تغییرات توسط ایمپلنت در دختران ۹ تا ۱۰ ساله سخت و در پسران غیر ممکن به نظر می‌رسد.^(۳۴) تغییرات در ارتفاع کام نیز توسط مایر و کالیگ، با اندازه‌گیری فاصله بین مقطع اکلوزال تا مقطع کامی، حدود ۲/۵ تا ۶ میلی‌متر ارزیابی شد که این مقدار شامل افزایش ارتفاع آلوئول و ارتفاع عمودی دندان‌های دایمی



شکل ۲ - عملکرد مشابه دندان انکیلوز (عدم رشد عمودی) پس از قراردادی ایمپلنت در فک بالا در کودک ۴ ساله

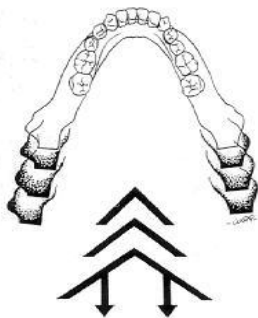مایر و همکاران تبدیل سیستم دندان شیری به دایمی به همراه چرخش عرضی فک بالا را سبب کاهش طول قوس و محیط قوس دندان دانسته‌اند.^(۲۰) این تغییرات سبب ایجاد قوس دندان کوچک‌تری در ۱۸ ماهگی نسبت به ۴ ماهگی می‌شود.^(۲۰،۲۱) در بعد طولی رشد دندان، علاوه بر این حرکات دندان، کل مجموعه دندان فک بالا نیز در یک موقعیت (قدامی‌تر) نسبت به قاعده فک بالا قرار می‌گیرد (شکل شماره ۳).^(۱)

رسوب استخوان در حاشیه خلفی آن و همچنین در ناحیه کندیل رخ می‌دهد (شکل شماره ۴).^(۱) مطالعه مردیس نشان داد که ارتفاع راموس ۱ تا ۲ میلی‌متر و طول تنه ۲ تا ۳ میلی‌متر در سال افزایش می‌یابند.^(۲۳) در مقاله کرونین، علت برجستگی چانه در بزرگسالی، تحلیل ناحیه تحت دندانی ذکر شده و احتمال بیرون‌زدن ایمپلنت این ناحیه به خصوص در سنین پایین‌تر مطرح شده است.^(۹)



شکل ۴- الگوی معمول تغییر شکل در خط وسط فک پایین و راموس

استل مقدار رشد عرضی فک پایینی را کم‌تر از فک بالایی و افزایش همزمان طول و عرض به خصوص در خلف قوس فک پایینی را ناشی از طبیعت V شکل فک پایینی بیان کرده است (شکل شماره ۵).^(۲۵)



شکل ۵- حرکت رو به خلف کل فک پایین و گسترش شکل V

است.^(۲۰) افزایش قابل توجه ارتفاع استخوان به خصوص در خلف کام سبب مدفون گردیدن بیش از یک سانتی‌متر ایمپلنت در خلف فک بالا و حتی ظاهر شدن سطح اپیکال آن در کف حفره بینی می‌شود.^(۱) رشد فک پایین بر خلاف فک بالا به رشد استخوان‌های مجمله مرتبط نیست و جهتی رو به پایین و جلو دارد. بیورک با روی هم قرار دادن سفالوگرام‌های متوالی نشان داد که رسوب استخوان در زیر سمفیز و تحلیل فک پایین (angle) عامل رشد غیر خطی فک پایینی و چرخش رو به جلوی آن است.^(۱۷-۱۹) روند این رشد در افراد مختلف بسیار متفاوت است و جهت رشد کندیل، مرکز این چرخش را مشخص می‌سازد به طوری که رشد عمودی کندیل با مرکز چرخش در انسیزورها، سبب صاف شدن حاشیه فک پایین، رویش لیپالی‌تر دندان‌های ثنایای پایین و کاهش در زاویه گونیال می‌شود. در حالی که رشد قدامی - خلفی کندیل با مرکز چرخش در مولرها، حاشیه‌ای پرشیب، شیب لینگوالی انسیزورها و رشد عمودی آنها و عدم کاهش اندازه گونیال را ایجاد می‌کند. لذا، جهت و مقدار چرخش فک پایینی در موقعیت نهایی دندان‌های فک پایین اثر بزرگی برجا می‌گذارد.^(۱۷) مقدار چرخش فک پایینی (هم چرخش داخلی و هم خارجی) از فک بالا بیش‌تر است، ولی تحلیل و رسوب استخوان در حاشیه تحتانی مندیبل آن را مخفی می‌سازد. قراردعی ایمپلنت در خلف فک پایینی به علت رشد کندیل و مدفون شدن ایمپلنت با درجات متفاوت در تمام کودکان به خصوص در مواردی که چرخش‌های داخلی و خارجی زیاد فک پایینی وجود دارد، بسیار متنوع و غیر قابل پیش‌بینی است.^(۹) ایمپلنت در ناحیه قدام فک پایینی نیز قادر به تغییرات زاویه‌ای لازم جهت جبران چرخش‌های فک پایینی همانند دندان‌های دارای الیاف پرئودنتال نیست و لذا زیبایی و عملکرد دندان‌های مجاور و مقابل را برهم می‌زند. رشد طولی فک پایینی در ناحیه راموس، با تحلیل در حاشیه قدامی و

متفاوت بوده و رویش دندان‌های ثنایای دائمی به موقعیت نهایی آنها در قوس، نزدیک‌تر است.^(۹) مورس نشان داد که افتادن مولرهای شیری، رویش پره مولرها و حرکت مزایالی مولر اول باعث ۲ میلی‌متر کاهش در طول قوس شده و با رشد فک پایینی تغییرات بیش‌تر می‌شود.^(۹) لذا، ایمپلنت قادر به تطابق با تغییرات ناشی از حرکت طبیعی دندان‌ها نیست. کل سیستم دندان‌های فک پایین نیز نظیر فک بالا، به طور یکپارچه جا به جا می‌شود، ولی به علت محدودیت کم‌تر در رشد درزی و بسته شدن زود هنگام سمفیز، مقدار آن زیاد نیست.^(۴) با وجود تغییرات محدود، نیاز به تنظیم زاویه و رویش عمودی دندان‌ها (به خصوص در انسیزورها) در پاسخ به چرخش فک پایینی، همچنین بیش از یک سانتی‌متر افزایش ارتفاع آلوئول قراردهی ایمپلنت را مورد تردید قرار می‌دهد.^(۱)

ایمپلنت و تنوع عوامل رشدی:

میزان رشد هر فرد مختص به خود اوست و عوامل متعددی نظیر ژنتیک، تغذیه، بیماری‌های سیستمیک و مسایل روانی آن را متأثر می‌سازند.^(۳۰) تفاوت‌های بارزی نیز در جهت رشد اسکلت فکین و در نتیجه مسیر رویش دندان‌ها نشان داده شده است. به طور کلی سیستم دندان‌ها با تغییر جهت و مقدار رویش، تنوعات اسکلتی را جبران می‌کند که نظایر آن را در افراد با صورت دراز به صورت رشد بیش‌تر و عمودی‌تر دندان‌های ثنایا و در افراد پروگناتیک به صورت شیب لیبالی دندان‌های ثنایای بالا و شیب لینگوالی دندان‌های ثنایای پایین می‌توان مشاهده کرد.^(۱) تفاوت‌های جنسی نیز از مهم‌ترین متغیرهای رشد است. به طور کلی میانگین رویش دندان‌ها در دخترها زودتر (۲ سال) است.^(۳۱) با شروع دوران قاعدگی (حدود ۱۵ سالگی)، رشد تقریباً کامل شده است، در حالی که رشد پسرها تا ۲۰ سالگی ادامه می‌یابد. این تفاوت‌ها سبب رشد اسکلتی طولانی‌تر و بیش‌تر فک پایین نسبت به فک بالا می‌شود.^(۱)

در قدام فک پایین به علت توقف زود هنگام رشد در سمفیز، رشد عرضی قبل رویش دندان‌های شیری به حداکثر می‌رسد و ثابت می‌ماند و تنها با رشد رسوبی محدودی ادامه می‌یابد.

طی رشد، دندان‌های ثنایا و آسیای فک پایین به طور عمودی رشد می‌کنند. این افزایش به میزان ثابت در ارتفاع دندان‌ها و استخوان آلوئول است و در مردها بیش‌تر از زنان می‌باشد، به طوری که در دختران تا سن ۱۳ تا ۱۴ سالگی و در پسران تا ۱۵ سالگی ادامه می‌یابد.^(۹)

در مطالعه ریلو مشخص شد که افزایش ارتفاع قدام فک پایینی بین ۶ تا ۱۶ سالگی در دخترها حدود ۶ و در پسرها تا ۱۲ میلی‌متر و در خلف فک پایینی در دخترها حدود ۶ و در پسرها تا ۱۰ میلی‌متر است که این مقادیر اثر بزرگی بر قراردهی ایمپلنت می‌گذارند.^(۲۶) رویش دندان‌های ثنایای فک پایین سبب ۲ (در زنان) تا ۳ میلی‌متر (در مردان) افزایش عرضی بین کانیینی به علت جهت لیبالی رویش انسیزورهای دائمی، اندازه بزرگ‌تر آن‌ها و راندن کانیین‌های شیری به فضای پریمیت می‌شود. این مقادیر با رویش دندان‌های پیش کناری و نیش تغییر نمی‌یابد و حتی بین ۱۳ تا ۲۵ سالگی کاهش اندکی در عرض بین کانیینی مشاهده می‌شود.^(۴)

مطالعه مایر و همکاران، بیش‌ترین میزان تغییرات عرضی را تا ۴ سال قبل رویش پره مولرها ذکر کرد و نشان داد که عرض قوس با رویش پره مولرها ۲ میلی‌متر، با رویش مولر اول ۲ تا ۳ میلی‌متر و با رویش مولر دوم صفر تا ۲ میلی‌متر افزایش می‌یابد.^(۳۰) تغییرات عرضی در قوس دندان‌های افراد مختلف بسیار متفاوت است.^(۲۷) نتایج مطالعه هولوکامب نشان داد که پیش‌بینی عرض قوس در ۱۵ سالگی از روی قوس دندان‌ها در ۴ تا ۵ سالگی قابل اعتماد نیست.^(۲۸) لذا، با وجود این که کم‌ترین میزان تغییرات در بعد عرضی فک پایینی رخ می‌دهد، ولی تغییرات متنوع و زیاد عمودی و چرخشی سبب تغییر در کل سیستم دندان‌های فک پایینی می‌شود. تغییرات طولی قوس فک پایینی با فک بالا

ارزیابی رشد:

قد و سن تقویمی (به دلیل تنوع عوامل مداخله‌گر نظیر جنس، نژاد و تفاوت‌های فردی در مقدار و جهت رشد صورتی) تعیین کننده‌های مناسبی جهت ارزیابی رشد نیستند.^(۱) با این که هیچ معیار دقیقی برای ارزیابی توقف رشد وجود ندارد، سن اسکلتی، رابطه مناسبی با رشد فکین نسبت به سایرین داراست. مطالعه‌های طولی نشان داده‌اند که رشد در سرتاسر عمر با سرعت بسیار کمتر در همان جهتی که در طی دوره نوجوانی داشته، ادامه می‌یابد. به طوری که رشد صورتی به دنبال رشد استخوان‌های دراز اتفاق می‌افتد (رشد دولیکوسفال).^(۳۳)

تهیه و سوپر ایمپوز سفالوگرام‌های متعدد به طور جداگانه و شش ماه یک بار و عدم مشاهده هرگونه تغییر رشد فکین طی یک سال می‌تواند تعیین کننده توقف رشد فکین باشد.^(۱) رادیوگرافی مچ دست و مقایسه آن با اطلس‌های طبیعی همچنین میزان استخوانی شدن مهره‌های گردنی در عکس‌های سفالوگرافی، روش‌های دیگری برای ارزیابی حد رشدی و سن اسکلتی هستند.^(۳۴،۳۳)

ایمپلنت در نواحی مختلف:

قدام فک بالا- طبق مطالعه لدرمن و همکاران، این منطقه به دلیل استعداد به تروما و غیبت‌های ارثی متعدد دندان‌ها، منطقه مهمی به شمار می‌رود.^(۳۵) رشد ذاتی، زیاد و متنوع بعد قدامی، خلفی و عمودی این ناحیه که به افزایش رشد در همه ابعاد منجر می‌شود، نیاز به زیبایی دایمی لثه ژنریوال رستوریشن، وجود درز میانی کام که قراردعی ایمپلنت در مجاور آن سبب توقف رشد یا ناهماهنگی رشد عرضی می‌شود، همچنین طبیعت انکلیلوتیک ایمپلنت که به ایجاد دیاستم بین دندان‌های مجاور و ایمپلنت منجر می‌شود، دلایلی در به تأخیر انداختن قراردعی ایمپلنت در این ناحیه هستند. توجه ویژه به جنس نیز باید لحاظ شود. لذا قراردعی ایمپلنت در قدام ماگزایلا تا سن ۱۵ سالگی در دختر و سن ۱۷

سالگی در پسر باید به تأخیر بیفتند. ارزیابی سن اسکلتی، تهیه رضایت‌نامه و تجویز احتمالی ایمپلنت درآینده، حین ارائه طرح درمان باید مورد توجه قرار گیرد.^(۴)

خلف فک بالا- تنوع زیاد رشد قدامی - خلفی و عمودی، رشد سه برابر عرض نسبت به قدام که به رشد چرخشی و حرکت مزایلی مولرها منجر می‌شود، فعالیت درزهای پایین آورنده فک بالا، فعالیت تحلیلی کف نازال و رسوب استخوان آلوئول و نگرانی از بزرگی بار وارده به ایمپلنت در این ناحیه به علت افزایش قدرت جوندگی، دلایل به تأخیر انداختن ایمپلنت در این ناحیه هستند.^(۴) کرونین در مقاله خود اثرات زیان‌آور پروتزهای ترانس پالاتال سخت یا تکیه‌گاه دو طرفه را بر رشد عرضی ذکر کرده است. قراردعی ایمپلنت در این ناحیه نیز بهتر است تا سن ۱۵ سالگی در دخترها و ۱۷ سالگی در پسرها به تعویق بیفتند. توجه ویژه به نوع پروتز و میزان بار وارده طی طرح درمان الزامی است.^(۴)

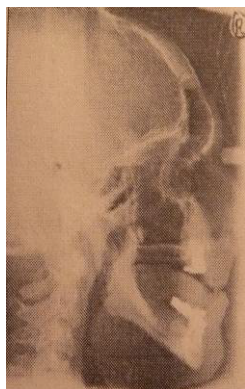قدام فک پایین- این ناحیه بهترین ناحیه دندانی جهت ایمپلنت‌گذاری قبل از تکمیل رشد است. به علت بسته شدن زودهنگام درز سمفیز در دو سال اول زندگی و ادامه رشد به صورت تغییر شکل استخوانی (رسوب در ناحیه صورتی و تحلیل در ناحیه تحت دندانی)، ایمپلنت‌گذاری حتی در کودک ۵ ساله نیز نتایج مثبتی را نشان داده است.^(۱۴،۹) با این حال هر چه ایمپلنت‌ها نزدیک‌تر به قدام قرار گیرند و پروتز آنها برای ۵ تا ۶ میلی‌متر افزایش ارتفاع دندانی و استخوانی قابل تصحیح باشد و همچنین دندان‌های ثنایای بیش‌تری را نسبت به تک دندانی جای‌گزین کنند، پیش‌آگهی بهتر است. گاهی مدفون شدن ثانویه به رسوب استخوان آلوئول و چرخش‌های غیر دلخواه فک پایین محتمل است.^(۹)

خلف فک پایین- رشد در بعد قدامی- خلفی و عرضی (طبیعت V شکل فک پایین)، کاهش ارتفاع عمودی، حجم استخوان بالای کانال (تحلیل استخوان ناشی از ایمپلنت‌گذاری)، رشد آپوزیشنال آلوئول خلفی همراه پتانسیل چرخش‌های متنوع کندیلی، روند تحلیلی در

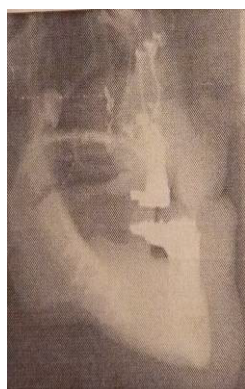می‌شود که قبل از تکمیل رشد، مراحل ایمپلنت‌گذاری فکین او انجام شده است. رشد در بخش خلفی ایجاد اپن بایت می‌کند که می‌توان بعد از تکمیل رشد با جراحی یا اوسئودیسترکشن قطعه استخوانی او را بالا آورد یا به کمک پرسنل صورت استخوان آلوئول پایین مانده را تصحیح و زیبایی را بهبود بخشید (شکل شماره ۷). وانگرویک معتقد است تمام مراحل فوق باید به جهت رفع نقایص استخوانی و زیبایی لثه پس از تکمیل رشد با تأخیر انجام شود.^(۳)

کودکان با بی‌دندانی کامل - اکثر افراد این گروه به اکتودرمال دیسپلازی مبتلا هستند. پروت و همکاران، تنها نگرانی در این افراد را رشد رو به پایین و جلو فک پایین و ایجاد تغییراتی در اندازه فک ذکر می‌کنند.^(۳۶) علل کاربرد زود هنگام ایمپلنت در این افراد عدم رشد دنتوآلوئولار قوس‌های بی‌دندان و بهبود وضعیت روانی، اجتماعی و فیزیکی بیمار است. با این حال قراردعی ایمپلنت بهتر است تا هنگام رعایت کافی بهداشت دهانی (حدود ۷ سالگی) به تأخیر بیفتد.^(۳) مطالعه ادمن نشان داد که قراردعی ایمپلنت در فک بالا و قدام سوراخ چانه‌ای (عدم قراردعی ایمپلنت در خلف کانین) نتایج بهتری دارد.^(۳۷) پس از تکمیل رشد، جراحی ارتوگناتیک جهت تصحیح رشد اضافی فک پایین (رفع نیم‌رخ پروگناتیک) انجام می‌شود و وجود پروتز متکی بر ایمپلنت زود هنگام، انجام جراحی را تسهیل می‌کند.^(۳)

۱۴ سالگی



۱۶ سالگی



شکل ۶- سری سفالوگرام‌های حین رشد مندبیل

ناحیه لینگوال به خصوص در ایمپلنت‌های دیستالی‌تر، نگرانی‌های اولیه در ایمپلنت‌گذاری این ناحیه هستند. به علاوه از دست رفتن استخوان ثانویه به برداشت ایمپلنت با موقعیت نابجا، تحلیل استخوان ثانویه به بار زیاد، پتانسیل تغییر نسبت تاج به ریشه به علت رسوب استخوان و چرخش فک پایین، مواردی هستند که قراردعی تأخیری ایمپلنت تا اواخر دوران رشد را پیشنهاد می‌نمایند.^(۹)

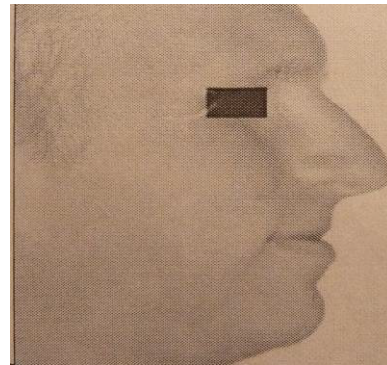
ایمپلنت و تعداد بی‌دندانی:

کودکان با غیبت تک دندان دائمی و مجاور سایر دائمی‌ها - در این دسته، رشد اسکلت بسیار مهم‌تر از سن تقویمی است و نگرانی اولیه رشد دنتوآلوئولار ناحیه مجاور به صورت رشد پایین و جلوی آلوئول فک بالا و افزایش ارتفاع فک پایین است. قراردعی ایمپلنت قبل از تکمیل رشد، سبب مدفون شدن ایمپلنت و ناهمگونی ژنژیوال به شکل نسبت نامناسب تاج به ریشه و نازیبایی می‌شود. مطالعه کرنز قراردعی ایمپلنت را پس از مشاهده توقف رشد در سفالوگرام‌های دو سال متوالی توصیه کرد که این زمان در دختران ۱۶ سالگی و در پسران ۲۲ سالگی ذکر شده است.^(۳)

کودکان با غیبت‌های دندانی متعدد و مجاور دندان دائمی - این گروه می‌تواند جزئی از یک سندرم (اکتودرمال دیسپلازی) یا غیر سندرمی باشد. پیچیده‌ترین تصمیم‌گیری مربوط به این گروه است و تعداد دندان‌های غایب و طول ناحیه بی‌دندانی اهمیت دارد.^(۳) قبل از کار، موقعیت دندان و فضاهای بی‌دندانی با ارتودنسی تثبیت و در صورت نیاز پروتزهای تکه‌ای تهیه می‌شوند. قراردعی ایمپلنت تا زمان توقف رشد (یک سال سفالوگرام بدون تغییر) مطمئن‌تر است، ولی گاهی عوامل روانی نظیر نیاز به زیبایی، عملکرد و ثبات بیش‌تر سبب ایمپلنت‌گذاری زود هنگام می‌شود. اطلاع از زمان تکمیل رشد جهت نیاز به جراحی‌های تصحیحی ایمپلنت یا جای‌گزینی پروتز لازم است. در شکل ۶ فردی بدون انسیزورهای فک پایین مشاهده

دندان پزشک به شکل فردی با دقت زیاد الزامی است.^(۲) اکثر مطالعه‌ها عدم کاربرد زود هنگام ایمپلنت در افراد در حال رشد را پیشنهاد کرده‌اند^(۴۸ و ۴۹) و اکثر دندان‌پزشکان نیز ترجیح می‌دهند بعد از بلوغ جنسی دست به درمان ایمپلنت بزنند.^(۲) با این حال اسمیت و همکاران، قراردعی ایمپلنت در قدام فک پایین را به علت تثبیت زود هنگام درز استخوانی در سمفیز، حتی در کم‌تر از ۵ سالگی گزارش کرده‌اند.^(۵۰) در حالی که مک دونالد توصیه می‌کند ایمپلنت‌گذاری در قدام فک بالا که بیش‌ترین غیبت‌های بی‌دندانی منفرد ارثی و اکتسابی را دارد، به علت تعدد درزها و تأخیر تثبیت استخوان تا حداکثر رشد قبل از بلوغ به تأخیر بیفتد.^(۱۱) طبق برخی مطالعه‌ها، باید از قراردعی ایمپلنت در کودکان کم‌تر از ۱۶ تا ۱۸ سال اجتناب کرد، در غیر این صورت دندان به شکل اینفرالکلوزن نسبت به استخوان آلوئول رویش یافته مجاورش باقی خواهد ماند. طبق مطالعه برگندال و همکاران، تنها در موارد آپلازی کامل، مانند آنچه در اکتودرمال دیسپلازی‌ها مشاهده می‌شود، می‌توان از ایمپلنت زود هنگام استفاده کرد.^(۵۱-۵۳)

با این حال اروسی با تأکید بر عدم وابستگی به هر گونه شرکت تجاری تولید کننده ایمپلنت، در مطالعه خود علی‌رغم رشد عمودی و عرضی استخوان مجاور ناحیه ایمپلنت، تفاوت رشدی این دو ناحیه را در حد قابل تصحیح یا تغییر به کمک ساختارهای پروتزی، ارزیابی کرده و قرار دهی زود هنگام آنرا در حفظ و رشد استخوان مؤثر دانسته است.^(۵۴) آگاهی و ارزیابی اثر متقابل ایمپلنت با عواملی نظیر نحوه رشد اسکلتی و دندانی، محل و وسعت بی‌دندانی، علت بی‌دندانی (ارث، همراه با یک سندرم خاص، تروما، تومور)، میزان رشد باقی مانده، کاربری به عنوان تکیه‌گاه ارتودنسی و جنس و زمان کاربری می‌تواند در تصمیم‌گیری و اقدام به ایمپلنت‌گذاری در سنین رشد مؤثر باشد.^(۱۱ و ۹۸ و ۹۹) ارایه یک پیشنهاد کلی برای زمان و چگونگی ایمپلنت‌گذاری در افراد در حال رشد به دلیل تفاوت



شکل ۷- بعد از درمان ارتوسرجری در ۱۹ سالگی و تصحیح پروتز در ۲۰ سالگی

ایمپلنت و سایر کاربردها:

مطالعه‌های فراوانی ایمپلنت‌ها را وسایل ارزشمندی در درمان‌های ارتودنیک به عنوان انکوریج معرفی می‌نمایند که علت آن عدم حرکت حین ورود نیرو است. به خصوص در مواردی که انکوریج مناسب دندانی برای مثال به دلیل غیبت‌های متعدد دندانی، وجود ندارد.^(۳۸-۴۲) کاربرد ایمپلنت در کودکان با برداشت‌های وسیع استخوانی در نواحی تومورال فک بالا و فک پایین و بازسازی استخوانی طولانی مدت نیز مناسب است.^(۳) کاربرد ایمپلنت در شکاف آلوئول پیوند شده در کودکان با شکاف کام و لب یک یا دو طرفه نیز موفقیت آمیز بوده است.^(۳۶) کاربرد ایمپلنت در سندرم‌های مادرزادی نظیر اکتودرمال دیسپلازی، ویلیام - برنر، آژنزی‌های دندانی، همی فاسیال میکروزومیا، انتخاب مناسبی است.^(۴۳-۴۷) ایمپلنت در دیسترکشن اوستئوژنزیر (برای مثال در پروترکشن، فک بالا یا افزایش طول فک پایین در هایپوپلازی فک پایین) نیز کاربرد دارد.^(۱)

* بحث و نتیجه‌گیری:

مزایای کاربرد ایمپلنت در افراد در حال رشد به اندازه نگرانی از قرار دهی زود هنگام آن بوده و کاربرد آن را مجادله انگیز ساخته است. از آنجا که مطالعه‌های زیادی از این نوع درمان منتشر نشده، تشخیص و درمان توسط

5. Jemt T, Lekholm U, Adell R. Osseo integrated implants in the treatment of partially edentulous patients: a preliminary study of 876 consecutively placed fixtures. *Int J Oral Maxillofac Implants* 1989 Fall; 4(3): 211-7
6. Lindh T, Gunne J. A meta- analysis of implants in partial edentulism. *Clin Oral Implants Res* 1998 Apr; 9(2): 80-90
7. Mehrali MC, Baraoidan M, Cranin AN. Use of endosseous implants in treatment of adolescent trauma patients. *N Y State Dent J* 1994 Feb; 60 (2): 25-9
8. Brahim JB. Dental implants in Children. *Oral Maxillofac Surg Clin N Am* 2005; 17: 375-81
9. Cronin RJ Jr, Oesterle LJ. Mandibular implants and the growing patient. *Int J Oral Maxillofac Implants* 1994 Jan-Feb; 9 (1): 55-62
10. Tichler HM, Abraham JE. Management of a congenitally missing maxillary central incisor. A case study. *N Y State Dent J* 2007 Mar; 73(2): 20-2
11. Mc Donald R, Avery DR. *Dentistry for the Child and adolescent*. 8th ed. St. Louis: Mosby; 2004. 516-20
12. Guckes AD, Brahim JS, Mc Carthy GR, et al. Using endosseous dental implants for patients with ectodermal dysplasia. *J Am Dent Assoc* 1991 Oct; 122(10): 59-62
13. Guckes AD, Scurreia MS, King TS, et al. Prospective clinical trial of dental implants with ectodermal dysplasia. *J Prosthet Dent* 2002 Jul; 88(1): 21-5
14. Kearns G, Sharma A, Perrott D, et al. Placement of endosseous implants in children and adolescents with hereditary ectodermal dysplasia. *Oral Surg Oral Med Oral Pathol oral Radiol Endod* 1999 Jul; 88(1): 5-10

میزان و جهت رشد در هر ناحیه بی دندان، تفاوت بی‌دندانی‌ها و درمان اختصاصی برای هر فرد کار دشواری است. بسیاری از دندان پزشکان مخالف درمان‌های موقتی جایگزین نظیر پروتزهای ثابت و متحرک هستند و به علت مزایایی چون حفظ بهتر استخوان، خون‌رسانی موضعی بهتر، ایمنی سلولی با ارتشاح غالب سلول‌های لنفوسیت T در نواحی ملتهب و ترمیم استخوانی ساده^(۳۵)، همچنین برای تأمین زیبایی و بهبود عملکرد یا فشار والدین به کاربرد ایمپلنت بدون ارزیابی خطرات قراردعی زود هنگام آن به کار می‌رود. مطالعه‌های متعدد توصیه می‌کنند که قرار دهی ایمپلنت به علت تغییرات رشدی فکین و دندان‌ها در کودکان با دقت و ارزیابی فراوانی انجام شود و تا حد امکان تا ۱۵ سالگی برای دختران و ۱۸ سالگی برای پسران به تأخیر افتد و پی‌گیر و به طور طولانی مدت شود.^(۸) از طرفی ارزیابی عواملی نظیر، علت آنودشیا، جنس بیماران، میزان بلوغ اسکلتی، طراحی پروتز، میزان و کیفیت ریج استخوانی باقی مانده، توانایی حفظ بهداشت و خواسته‌های والدین و بیمار می‌بایست در تصمیم‌گیری نهایی قراردعی ایمپلنت مورد توجه قرار گیرد.

*مراجع:

1. Cronin JR J, Oesterle LJ. Implant use in growing patients. Treatment planning concerns. *Dent Clin North Am* 1998 Jan; 42(1): 1-34
2. Percinoto C, Vieira AE, Barbieri CM, et al. Use of dental implants in children: a literature review. *Quintessence Int* 2001 May; 32(5): 381-3
3. Sharma AB, Vargervik K. Using implant for the growing child. *J Calif Dent Assoc* 2006 Sep; 34 (9): 719-24
4. Oesterle LJ, Cronin RJ Jr, Ranly DM. Maxillary implants and the growing patient. *Int J Oral Maxillofac Implants* 1993; 8(4): 377-87

15. Thilander B, Odman J, Grondahl K. Osseo integrated implants in adolescents: An alternative in replacing missing teeth. *Eur J Orthod* 1994 Apr; 16(2): 84-95
16. Westwood RM, Duncan JM. Implants in adolescents: a literature review and case reports. *Int J Oral Maxillofac Implants* 1996 Nov-Dec; 11(6): 750-5
17. Bjork A. Variations in growth pattern of the human mandible: longitudinal radiographic study by the implant method. *J Dent Res* 1963 Jan-Feb; 42(1): 400-11
18. Bjork A, Skieller V. Growth of the maxilla in three dimensions as revealed radiographically by the implant method. *Br J Orthod* 1977 Apr; 4(2):53-64
19. Bjork A. Cranial base development a follow up x- ray study of the individual Variation in growth occurring between the ages of 12 and 20 years and its relation to main case and face development. *AM J Orthod* 1955; 41: 198- 225
20. Moyers RE, Van der linden FP, Riolo ML, Mcnamara JA. Standards of human occlusal development. Monograph 5. Craniofacial Growth series. Ann Arbor, University of Michigan Press; 1976.
21. Moorrees CF, Gron AM, Lebreit LM, et al. Growth studies of the dentition: a review. *Am J Orthod* 1969 Jun; 55(6): 600-16
22. Knott V. Longitudinal study of dental arch widths at four stages of dentition. *Angle orthod* 1972 Oct; 42(4): 387-94
23. Jones BH, Meredith HV. Vertical change in osseous and odontic portions of human face height between the ages of 5 and 15 years. *Am J orthod* 1966 Dec; 52(12): 902-21
24. Iseri H, Solow B. Continued eruption of maxillary incisors and first molars in girls from 9 to 25 years, studied by implant method. *Eur J Orthod* 1996 Jun; 18(3): 245-56
25. Enlow DH. Facial Growth. Philadelphia 4th ed: W.B Saunders CO; 1990. 87
26. Rilo ML, Moyers RE, Mc Namara JA. An atlas of craniofacial growth, monograph 2, craniofacial growth series. Ann Arbor, MI: University of Michigan Press; 1979
27. Hopp WM, Meredith HV. A longitudinal study of dental arch width at the deciduous second molars on children 4-8 years of age. *J dent Res* 1956 Dec; 35(6): 879-89
28. Holcomb AE, Meredith HV. Width of the dental arches at the deciduous canines in width children 4 to 8 years of age. *Growth* 1956 Sep; 20(3): 15-77
29. Moorrees CF, Reed RB. Changes in dental arch dimensions expressed on the basis of tooth eruption as a measure of biologic age. *J Dent Res* 1965 Jan-Feb; 44: 129-41
30. Van Wieringen JC. Secular growth changes. In: Fallcner F, Tanner JM. Human Growth. 2nd ed. New York: Plensm press; 1986.
31. Marshall WA, Tanner JM. Puberty. In: Fallcner F, Tanner JM. Human Growth. 2nd ed. New York: Plenum press; 1986.
32. Behrents RG. A treatise on the continuum of growth in the aging craniofacial skeleton. Ann Arbor, University of Michigan, Center for human Growth and Development; 1985.
33. Pyles SI. A radiographic standard of reference for growing hand and wrist. Clereland: Press of Case Western Reserve University; 1971.
34. Proffit WR, Fields HW. Contemporary orthodontics. 4th ed. St Louis: The C.V. Mosby Co; 2007. 103-5

35. Lederman PD, Hassell TM, Hefti AF. Osseointegrated dental implants as alternative therapy to bridge construction or orthodontic in young patients: seven years of clinical experience. *Pediatr Dent* 1993 Sep Oct; 15(3): 327-33
36. Kearns G, Perrott DH, Sharma A, et al. Placement of endosseous implants in grafted alveolar clefts. *Cleft Palate Craniofac J* 1997 Nov; 34(6): 520-5
37. Odman J, Grondhal K, Lekholm U, Thilander B the effect of osseo integrated implants on dentolveolar development A clinical and radiographic study in growing pigs. *Eur J orthod* 1991 Aug; 13(4): 279-86
38. Higochi KW, Slack JM. The use of titanium fixtures for intraoral anchorage to facilitate orthodontic tooth movement. *Int J Oral Maxillofac Implants* 1999 Fall; 6(3): 338-44
39. Roberts WE, Helm FR, Marshall KJ, Gongloff RK. Rigid endosseous implants for orthodontic and orthopedic anchorage. *Angle Orthod* 1989 winter; 59(4): 247-56
40. Roberts WE, Marshall KJ, Mozsary PG. Rigid endosseous implant utilized as anchorage to protract molars and close an atrophic extraction site. *Angle orthod* 1990 summer; 60(2): 135-52
41. Kokich VG. Managing complex orthodontic problems: the use of implants for anchorage. *Semin Orthod* 1996 Jun; 2(2): 153-60
42. Roberts WE, Nelson CL, Goodacre CJ. Rigid implant anchorage to close a mandibular first molar extraction site. *J Clin Orthodo* 1994 Dec; 28(12): 693-704
43. Stanford CM, Guckes A, Fete M. Perceptions of outcomes of implant therapy in patients with ectodermal dysplasia syndromes. *Int J prosthodont* 2008 May-Jun; 21(3): 195-200
44. Mass E, Oelgiesser D, Tal H. Transitional implants in a patient with Williams- Beuren syndrome: a four-year follow- up. *Spec Care Dentist* 2007 May-Jun; 27 (3): 112-6
45. Bergendal B. When should we extract deciduous teeth and place implants in young individuals with tooth agenesis? *J Oral Rehabil* 2008 Jan; 35 Suppl: 55-63
46. Sarnas KV, Rune B, Aberg M. Maxillary and mandibular displacement in hemifacial microsomia: a longitudinal Roentgen stereometric study of 21 patients with the aid of metallic implants. *Cleft Palate Craniofac J* 2004; 41(3): 290-303
47. Iseri H, Kisnisci R, Altug-Atac At. Ten years follow-up of a patient with hemi facial microsomia treated with distraction osteogenesis and orthodontics: an implant analysis. *Am J Orthod Dentofacial Orthop* 2008 Aug; 134(2): 296-304
48. Heij DG, Opdebeek H, van Steen berghe D, et al. Facial development, continuous tooth eruption and mesial drift as compromising factors for implant placement. *Int J Oral Maxillofac Implants* 2006 Nov-Dec; 21(6): 867-78
49. Bergendal B, Ekman A, Nilsson P. Implant failure in young children with ectodermal dysplasia: a retrospective evaluation of use and outcome of dental implant treatment in children in Sweden. *Int Oral Maxillofac Implants* 2008 May-Jun; 23(3): 520-4
50. Smith RA, Vargervik K, Kearns G, et al. Placement of an endosseous implant in a growing child with ectodermal dysplasia. *Oral Surg Oral Med Oral Pathol* 1993 Jun; 75(6): 669-73

51. Dietschi D, Schatz JP. Current restorative modalities for young patients with missing anterior teeth. *Quintessence Int* 1997 Apr; 28(4): 231-40
52. Mackie IC, Quayle AA. Implants in children: a case report. *Endo Dent Traumatol* 1993 Jun; 9(3): 124-6
53. Bergendal B, Bergendal T, Hallonsten AL, et al. A multidisciplinary approach to oral rehabilitation with osseintegrated implants in children and adolescents with multiple aplasia. *Eur J Orthod* 1996 Apr; 18(2): 119-29
54. Erosy AE, Ellialti DB, Dogan N. Implant- supported prosthetic applications upon development of children and adolescents: a pilot study in pigs. *Implant Dent* 2006 Dec; 15(4): 412-9