

CASE REPORT

گزارش یک مورد تومور متاستاتیک ایریس ثانوی به کانسر پروستات

دکتر محمدرضا شجاع *

چکیده

مقدمه: این مطالعه گزارش یک مورد نادر متاستاز ایریس ثانویه به کانسر پروستات و توصیف علایم کلینیکی متاستاز به بافت Uveal چشم را ارائه می دهد بیمار مردی ۷۵ ساله با تومور ایریس چشم راست و گلوکوم و یووئیت شدید قدامی مراجعه نمود و در سابقه اش متاستازهای متعدد استخوانی ثانوی به کانسر پروستات وجود داشت. تومور ایریس نیز به عنوان توده متاستاتیک تشخیص داده شد و جستجو در Literature با استفاده از بانک‌های اطلاعاتی Medline و اینترنت انجام شد.

یافته‌ها: در معاینه توده سفید خاکستری در ایریس چشم راست وجود داشت که منجر به گلوکوم و یووئیت ثانویه شده بود. پس از رادیوترایبی اکسترنال تومور رگ‌رسیون پیدا کرد و گلوکوم بیمار کنترل شد.

نتیجه‌گیری: متاستازهای ثانوی به ایریس خصوصیات کلینیکی تی پیک برای تشخیص دارند و متاستاز کانسر پروستات به بافت Uveal بسیار زیاد است چون که کانسر پستان و ریه شایعترین تومورهای متاستازدهنده به این بافت هستند.

واژه های کلیدی: تومور متاستاتیک ایریس ، کانسر پروستات

مقدمه

از نظر تاریخچه تومورهای متاستاتیک به چشم نادر هستند و لیکن طی ۳۰ سال گذشته گزارش‌های متعددی در مورد انسیدانس و پیش‌آگهی تومورهای متاستاتیک به چشم وجود دارد (۱،۲).

Nelson و همکاران (۳) در مطالعه اتوپسی از بیمارانی که به علت کارسینوم فوت کرده اند ، ۴٪ موارد متاستاز چشمی گزارش نموده‌اند. Shields و Stephens (۴) گزارش خصوصیات کلینیکی و یافته های بالینی ۷۰ مورد متاستازهای Uveal را نیز

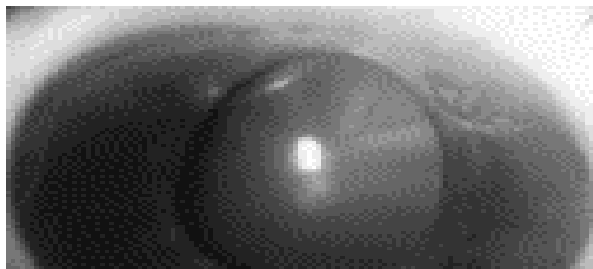
ارایه نمودند. همچنین ملانوم Uveal شایعترین تومور اولیه بدخیم داخل چشمی است (۵،۶) که اغلب کوروئید را گرفتار می کند (۹۷٪) و فقط ۳٪ ایریس مبتلا می شود ولیکن تومورهای متاستاتیک به بافت‌های Uveal شایع نبوده و به خصوص متاستاز به ایریس نادر است (۷،۸) کانسر پستان و ریه به نسبت ۶۰ - ۴۵٪ شایع‌ترین تومورهای اولیه هستند که به بافت Uveal متاستاز می‌دهند (۹) که به علت افزایش طول عمر بیماران کانسری با درمانهای جدید ، تعداد بیماران با متاستازهای Uveal اخیراً بیشتر دیده می شود.

یک بررسی در کره متاستازهای Uveal را از بین ۱۴ بیمار یک مورد متاستاز ایریس و ۱۳ مورد متاستاز به کرئید گزارش نموده

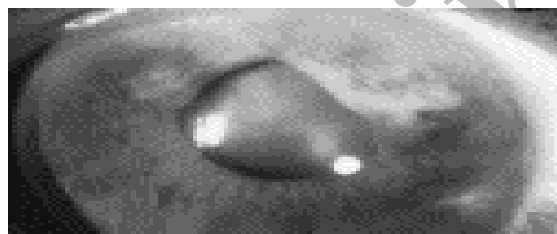* دانشیار گروه بیماریهای چشم

دانشگاه علوم پزشکی و خدمات بهداشتی - درمانی شهید صدوقی یزد

بود. پس از ۴ جلسه رادیوتراپی به تدریج حجم تومور ایریس کاهش پیدا کرد (شکل ۲) و فشار چشم با قطره تیمولول ۰/۵٪ روزی دو بار و قطره Latano Prostat روزانه یکبار کنترل شد و به ۲۱ میلیمتر جیوه رسید. در پی گیری‌های بعدی تومور کوچک شده و فشار چشم و یوئیت بیمار کنترل گردید. رادیوتراپی هیچگونه عارضه چشمی به جای نگذاشت و دید بیمار به ۵/۱۰ افزایش یافت. معاینه فوندوس شبکیه هر دو چشم طبیعی بود و لیکن در چشم راست به علت افزایش فشار چشم آتروفی و تغییرات عصب بینایی به صورت کاپ ۶/۱۰ دیده می شد. ۶ ماه بعد بیمار به علت شدت متاستازهای ثانوی استخوانی فوت کرد. ۹۵٪ سرطانهای پروستات آدنوکارسینوم است. در گزارش پاتولوژی بیمار (شکل ۳). آدنوکارسینومای منطقه خلفی و پریفرال



شکل ۱: تومور مولتی ندولر در قسمت فوقانی ایریس



شکل ۲: نمای تومور مولتی ندولر پس از رادیوتراپی

شکل ۳: نمونه پاتولوژی از ادنوم کارسینومای غده پروستات

که یک مورد آن متاستاز ناشی از کانسر پروستات به کروئید بوده است و مطالعات مختلف که نادر بودن متاستاز به ایریس را نشان می دهد. کانسر پروستات بیشتر به استخوانها و اوربیت متاستاز می دهد ولی متاستاز به بافت Uveal نادر است و فقط ۲٪ موارد را تشکیل می دهد که در این زمینه تومور متاستاتیک به ایریس فوق العاده نادر است. تومور متاستاتیک ثانویه به ایریس بندرت ممکن است دو طرفه باشد و اغلب ثانویه به کارسینوم سلولهای Renal است. درمان اولیه متاستازهای Uveal شامل رادیاسیون اکسترنال، شیمی درمانی، رزکسیون، درمان با پلاک رادیاسیون و هورمن است. در این گزارش مشاهدات چشمی مورد نادر تومور ثانویه به ایریس ارابه می شود.

گزارش مورد: مردی ۷۵ ساله با شکایت تاری دید و درد چشم راست به کلینیک بیمارستان شهید رهنمون چشم مراجعه نمود. در معاینه مردمک نامنظم بود و فشار چشم راست ۴۰ و چشم چپ ۱۵ میلیمتر جیوه بود. در معاینه بیومیکروسکوپی ادم متوسط قرنیه با سلول و Flare متوسط در اطاق قدامی دیده شد و چسبندگی پریفرال قدامی (PAS) در دو ثلث زاویه وجود داشت. یک تومور مولتی ندولر در قسمت فوقانی ایریس وجود داشت که باعث تغییر شکل مردمک شده بود (شکل ۱). دید چشم راست 2/10 و چشم چپ 10/10 بود. ارزیابی برای پیدا کردن دیگر کانونهای متاستاتیک در کورویئید جسم سیلیری شبکیه و اوربیت منفی بود. در سابقه بیمار ۱۵ ماه قبل کانسر پروستات در مرحله D2 تشخیص داده شده بود که با متاستازهای استخوانی ساکروم راست و مفصل Hip چپ توأم بود. بیمار تحت درمان Fosfestrol و Leuprorelin acetate بود. با توجه به سابقه بیمار و مراجعه به مقالات موجود، تومور متاستاتیک ثانویه به ایریس تشخیص داده شد. ایریدوسیکلیت بیمار با قطره های بتامتازون موضعی کنترل شد و علیرغم درمان طبی ضد گلوکوما با قطره های تیمولول و Xalatan فشار چشم بیمار از ۳۲ میلیمتر جیوه پایین تر نیامد. با افزایش داروی استازولامید خوراکی و موضعی (Azopt) فشار چشم در محدوده ۳۰-۲۸ میلیمتر جیوه ثابت ماند. در مرحله بعد برای بیمار رادیاسیون اکسترنال با اشعه گاما در مرکز رادیوتراپی امام خمینی تهران شروع شد. دوز اشعه برای چشم راست ۵۰ GY

به زاویه بود.

در مطالعه Shields همانند گزارش ما در ۱۶ بیمار ۳۷٪ تومور ایریس با درمان External Beam Radiation کنترل شد و درمانهای متناوب دیگر آنها پلاک رادیاسیون، رزکسیون موضعی و شیمی درمانی سیستمیک بود.

مهم ترین خصوصیات کلینیکی متاستاز ریه به Uveal احتمال بروز تومور متاستاز قبل از کشف کانسر ریه است و تومورهای متاستاتیک به Uveal ناشی از کانسر کلیه و Gastrointestinal ضحیم و کلفت هستند. در مطالعه De Potter^(۱۳) تومور ایریس را با متد فوکال رادیاسیون درمان کردند که مشابه مطالعه ما بود. در مواردی که بیمار عوارض سیستمیک دارد، شیمی درمانی سیستمیک و هورمون درمانی هم انجام می شود.

در مطالعه Liu^(۱۴) در مورد آنالیز ۳۷ تومور جسم سیلیر و ایریس ۸ مورد (۲۱/۶٪) تومور متاستاتیک دیده شد که ۱۴ مورد رزکسیون و ۲۱ مورد Enucleation برای درمان تومور انجام گرفت. تومورها مسطح، منفرد یا متعدد، با نئوواسکولاریزاسیون شدید با پیش آگهی وخیم بودند.

در بررسی De Potter^(۱۵) پستان و ریه در خانم ها و کارسینومای Gastrointestinal در مردان شایعترین تومورهای اولیه متاستاتیک به ایریس بودند. در این مطالعه مشابه مورد ما شیمی درمانی و رادیوتراپی اکسترنال برای بیماران انجام گرفت که باعث رگرسیون تومورهای جسم سیلیر و ایریس گردید ولیکن پیش آگهی سیستمیک همانند بررسی ما ضعیف بود. در گزارش یک مورد متاستاز ایریس ثانوی به کارسینوم پستان توسط Neitzre و همکاران^(۱۶) در یک خانم ۶۰ ساله تومور ایریس ۵ سال پس از تشخیص کارسینوم ظاهر شد که رزکسیون گردید و بر عکس مورد ما محل ضایعه در کوآدران تامپورال تحتانی بود.

Riviere^(۱۷) دو مورد متاستاز ایریس گزارش نمود که یک مورد مربوط به سارکوم Ewing و دیگری مربوط به کارسینوم Oat cell ریه بود. در مطالعه Demirci^(۱۸) از ۲۶۴ بیمار مبتلا به متاستاز Uveal ناشی از کانسر پستان که شایعترین

غدد پروستات ذکر شده است که سلولهای اپی تلیال غدد کوچک با هسته های هیپر کروماتیک بزرگ و گرد تمام غدد را گرفتار کرده است و استروما هم بین غدد دیگر دیده نمی شود.

بحث

تومور متاستاتیک به Uveal نسبتاً نادر است. Gartner و Bloch^(۱۰) بر روی ۲۸ بیمار اتوپسی شده به علت متاستاز چشمی ناشی از کارسینوم ۵۷٪ ابتلای کورونید، ۱۴٪ جسم سیلیر و ۷٪ ایریس را گزارش نمودند. در این مطالعه پستان و ریه با احتساب ۴۳٪ شایعترین محل اولیه این تومورها بودند^(۱۱).

در یک بررسی که بر روی ۵۲۰ چشم با متاستاز Uveal توسط Shields و همکاران^(۹) در سرویس چشم بیمارستان Wills آمریکا انجام گرفت. گرفتاری کورویید در ۸۸٪ و ایریس در ۹٪ گزارش گردید. به هنگام تشخیص بیماری چشمی، ۶۶٪ بیماران تاریخچه کانسر اولیه را گزارش کرده و ۳۴٪ تاریخچه ای از سرطان اولیه نداشتند. در مطالعه فوق مانند مورد ما مهم ترین علامت کاهش دید بود و در تومورهای ایریس، درد ثانوی به گلوکوم یکی از شکایات اصلی بیمار بوده و شایعترین محل اولیه تومور متاستاتیک به ایریس بود. در مطالعه ای که توسط Shield بر روی ۲۵۰ چشم مبتلا به کانسر متاستاتیک انجام شد از بین بیماران دچار کانسر پستان ۷ مورد، کانسر ریه ۸ مورد و پروستات ۱ مورد متاستاز داده بودند و ۸ مورد هم محل اولیه ناشناخته داشتند و چون در بررسی فوق بیشترین محل مبتلا در قسمت Inferior بود با مطالعه ما همخوانی نداشت^(۹).

کانسر پروستات مراحل A1 و A2، B1 و B2، C1 و C2، D1 و D2 دارد که خوش خیم ترین آن مرحله A1 است که بقای ۱۰ سال آن بین ۹۳-۹۸٪ آن می باشد و وخیم ترین آن مرحله D2 است که بقای ۱۰ سال آن کمتر از ۱۰٪ است و در این مرحله متاستاز دور دست به مانند بیمار ما دیده می شود.

در گزارش Ampit^(۱۲) از تومور متاستاتیک ایریس ثانویه به کانسر پروستات برعکس گزارش مورد ما تغییر شکل اتاق قدامی وجود نداشت و تومور در قسمت تحتانی ایریس و نزدیک

توده ایریس در مورد بیماریها، ملانوم اولیه ایریس و وجود جسم خارجی در ایریس که می تواند با ایریس و گلوکوم باشد، مطرح گردید.

نتیجه گیری

مورد نادر تومور ایریس ناشی از متاستاز کانسر پروستات گزارش شد. متاستاز به ایریس اغلب در افراد مسن روی داده و تظاهرات آن به صورت یووئیت قدامی و گلوکوم ثانویه است و هنگامی که کانسر پروستات به ایریس متاستاز می دهد، بقای بیماری کاهش می یابد.

تومور متاستاز دهنده به Uveal است، ۸۵٪ متاستاز به کورویید و ۱۳٪ متاستاز به ایریس داشتند.

در مطالعه Shields^(۱۹) در بیمارستان چشم Wills امریکا از ۵۱۲ تومور متاستاتیک به Uveal، ۴۰ مورد تومور متاستاتیک به ایریس (۷/۸٪) دیده شد که از این ۴۰ بیمار، ۱۶ مورد تومور ثانوی به کارسینوم پستان، ۱۳ مورد کارسینوم ریه، کارسینوئید ۳ مورد، ملانوم ۳ مورد و کارسینوم کولون، مری، حنجره، کلیه و پروستات هر کدام یک مورد بودند. که نادر بودن متاستاز ناشی از پروستات به ایریس را تأیید می کند. در تشخیص افتراقی

References

- 1- Ferry AP, Font RL. *Carcinoma metastatic to the eye and orbit. I.A clinicopathologic study of 227 cases.* Arch ophthalmol 1979, 92:276-86.
- 2- Freedman MI, Folk JC. *Metastatic tumors to the eye and orbit. Patient survival and clinical characteristics.* Arch Ophthalmol 1987, 105: 1215 - 9.
- 3- Nelson CC, Hertzberg BS, Klintworth GK. *A histopathologic study of 716 unselected eyes in patients with cancer at the time of death.* Am J Ophthalmol 1983, 95 : 788-93.
- 4- Stephens RF, Shields JA. *Diagnosis and management of cancer metastatic to the uvea: a study of 70 cases.* Ophthalmology 1979, 86: 1336-49.
- 5- Shields JA, Shields CL. *Intraocular Tumors: A text and Atlas Philadelphia:* WB Saunders, 1992: 61-84.
- 6- Shields JA, Shields CL. *Atlas of Intraocular Tumors. Philadelphia:* Lippincott Williams & Wilkins , 1999: 17-42.
- 7- Albert DM, Rubenstein RA, Sheie HG. *Tumor metastasis to the eye.* Am J Ophthalmol 1967, 723-726.
- 8- Bloch RS, Gartne S. *The incidence of ocular metastatic carcinoma.* Arch Ophthalmol 1971, 85:673-675.
- 9- Shields CL , Shields JA , Gross NE , Schwartz GP, Lally SE. *Survey of 520 eyes with uveal metastases.* Ophthalmology 1997, 104 : 1265-1276.
- 10- Lee J, Lee S, Shon J, Yoohh. *Clinical features of Uveal Metastasis in Korean Patients .* Retina 2003 , Aug 23(4) : 491-4.
- 11- Bloch RS, Gartner S. *The incidence of ocular metastatic carcinoma.* Arch ophthalmol 1971, 85: 673-5.

- 12- Ampil F, Capps H, Lawrence F. *Bilateral uveal metastases from carcinoma of prostate south*. Med J 1990, 83: 678-680.
- 13- De Potter P, Shields CL, Shields JA, Tardio DJ. *Uveal metastasis from prostate carcinoma*. Cancer 1993, 71: 2791-2796.
- 14- Liu GQ, Wuzy Feng GG, Yang HS. *Yang Clinical analysis of tumors of the iris and ciliary body*. Zhongshan ophthalmic center sun yat university Guanz. 510060 China (Email lind 5190 sin.Com) Zhonghua yan ke za zhi 2003 Feb 3q(2) : 77-80.
- 15- De Potter P, Disnear D, Levec QL, Snyers B. *Ocular manifestations of cancer*. ophthalmol 2000 Feb: 25 JFr (2): 194-200.
- 16- Neithjre R, Spraul CW, lang GE lang GK. *Iris metastases in breast carcinoma*. Ophthalmotoge 2001 Nov 98(11) : 1097-100.
- 17- Riviere A. *Comhaire- Poutchiniany Iris Metastasis in 2 pateints, importance for diagnosis and treatment of primary tumor*. J Fr Ophthalmol. 1998, Oct 21 (8) : 583-7.
- 18- Demirc H, Shilds CL, Chaoan Shilda .A . *Uvealmetas tasis from breast concer in 264 patients oncology srevice wills Eye Philadelphia Pemsylvania*. 19107 USA.
- 19- Shields JA, Shieldscl Kirallitls DE , Potter P. *Metastatic tumors to the Iris in 40 patients*. AM. J Ophthalmol , 1995 April 119(4): 422-430.

Archive of SID