



بررسی سمیت کبدی و کلیوی عصاره متانولی گیاه کور در موش صحرایی

محمود رضا حیدری^۱، محمدرضا میرشمسی^{۲*}، بیژن نقیعی^۳، محمد رضا حیدری^۴، جلال وفازاده^۵، محمد حیدری^۶

۱- استاد سم شناسی، مراکز تحقیقات فارماسیوتیکس، نوروساینس و فیزیولوژی، دانشگاه کرمان

۲-۴ کارشناس ارشد سم شناسی، مرکز تحقیقات فارماسیوتیکس، دانشکده داروسازی، دانشگاه کرمان

۳- استادیار فارماکولوژی، مرکز تحقیقات نوروساینس، دانشکده داروسازی، دانشگاه کرمان

۵- کارشناس آزمایشگاه، مرکز تحقیقات فارماسیوتیکس، دانشکده داروسازی، دانشگاه کرمان

۶- دانشجوی داروسازی، مرکز تحقیقات نوروساینس، دانشکده داروسازی، دانشگاه کرمان

تاریخ پذیرش: ۱۳۸۸/۵/۱

تاریخ دریافت: ۱۳۸۸/۱/۳۱

چکیده

مقدمه: امروزه بعضی از داروهای گیاهی بدون انجام آزمایش‌های استاندارد سم شناسی وارد بازار می‌شوند و تصور عموم بر این است که داروهای گیاهی فاقد سمیت می‌باشند ولی گزارش‌هایی در خصوص سمیت بعضی از این داروها به چشم می‌خورد. هدف از این مطالعه بررسی سمیت کبدی و کلیوی عصاره پرکوله گیاه کور است که در تحقیقات قبلی اثرات ضددردی آن بررسی شده است و در طب سنتی جهت درمان روماتیسم، نقرس و همچنین به عنوان ضد درد و ضد التهاب مصرف می‌شود.

روش بررسی: در این مطالعه دوزهای ۴۰۰، ۲۰۰ و ۸۰۰ mg/kg از عصاره متانولی گیاه کور با استفاده از روش گاوآژ به مدت ۷ روز به موش صحرایی خورانده شد. به گروه کنترل نرمال سالین بمیزان ۵ ml/kg تجویز شد و از یک گروه شاهد بدون هیچ نوع درمان استفاده گردید. هر گروه شامل ۶ موش صحرایی نر بود. در روز هشتم سرم و ادرار حیوانات جهت بررسی متغیرهای عملکرد کبد مثل آلانین ترانسفراز (ALT)، آسپاراتات ترانسفراز (AST) و آلکالین فسفاتاز (ALP) و آزمون‌های عملکرد کلیه مثل BUN (Blood Urea Nitrogen) و کراتینین (Cr) سرم، همچنین فعالیت آنزیم‌های لاکتات دی هیدروژناز (LDH) و آلکالین فسفاتاز ادرار مورد استفاده قرار گرفت. پس از کالبدشکافی، کبد و کلیه حیوانات جدا و از نظر هیستوپاتولوژی بررسی گردید.

نتایج: از نظر آزمون‌های عملکرد کبد تغییر معنی‌داری بین گروه‌های تحت درمان در مقادیر ALT و AST مشاهده نشد و تنها در دوز ۲۰۰ mg/kg افزایش معنی‌دار در مقدار ALP سرم مشاهده گردید ($P < 0/05$). بررسی هیستوپاتولوژی کبد نیز نشان داد که عصاره کور در دوز ۲۰۰ و ۴۰۰ mg/kg سمیتی ایجاد نکرده است. از نظر آزمون‌های عملکرد کلیه تجویز عصاره با دوزهای ۴۰۰ و ۸۰۰ mg/kg افزایش معنی‌داری در غلظت BUN و کراتینین سرم ایجاد نمود ($P < 0/05$). بررسی هیستوپاتولوژی کلیه نیز بیانگر سمیت عصاره در دوزهای ۴۰۰ و ۸۰۰ mg/kg می‌باشد.

نتیجه‌گیری: نتایج مطالعه حاضر حاکی از عدم سمیت کبدی عصاره در دوزهای مصرفی انسان می‌باشد اما به نظر می‌رسد عصاره گیاه کور بخصوص در دوزهای بالا اثرات سمی روی کلیه داشته باشد.

واژه‌های کلیدی: کور - Capparis Spinosa - سمیت کبدی - سمیت کلیوی - عصاره متانولی

* (نویسنده مسئول)؛ تلفن: ۰۳۴۱-۳۲۰۵۰۰۱-۲؛ نمابر: ۰۳۴۱-۳۲۰۵۰۰۳؛ پست الکترونیکی: mohammad.mirshamsi@gmail.com

مقدمه

درد یک مکانیسم دفاعی و علامت برخی بیماریها می باشد، بدین صورت که هر گاه نسجی دچار صدمه شود موجب ایجاد درد می گردد. در حال حاضر دو دسته داروی عمده ای که برای تسکین درد استفاده می شوند شامل داروهای ضد التهاب غیراستروئیدی (NSAIDs) و داروهای ضد درد اپیوئیدی می باشند. ولی هر دو دسته دارویی، واجد عوارض نامساعد هستند که مصرف آنها را محدود می سازد. داروهای NSAIDs از طریق وقفه در سنتز پروستاگلاندینها، علاوه بر اثرات درمانی ضد تب، ضد درد و ضد التهاب، عوارض نامطلوبی همچون اختلال در هموستاز، زخم معده، نارسایی کلیوی، نارسایی کبدی نیز ایجاد می نمایند. داروهای اپیوئیدی موجب تحمل (Tolerance)، وابستگی فیزیکی و روانی و همچنین اعتیاد می گردند (۱،۲)، لذا یافتن داروهای ضد دردی که فاقد عوارض نامطلوب کمتری باشند، منطقی و ضروری به نظر می رسد. در برخی مطالعات مشخص شده که گیاه کور دارای اثر ضد دردی می باشد (۳). گیاه کور با نام علمی *Capparis Spinosa* در نواحی مختلف ایران از جمله دامنه های البرز، شمال شرقی هرزیل، بلوچستان و شیراز می روید. قسمت های مورد استفاده گیاه جوانه ها یا تکمه های مولد گل آن است که معمولاً پس از چیدن در حدود سه ماه در سرکه قرار داده می شود و یا آنکه در آب شور نگهداری شده سپس مصرف می گردد. میوه، ریشه و پوست آن بیشتر به مصارف درمانی می رسد (۴). در طب سنتی از این گیاه به عنوان مدر، جهت مداوای نقرس، روماتیسم، رعشه و حالات عصبی و امراض کبدی استفاده می گردد (۵). در پژوهش های صورت گرفته تاکنون اثرات ضد دردی (۳)، اثرات آنتی اکسیدان و فتوپروتکتیو (۶)، اثرات آنتی هپا توتوکسیک (۷)، اثرات محافظت روی کندروسیت ها (۸)، اثرات هایپولیپیدمی (۹) و چنین اثرات آنتی الرژیک و آنتی هیستامینیک (۱۰) این گیاه گزارش شده است. با توجه به خواص درمانی متعدد و از جمله ضد دردی این گیاه به استناد نتایج مطالعات فوق و با توجه به اینکه مصرف داروهای شیمیایی ضد درد و ضد التهاب بعضاً همراه با عوارض کبدی، کلیوی و زخم

های گوارشی می باشد لذا در پژوهش حاضر امکان ایجاد سمیت کبدی و کلیوی دوزاز مختلف عصاره متانولی گیاه کور با استفاده از بررسی آنزیمی و هیستوپاتولوژیکی در موش صحرایی مورد مطالعه قرار می گیرد تا در مورد میزان سلامت مصرف این گیاه در دوزهای متداول اظهار نظر علمی گردد.

روش بررسی

مشخصات گیاه و روش عصاره گیری:

ابتدا نمونه های گیاه کور از مراکز معتبر فراهم گردید و پس از شناسایی و نام گذاری توسط گیاه شناس دانشکده کشاورزی کرمان با استفاده از روش پرکولاسیون، عصاره گیری به عمل آمد. در این روش ابتدا ۲۵۰ گرم میوه گیاه کور به صورت پودر در آمده و سپس حلال مورد نظر، که در این مطالعه متانول ۸۰ درصد ساخت کارخانه Merck بود، به آن اضافه شد و بعد در ظرفی به نام پرکولاتور ریخته و عمل عصاره گیری به مدت ۷۲ ساعت انجام شد، در نهایت ۵۰ گرم عصاره طی عمل فوق به دست آمد.

روش تهیه محلول خوراکی:

برای تهیه محلول های خوراکی جهت تجویز با دوز های ۲۰۰، ۴۰۰ و ۸۰۰ mg/kg مقدار ۲۰۰، ۴۰۰ و ۸۰۰ میلی گرم از عصاره خشک شده را به صورت جداگانه در ۵ میلی لیتر سرم فیزیولوژی حل نموده و از این محلول ها به میزان ۵ ml/kg به حیوانات خوراندند (۱۱).

حیوان مورد آزمایش و شرایط نگهداری حیوانات:

برای بررسی سمیت کبدی و کلیوی عصاره کور از موش های سفید بزرگ آزمایشگاهی از نژاد Wistar با وزن ۳۵۰-۲۰۰ گرم استفاده شد. حیوانات در لانه حیوانات دانشکده داروسازی که دارای سیکل ۱۲ ساعت روشنایی و ۱۲ ساعت تاریکی با دمای هوا بین ۲۲°C تا ۲۶°C بوده و در قفسهایی از جنس PVC با درپوش توری فلزی که کف آنها با تراشه های تمیز چوب پوشانده شده بود، نگهداری شده اند.

غذای مورد استفاده آنها، غذای فشرده و آماده ساخت کارخانه خوراک دام پارس و آب مصرفی، آب تصفیه شده

لوله‌های آزمایش به مدت ده دقیقه با سرعت ۴۰۰۰ دور بر دقیقه سانتریفیوژ شدند. سرم‌ها جدا گردید و برای انجام آزمون‌های عملکرد کبدی شامل AST، ALT و ALP و همچنین آزمون‌های عملکرد کلیه شامل کراتینین و BUN و برخی پارامترهای بیوشیمیایی از جمله گلوکز، تری گلیسیرید و کلسترول به آزمایشگاه تشخیص طبی ارسال شد. همچنین ادرار حیوانات نیز جهت بررسی آنزیم‌های ادراری (LDH, ALP) پس از عمل سانتریفیوژ با ۴۰۰۰ دور در دقیقه در داخل میکروتیوب، در دمای ۲۱- درجه سانتیگراد فریز گشته و به آزمایشگاه تشخیص طبی انتقال داده شدند.

روش بررسی هیستوپاتولوژی:

پس از خارج ساختن کبد و کلیه از بدن موش صحرایی، این ارگان‌ها در محلول فرمالین ۱۰ درصد ثابت و پس از آب گیری با الکل به وسیله گزین باقیمانده الکل خارج شد و توسط دستگاه آماده ساز بافت بلوک پارافینی تهیه گردید. با میکروتوم از بلوک‌ها برش با ضخامت ۴-۵ میکرون تهیه و به روش معمولی با هماتوکسیلین-ئوزین (H&E) رنگ آمیزی و با میکروسکوپ نوری مجهز به دوربین عکاسی بررسی هیستوپاتولوژی انجام شد.

محاسبات آماری:

با توجه به مقالات در دسترس که تعداد ۱۰-۵ حیوان در هر گروه جهت بررسی اثرات سمیت کبدی و کلیوی استفاده می‌شود (۱۳) در این بررسی ۶ موش نر برای هر گروه در نظر گرفته شده است. نتایج به دست آمده از آزمون‌های عملکرد کبد و کلیوی به صورت میانگین و خطای استاندارد میانگین (Mean±Sem) در ۶ موش صحرایی ثبت گردید. محاسبات آماری جهت وجود اختلاف معنی دار میان گروه‌های تحت آزمایش با استفاده از آزمون آنالیز واریانس (ANOVA) و به دنبال آن روش Newman-Keuls انجام گرفت و اختلاف $P < 0.05$ معنی دار در نظر گرفته شد (۱۴). جهت آنالیز از برنامه Sigmastate 3.5 استفاده گردید (۷،۸،۱۱،۱۴).

شهری بود که در ظرف آبخوری از جنس PVC در دسترس حیوان قرار می‌گرفت (۱۲).

گروه‌های مورد مطالعه:

به منظور انجام آزمایشات، حیوانات بطور تصادفی به ۵ گروه شش تایی طبقه‌بندی شدند. دسته اول به عنوان گروه شاهد، تحت هیچ درمانی قرار نگرفته و فقط به آب و غذا دسترسی داشتند. دسته دوم به عنوان کنترل ۵ ml/kg نرمال سالین و به دسته سوم تا ششم به عنوان گروه آزمایش دوزهای ۲۰۰، ۴۰۰ و ۸۰۰ mg/kg عصاره گیاه کور تجویز گردید (۷،۸،۱۱،۱۳).

نحوه تجویز عصاره:

در این تحقیق برای اینکه دارو با دوز دقیق و در زمان معین به حیوان تجویز شود، از روش گاواژ برای تجویز عصاره استفاده شد. گاواژ با استفاده از لوله استیل مخصوص با انتهای گرد انجام گردید. با توجه به بررسی سمیت تحت حاد عصاره در این تحقیق، گاواژ روزانه به مدت ۷ روز انجام گردید.

جمع‌آوری نمونه‌های ادراری:

پس از پایان روز هفتم، حیوانات هر گروه جداگانه و به تنهایی در داخل قفس‌های متابولیک قرار داده شده و ادرار آنها در طی مدت ۱۲ ساعت جمع‌آوری گردید.

زمان خون‌گیری و جداسازی نمونه‌ها:

موش‌های آزمایشگاهی بعد از ۷ روز یعنی در روز هشتم پس از توزین بیهوش شدند و سپس خون‌گیری از ورید کاروتید گردن انجام شد. (حجم خون به دست آمده ۲-۵ میلی لیتر) و بعد از کالبد شکافی کبد و کلیه حیوانات جهت بررسی هیستوپاتولوژی خارج گردید.

بیهوشی:

در این بررسی بیهوشی با استفاده از محفظه شیشه‌ای درب‌دار محتوی پنبه آغشته به دی اتیل اتر انجام شد که پس از گذشت ۳-۵ دقیقه حیوان در بیهوشی مناسب قرار می‌گرفت.

انجام آزمون‌های عملکرد کبد و کلیوی و برخی پارامترهای بیوشیمیایی:

پس از جمع‌آوری خون به مدت نیم ساعت، نمونه‌ها در محیط آزمایشگاه قرار داده شد تا منعقد گردند. سپس

نتایج

۱- نتایج حاصل از آزمون های کبدی و کلیوی:

از نظر آزمون های کبدی، تجویز خوراکی دوزهای ۲۰۰، ۴۰۰ و ۸۰۰ mg/kg عصاره متانولی گیاه کور با استفاده از روش گاواژ به مدت ۷ روز در مقایسه با گروه شاهد تغییر معنی داری در میزان آنزیم های کبدی AST و ALT ایجاد نکرد، که بیانگر عدم ایجاد آسیب کبدی می باشد (نمودار ۱ و ۲). تجویز خوراکی عصاره تنها در گروه دوز ۲۰۰ mg/kg سبب افزایش معنی دار ALP نسبت به گروه شاهد گردید که با توجه به تغییرات زیاد آلکالین فسفاتاز در موش صحرائی حائز اهمیت نمی باشد. در سایر دوزها تغییر معنی داری در میزان ALP سرم مشاهده نگردید (نمودار ۳).

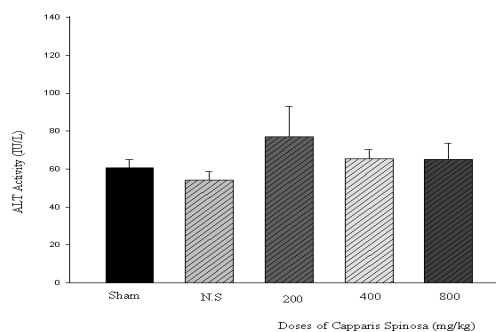
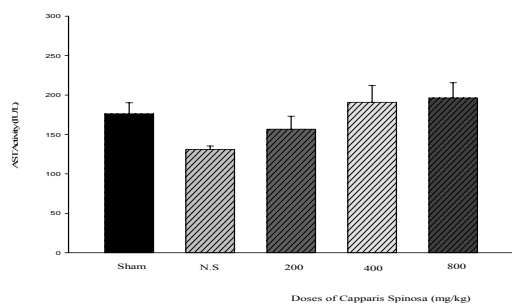
نتایج حاصل از آزمون های کلیوی شامل BUN و کراتینین سرم و آنزیم های ادراری (ALP, LDH) نشان داد که تجویز خوراکی عصاره کور با دوز ۴۰۰ mg/kg در مقایسه با گروه

شاهد افزایش معنی داری در میزان BUN سرم ایجاد کرد این در حالی است که تجویز عصاره در دوزهای ۲۰۰ و ۴۰۰ mg/kg تغییر معنی داری در میزان BUN سرم ایجاد نکرد (نمودار ۴). همچنین تجویز خوراکی عصاره کور با دوزهای ۴۰۰ و ۸۰۰ mg/kg در مقایسه با گروه شاهد افزایش معنی داری در میزان کراتینین سرم ایجاد کرد ولی تجویز عصاره در دوز ۲۰۰ mg/kg تغییر معنی داری در میزان کراتینین ایجاد نکرد (نمودار ۵). نتایج نشان داد که تجویز عصاره مذکور در گروه های دریافت کننده عصاره کور در مقایسه با گروه شاهد تغییر معنی داری در میزان آنزیم های کلیوی LDH و ALP ایجاد نکرد (جدول ۱).

۲- نتایج حاصل از بررسی برخی پارامترهای بیوشیمیایی: تجویز دوزهای ۲۰۰، ۴۰۰ و ۸۰۰ mg/kg عصاره کور تغییر معنی داری در پارامترهای بیوشیمیایی مثل گلوکز، تری گلیسرید و کلسترول و نسبت فعالیت LDH و ALP به کراتینین، در مقایسه با گروه شاهد، ننموده است (جدول ۱).

جدول ۱: تاثیر عصاره گیاه کور بر نسبت آنزیم های کلیوی به کراتینین ادرار و برخی پارامترهای بیوشیمیایی در گروه های مورد آزمایش

آزمون گروه	$\frac{LDH}{\text{کراتینین}} \left(\frac{Iu}{mg} \right)$	$\frac{ALP}{\text{کراتینین}} \left(\frac{Iu}{mg} \right)$	گلوکز (mg/dl)	تری گلیسرید (mg/dl)	کلسترول (mg/dl)
شاهد	۰/۰۷۲±۰/۰۱۷	۰/۰۵۶±۰/۰۱۷	۱۳۴±۵/۶	۶۰±۴	۶۳±۴/۷
نرمال سالین	۰/۰۲۳±۰/۰۱۴	۰/۰۸۱±۰/۰۳۲	۱۶۳±۱۷/۴	۸۶±۱۳	۵۴±۴
۲۰۰ mg/kg	۰/۰۱۹±۰/۰۹۷	۰/۰۱۸±۰/۰۵۶	۱۵۱±۴	۷۶±۶	۵۵±۲
۴۰۰ mg/kg	۰/۰۱۶±۰/۰۵۵	۰/۰۲۱±۰/۰۱۱	۱۶۵±۱۰	۷۵±۱۱/۶	۶۷/۳±۳/۸
۸۰۰ mg/kg	۰/۰۲۱±۰/۰۲۸	۰/۰۵۸±۰/۰۱۷	۱۴۰±۱۷	۶۰/۶±۲/۴	۵۶/۶±۲/۷
مقادیر p	۰/۰۹۳	۰/۲۰۴	۰/۳۳۱	۰/۲۵۱	۰/۰۷۵



نمودار ۲: مقایسه میزان آنزیم کبدی AST در سرم گروه های کنترل و درمان شده با عصاره کور

نمودار ۱: مقایسه میزان آنزیم کبدی ALT در سرم گروه های کنترل و درمان شده با عصاره کور

در هر گروه از موشها، نرمال سالین با دوز ۵ ml/kg و دوزهای ۴۰۰، ۲۰۰ و ۸۰۰ mg/kg عصاره کور بصورت خوراکی تجویز شده است. گروه sham هیچگونه درمانی دریافت ننموده اند و صرفاً در شرایط آزمایشگاه قرار داشته اند.

میزان آنزیم در هر گروه بصورت $Mean \pm SEM$ نشان داده شده است $N=6$.

مطالعات هیستوپاتولوژی:

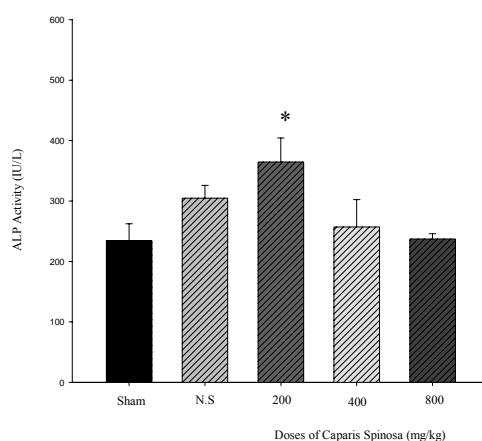
به منظور بررسی تاثیر عصاره گیاه کور روی کبد و کلیه موش های صحرایی پس از رنگ آمیزی H&E تغییرات آسیب شناسی مورد ارزیابی قرار گرفت و با کبد و کلیه موش های صحرایی گروه شاهد (سالم) مقایسه گردید که نتایج آن بدین شرح است:

۱- نتایج حاصل از بررسی هیستوپاتولوژی کبد

نتایج پاتولوژی کبد نشان داد که تنها در گروه دریافت کننده عصاره با دوز ۸۰۰ mg/kg تغییرات آسیب شناسی کبد منحصر به اتساع عروقی همراه با تغییرات پراکنده دژنراتیو تا نکروز سلولی می باشد. سلول های کوپفر و داربست لوبولار ظاهراً طبیعی می باشند (شکل ۱). نمای میکروسکوپی سایر گروه های دریافت کننده عصاره میکروسکوپی نشان دهنده حفظ داربست لوبولار و عروقی همراه با هپاتوسیت های سالم حاوی گلیکوژن و نیز سلول های کوپفر می باشد. تغییرات دژنراتیو، نکروز و انفیلتراسیون سلول های التهابی وجود ندارد.

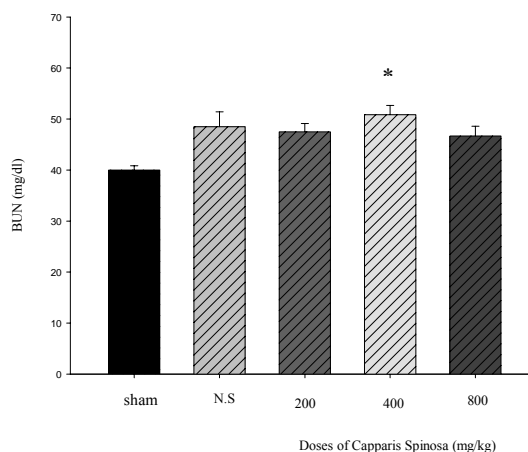
۲- نتایج حاصل از بررسی هیستوپاتولوژی کلیه

نتایج حاصل از بررسی هیستوپاتولوژی کلیه نشان داد که در گروه دریافت کننده عصاره با دوز ۴۰۰ mg/kg تغییرات آسیب شناسی کلیه منحصر به بعضی تغییرات مختصر دژنراتیو در لوله خمیده مجاور می باشد (شکل ۲). هم چنین در گروه دریافت کننده عصاره با دوز ۸۰۰ mg/kg نیز هیپرپلازی مختصر مزانشیال گلومرولی همراه با تغییرات پراکنده دژنراتیو در لوله های خمیده مجاور و خمیده دور مشاهده می گردد (شکل ۳). در سایر گروه ها نمای گلومرولی سالم، بدون هیپرپلازی یا رسوب مواد کلاژنه می باشد. همچنین لوله های خمیده مجاور و لوله های خمیده دور نرمال می باشند.



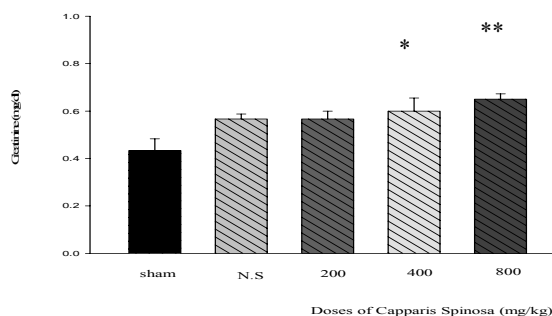
نمودار ۳: مقایسه میزان آنزیم کبدی ALP در سرم گروههای کنترل و درمان شده با عصاره کور

* اختلاف معنی داری نسبت به گروه شاهد ($P < 0.05$)



نمودار ۴: مقایسه میزان BUN در سرم گروههای کنترل و درمان شده با عصاره کور

* اختلاف معنی داری نسبت به گروه شاهد ($P < 0.05$)



نمودار ۵: مقایسه میزان کراتینین در سرم گروههای کنترل و درمان شده با عصاره کور

* اختلاف معنی داری نسبت به گروه شاهد ($P < 0.05$)

** اختلاف معنی دار نسبت به گروه شاهد ($P < 0.01$).

بحث و نتیجه گیری

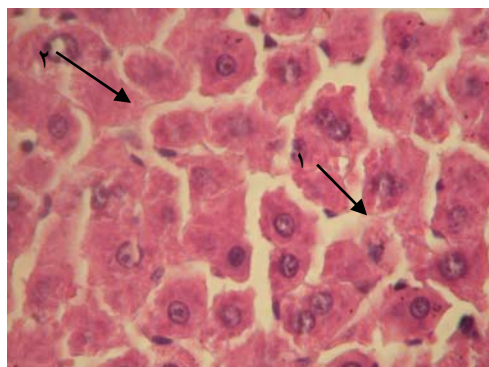
گیاه کور از گیاهانی است که در طب سنتی ایران به عنوان مسکن درد، همچنین در درمان روماتیسم و نقرس قدمت طولانی دارد و در مطالعات انجام شده نیز اثر ضد دردی این گیاه به اثبات رسیده است (۳).

با توجه به مصرف گسترده داروی ضد درد سنتیک در بین عموم و عوارض کبدی و کلیوی احتمالی ناشی از مصرف این داروها، برای اظهار نظر پیرامون سمیت کبدی و کلیوی این گیاه سعی شده است تا با استفاده از حیوانات آزمایشگاهی همچون موش صحرایی که از لحاظ متابولیسم روده ای و کبدی شبیه به انسان است قضاوت علمی نمود (۱۳).

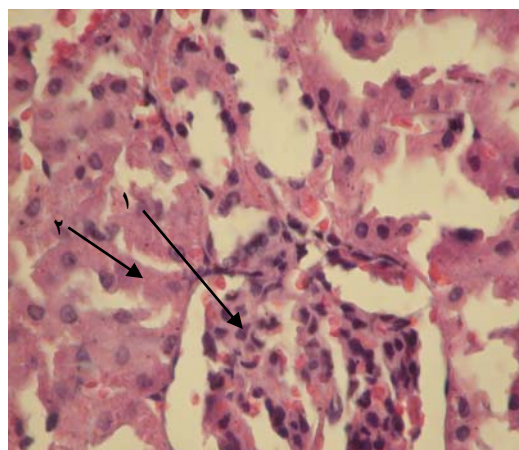
با توجه به بررسی‌های انجام شده در این مطالعه مشخص شد که عصاره گیاهی کور دارای اثرات متفاوت بر روی کلیه و کبد موش صحرایی می‌باشد. جهت اظهار نظر پیرامون سمیت کبدی، بررسی آنزیمهای ALT و AST نشان داد که عصاره گیاه کور با دوزهای ۲۰۰، ۴۰۰ و ۸۰۰ mg/kg تغییر معنی داری در مقدار این آنزیم‌ها ایجاد نکرده است و این نشان گر عدم سمیت دوزهای فوق بر کبد موش صحرایی است. از آنجا که افزایش آنزیم‌های ALT و بویژه ALT بیانگر آسیب کبدی است می‌توان نتیجه گرفت که عصاره این گیاه با دوزهای مذکور فاقد اثرات سمی روی پارانشیم و سلول‌های کبدی می‌باشد (۱۳، ۱۱، ۱۵).

اثر گیاه کور برای آنزیم ALT به صورت افزایش معنی دار مقدار این آنزیم در دوز ۲۰۰ mg/kg نسبت به گروه شاهد می‌باشد در حالی که در دوز ۴۰۰ و ۸۰۰ mg/kg نسبت به گروه شاهد اختلاف معنی دار نمی‌باشد. و این می‌تواند نشانگر عدم سمیت عصاره این گیاه بر روی اپیتلیوم مجاری صفراوی و ایجاد کلستاز باشد (۱۱، ۱۶).

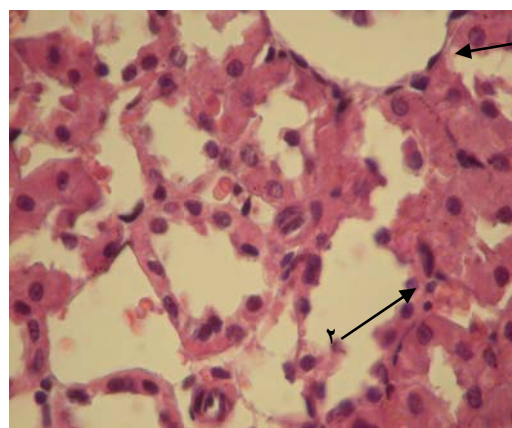
وجود اختلاف معنی دار گروه ۲۰۰ mg/kg در مورد آلکالین فسفاتاز در مطالعه حاضر حائز اهمیت زیادی نیست چرا که میزان آلکالین فسفاتاز در موش صحرایی محدوده گسترده‌ای دارد (۱۲) و با توجه به افزایش میزان این آنزیم در گروه درمان شده با نرمال سالین کاملاً مشخص است که این اختلاف معنی



شکل ۱: نمای هیستولوژی کبد موش صحرایی گروه دریافت کننده دوز ۸۰۰ mg/kg عصاره گیاه کور رنگ شده با H&E و بزرگنمایی ۴۰×
۱- اتساع سینوزوئیدها همراه با تغییرات پراکنده دژنراتیو نکرده سلولی
۲- نکرده سلولی



شکل ۲: نمای هیستولوژی کلیه موش صحرایی گروه دریافت کننده دوز ۴۰۰ mg/kg عصاره گیاه کور رنگ شده با H&E و بزرگنمایی ۴۰×
۱- گلومرول طبیعی با احتقان متوسط
۲- تغییرات پراکنده دژنراتیو آبکی در لوله خمیده مجاور



شکل ۳: نمای هیستولوژی کلیه موش صحرایی گروه دریافت کننده دوز ۸۰۰ mg/kg عصاره گیاه کور رنگ شده با H&E و بزرگنمایی ۴۰×
۱- هیپرپلازی مختصر مزانشیال گلومرولی همراه با تغییرات پراکنده دژنراتیو در لوله خمیده مجاور
۲- تغییرات پراکنده دژنراتیو در لوله خمیده دور

اسید استخراج شده از فراکسیون متانولی عصاره کور نسبت داده شده است (۱۰).

در مطالعه دیگر نیز اثر Hepatoprotective این گیاه بر ضد سمیت ناشی از تتراکلرید کربن گزارش شده است. در عین حال آنچه در تحقیق حاضر اهمیت قابل توجهی دارد این است که عصاره کور در دوزاز درمانی فاقد اثر توکسیک می‌باشد (۱۷).

جهت بحث پیرامون سمیت کلیوی می‌توان به داده‌های سرمی کراتینین و BUN، فعالیت آنزیم‌های ادرار مثل آلکالین فسفاتاز و لاکتات دهیدروژناز و بررسی پاتولوژی استناد نمود.

نتایج بررسی روی کراتینین سرم نشان داد که عصاره کور در دوز ۲۰۰ mg/kg تغییر معنی‌داری در میزان کراتینین سرم ایجاد نکرده است اما تجویز این عصاره در دوزاز ۴۰۰ و ۸۰۰ mg/kg نسبت به گروه شاهد افزایش معنی‌داری در میزان کراتینین ایجاد کرده است ($p < 0/01$).

نتایج روی میزان BUN نشان داد که افزایش مقدار BUN سرم در دوز ۴۰۰ mg/kg نسبت به گروه شاهد معنی‌دار بوده است اما دوز ۸۰۰ mg/kg عصاره افزایش معنی‌دار در میزان BUN نسبت به گروه شاهد ایجاد ننموده است احتمالاً یک سری مواد در عصاره کور وجود دارند که خاصیت پایین‌آورندگی BUN را دارد که در دوز بالاتر خود را نشان داده و با اثر افزایش‌دهندگی BUN در دوز پایین مقابله می‌کنند. بررسی این موضوع نیازمند مطالعات بیشتری در این زمینه است.

با توجه به نتایج سرمی کراتینین و BUN واز آنجا که میزان BUN و مخصوصاً کراتینین سرم از رایج‌ترین نشانه‌های آزمایشگاهی عملکرد کلیه می‌باشد و ارتباط نزدیکی با فیلتراسیون گلومرولار دارند. به نظر می‌رسد که عصاره کور در دوز از ۴۰۰ و ۸۰۰ mg/kg اثرات توکسیک روی عملکرد گلومرولار اعمال نماید. هر چند افزایش سطح کراتینین و BUN به عنوان مارکر غیرمستقیم GFR ضرورتاً منعکس‌کننده آسیب کلیوی نمی‌باشد بلکه ممکن است بطور ثانویه بیانگر دهیدراتاسیون، هایپوولمی و کاتابولیسم پروتئین می‌باشد (۱۸).

دار ارزشمند نمی‌باشد. بررسی فعالیت آنزیم‌های ادرار (ALP و LDH) نشان داد عصاره کور در دوزاز ۲۰۰، ۴۰۰ و ۸۰۰ mg/kg تغییر معنی‌داری در فعالیت آنزیم‌های فوق ایجاد نکرده است.

دفع ادراری آنزیم‌های استقرار یافته در Brush-border لوله‌های خمیده مجاور نفرون (مثل آلکالین فسفاتاز و گاماگلوتامیل ترانسفراز) ممکن است بیانگر آسیب Brush-border باشد در حالی که دفع ادراری سایر آنزیم‌ها (مثل لاکتات دهیدروژناز) منعکس‌کننده آسیب‌های سلولی جنرالیزه می‌باشد. به نظر می‌رسد نتایج فوق حاکی از عدم آسیب سلولی باشد.

برای آنکه بتوان با قاطعیت بیشتری در مورد اثرات عصاره گیاه کور روی کبد و کلیه اظهار نظر نمود لازم است تاثیرات هیستوپاتولوژی عصاره‌های مختلف این گیاه مورد بررسی قرار گیرد.

نتایج بررسی هیستوپاتولوژی کبد و مقایسه سه گروه دریافت‌کننده عصاره و گروه دریافت‌کننده نرمال سالین با گروه شاهد تنها در گروه دریافت‌کننده دوز ۸۰۰ mg/kg اثرات توکسیک به صورت تغییرات پراکنده دژنراتیو تا نکروز مختصر مشاهده گردید. در حالی که از نظر آنزیم‌های کبدی عصاره کور با دوز فوق تغییرات معنی‌داری روی آنزیم‌های ALT، AST و ALP ایجاد نکرده است که این امر احتمالاً بدین دلیل می‌باشد که با توجه نتایج آسیب‌شناسی شدت نکروز به حدی نیست تا آنزیم‌های کبدی از سلول صدمه دیده آزاد و غلظت آنها در خون افزایش پیدا کند همچنین نکروز الزاماً با آزاد شدن آمینوترانسفرازها توأم نمی‌باشد و افزایش مطلق سطح آمینوترانسفرازها در اختلالات حاد سلول‌های کبدی از نظر تعیین‌پیش‌آگهی اهمیت ندارد (۱۶).

در بررسی منابع، مطالعات مشابهی در مورد بررسی سمیت کبدی عصاره کور یافت نشد که یافته‌های این تحقیق با آن مقایسه گردد. لیکن در مطالعه‌ای که به منظور بررسی اثرات Hepatoprotective گیاه کور صورت گرفته است اثرات حفاظتی این گیاه روی کبد به ترکیب پارا-متوکسی بنزوئیک

مجموع با توجه به نتایج پاتولوژی و بررسی آزمون‌های عملکرد کلیه، عصاره گیاه کور در دوز ۴۰۰ و ۸۰ mg/kg اثر توکسیک روی کلیه داشته که این اثر وابسته به دوز می‌باشد و لذا مصرف این داروی گیاهی در بیماران با نارسایی کلیه باید با احتیاط صورت پذیرد.

سپاسگزاری

این مقاله حاصل طرح تحقیقاتی مصوب معاونت پژوهشی دانشگاه علوم پزشکی کرمان با شماره ۸۷/۳۸ و با کد اخلاق ۸۷/۷۷/کا می‌باشد.

نتایج بررسی هیستوپاتولوژی کلیه و مقایسه سه گروه دریافت کننده عصاره با گروه دریافت کننده نرمال سالین و گروه شاهد نشان داد که متعاقب تجویز عصاره کور با دوز ۴۰۰ mg/kg نشانه‌های مختصر از سمیت کلیوی بصورت تغییرات پراکنده دژنراتیو در لوله خمیده مجاور مشاهده می‌گردد و این نشانه‌ها در دوز ۸۰۰ mg/kg بصورت هیپرپلازی مختصر مزانشیال و تغییرات دژنراتیو لوله خمیده دور و مجاور تشدید یافته است. در بررسی منابع، مطالعه مشابهی در مورد سمیت کلیوی گیاه کور یافت نشد که یافته‌های این تحقیق با آن مقایسه گردد. و در

منابع

- 1- Dehpor A. Moosazadeh K. *Pharmacology basics in adverse effects*. Tehran:Razi;1991:127-9. (Persian)
- 2- Ivey kj, *Gastrointestinal intolerance and bleeding with non narcotic analgesic*, Drugs, 1986 (14): 71.
- 3-Heidari MR. Bidoki K. Vafazade J. *Evaluation of the Analgesic effect of Methanolic Extract of Capparis Spinosa in Mice*. PhD. (Dissertation).Kerman: Kerman Medical University; 2003.p.44-7. (Persian)
- 4- Zargari A. *Herbal Medicine*. Tehran: Tehran University.1992;249-54. (Persian)
- 5- Samsam Shaariat H. *Sellected herbal medicine*. Isfahan: Mani;2005.283. (Persian)
- 6- Bonina F, Auglia C, Ventura D. *In vitro antioxidant and in vivo photo protective effect of a lyophilized extract of Capparis spinosa buds*.cosmet sci.2002; 53: 321-335.
- 7- Gadgoli CH, Mishra SH. *Antihepatotoxicity avtivity of p-methoxy benzoic acid from Capparis spinisa*. journal of Ethnopharmacology.1999; 66: 187-192.
- 8- Panico AM, Cardile V, Garufi F. *Protective effect of Capparis spinosa on chondrocytes*.life sciences. 2005; 77: 2479-2488.
- 9- Eddouks M, Lemhadri A, Michel J. *Hypolipidemic activity of Capparis spinosa in normal and diabetic rats*. Journal of Ethnopharmacology. 2005; 98: 345-350.
- 10- Trombetta D, Occhiuto F. *Antiallergic and antihistaminic effect of two extracts of capparis spinosa flowering buds*. Journal of Phytotherapy Research. 2003;29-33.
- 11-Zahedi MJ. Heidari MR, Mohajeri M. *Study of the effect of valerian officinalis and echium amoenum on the liver and renal function tests in rat*. Journal of Kerman University of Medical Sciences.2004;11(1):22-7. (Persian)
- 12- Karimian M. *Necessary information about work by labratorial animals*. Tehran:Yad; 1999.p.71-79. (Persian)

- 13- Mehrabani M, Modirian E, Ebrahimabadi AR, Vafazadeh J, Shahnavaaz S, Heidari MR. *Study of the Effects of hydro-methanol extracts of lavandula vera DC. and cuscuta epithimum murr. on the seizure induced by pentylentetranzol in Mice*. Journal of Kerman University of Medical Sciences.2007;14(1):44-54. (Persian)
- 14-Mohammad K.*Statistical Methods and Health Indices*.Tehran: Moallefin ;2000.138. (Persian)
- 15- Carel A, Edvand R, Ashywood,mds, *Tietz Fundamentals of clinical chemistry*.5thed ,W.B Sundness Company, 2001:741.
- 16- Harrison TR, Braunwald F. *Principle of Harrison's internal medicine; disorder of the liver and billiary disease*. Translated by: Sotoodeh-Nia A. Tehran: Arjmand ;2002.p.39-40.
- 17- Aghel N, Rashidi I, Mombeini A. *Hepatoprotective activity of Capparis spinosa root bark against ccl4induced hepatic damage in mice*. Iranian journal of pharmaceutical research.2007;6: 285-90.
- 18- Cassarett Douls. *Toxicology: The basic science of poison*. 6th ed. Newyork: McGraw-Hill, 2001(vol1): 195-207.