



مقایسه رادیوگرافی دیجیتالی و تمپورال دیجیتال ساب تراکشن در تعیین میزان پیشرفت پوسیدگی های عاجی

مهناز شیخی^{۱*}، فریده جدیری^۲

۱- دانشیار گروه رادیولوژی فک و صورت، دانشگاه علوم پزشکی اصفهان

۲- دندانپزشک عمومی

تاریخ پذیرش: ۱۳۸۹/۸/۱۳

تاریخ دریافت: ۱۳۸۸/۱۰/۲۶

چکیده

مقدمه: پیشرفت سیستم های کامپیوتری سبب تحول در رادیولوژی و پیدایش تصویر برداری دیجیتالی شد. هدف از مطالعه حاضر بررسی قابلیت تمپورال دیجیتال ساب تراکشن در تشخیص پوسیدگی های عاجی است. روش بررسی: ۲۷ دندان پوسیده در ویال های جداگانه محلول بافر استریل قرار داده شد. بعد از اطمینان از وجود پوسیدگی با گسترش عاجی در دندان مربوطه، ۳ رستوریشن رادیوپاک جهت استاندارد نمودن رادیوگرافی های متوالی در هر دندان قرار گرفت. هر دندان در رزین اکریلی پلی متیل متاکریلات تا ۱ میلی متر پایین تر از EJ (Cement Enamel Junction) مانده شد. دندان ها در دمای ۳۷ درجه سانتی گراد و در بافر بزاق ۵ درصد گلوکز برای ۷ ساعت در روز، ۵ روز در هفته، به مدت ۸ هفته انکوبه شدند. هر روز بعد از انکوباسیون، هر دندان با ۲۵ میلی لیتر از بافر بزاقی شسته شده و در ۵۰ میلی لیتر از بافر بزاق در دمای ۳۷ درجه سانتیگراد قرار داده شد. بنابراین PH مایع بالای ۵ نگه داشته می شد. رادیوگرافی های دیجیتالی از هر دندان در اولین روز و در ۲، ۴، ۶ و ۸ هفته بعد تهیه گردید. تصاویر را ساب تراکت کرده سپس تصاویر حاصل توسط دو رادیولوژیست خوانده شد و نتایج با استفاده از نرم افزار SPSS تجزیه و تحلیل شد.

نتایج: در آزمون آماری تفاوت معنادار بین دو روش مشاهده شد. به عبارتی:

- ۱- تکنیک تمپورال دیجیتال ساب تراکشن پیشرفت پوسیدگی ها را بیشتر از رادیوگرافی های دیجیتالی تعیین می نماید.
 - ۲- در زمان ۱ و ۲ ارزش تشخیصی تمپورال دیجیتال ساب تراکشن از رادیوگرافی های دیجیتالی بیشتر است.
 - ۳- در زمان ۳ و ۴ و ۵ رادیوگرافی های دیجیتالی به تمپورال دیجیتال ساب تراکشن نزدیکتر است.
- نتیجه گیری: TDS یک روش حساس کشف تغییرات محتوای معدنی دندان بوده و می تواند در بررسی عوامل موثر بر پیشرفت پوسیدگی عاجی در invitro استفاده گردد

واژه های کلیدی: پوسیدگی های عاجی - تمپورال دیجیتال ساب تراکشن - رادیوگرافی دیجیتال

* (نویسنده مسئول): تلفن: ۰۳۱۱-۷۹۲۲۸۱۷، پست الکترونیکی: sheikhi@dnt.mui.ac.ir

مقدمه

از آنجا که بسیاری از محققین در عرصه سلامت، پوسیدگی دندان را شایع‌ترین بیماری مزمن جهان قلمداد می‌نمایند (۱). بر این اساس حجم عمده‌ای از مطالعات در حوزه سلامت به بررسی ابعاد مختلف این پدیده اختصاص یافته است. در این راستا همراه و همگام با ارتقای دانش در تشخیص علل و عوامل مؤثر بر پوسیدگی، راههای پیشگیری، ابزار و روش های تشخیص زود هنگام و به موقع گام‌هایی چند رو به جلو برداشته شده است.

به نظر، ارزیابی رادیوگرافیک در کنار شرح حال و ارزیابی بالینی و معاینه کلینیکی بهترین روش تشخیص پوسیدگی است. بی شک توسعه و ارتقای کیفیت و کمیت روش‌های تشخیصی و سیستم های رادیوگرافیک رایج به ارتقاء فرآیند تشخیص پوسیدگی های دندانی خواهد انجامید. لذا نیل به مقاصد فوق الذکر و ارتقای دقت تشخیص در عین کاهش میزان اشعه دریافتی بیمار، ضرورت شکل گیری و گسترش سیستم های دیجیتالی به جای روش های آنالوگ مرسوم را توجیه می‌نماید (۲).

مطالعات پیشین نشان از آن دارد که درصد زیادی از موارد مثبت پوسیدگی ها در رادیوگرافی، اساساً مثبت کاذب بوده و علی‌رغم ارزش بالای تشخیص دقیق پوسیدگی اولیه در مینا، متأسفانه در حال حاضر روشی کاملاً دقیق جهت تشخیص پوسیدگی و تعیین عمق آن خصوصاً در مراحل اولیه وجود ندارد (۱). نتایج تحقیقات و یافته های موجود مشخص نموده که هیچ یک از ابزارهای رایج به تنهایی قادر به تشخیص دقیق و تعیین عمق واقعی و دقیق پوسیدگی در تمامی سطوح دندانی نیستند.

رادیوگرافی Bite wing معمول ترین شیوه در تشخیص پوسیدگی‌های عاجی و به خصوص پوسیدگی‌های اینترپروگزیمال است (۳) دقت تقریبی رادیوگرافی Bite wing برای کشف پوسیدگی‌ها ۴۰ تا ۶۵ درصد تخمین زده شده است (۴). توان تشخیصی یک رادیوگرافی باید به دقت با هزینه‌های مالی و نیز اثرات نامطلوب احتمالی قرارگرفتن در معرض اشعه، سبک-

سنگین شود (۴).

امروزه روش‌های متعددی از جمله رادیوگرافی دیجیتال جهت تقویت توان تشخیصی و کاهش اکسپوژر بیماران طراحی شده است. رادیوگرافی دیجیتال بیش از ۲۵ سال است که در دندانپزشکی مطرح شده است (۵) و دارای مزایا و معایبی نسبت به رادیوگرافی‌های عادی می‌باشد (۶). تصویربرداری دیجیتالی با حذف مراحل پردازش شیمیایی و به تبع آن اشکالات ناشی از عدم پردازش صحیح فیلم های رادیوگرافی، ارتقای نسبی کیفیت تصاویر، امکان انتقال الکترونیکی آنها و نیز کاهش اکسپوژر بیمار به نظر می‌تواند جایگزینی مناسب برای رادیوگرافی‌های عادی باشد (۴). از طرفی هزینه نازل انجام رادیوگرافی عادی نسبت به سیستم های دیجیتال سبب ایجاد تعادل در کاربرد دو روش و وجود رقابت در تجویز آنها شده است.

از مزایای دیگر تکنیک دیجیتال امکان دسترسی سریع به تصویر می باشد (۵/۰ تا ۱۲۰ ثانیه) که چنین سرعتی در موارد آماده سازی کانال ریشه دندان در RCT (Root Canal Thrapy) و نیز مواقع جایگزینی ایمپلنت بسیار سودمند است. به علاوه با استفاده از سیستم های دیجیتالی، امکان مقایسه چندین تصویری که در زمانهای متوالی گرفته شده جهت بررسی پیشرفت پوسیدگیها و بیماریهای پریدونتال وجود دارد و نیز قابلیت بزرگنمایی تصویر تا ۴ برابر اندازه طبیعی در موارد بررسی ناحیه اپیکالی سودمند است (۴، ۷).

علی رغم ذکر معایبی مثل گران بودن تجهیزات اولیه، ضخامت زیاد گیرنده یا سنسور دستگاه و ایجاد ناراحتی برای بیمار، عدم امکان استریل نمودن سنسور و وجود مسائل حقوقی و قانونی به دلیل امکان دستکاری تصاویر برای سیستم‌های دیجیتالی به نظر این سیستم می‌تواند به تدریج جایگزین رادیوگرافی عادی در تشخیص های دندانپزشکی شود (۴).

از آنجا که وجود یک روش کلی و دقیق در تشخیص موفقیت درمان های ترمیمی از دغدغه های دندانپزشکان بوده و هست، کاربرد روش Digital Subtraction Radiography (DSR)

برخی از مطالعات نیز به این نکته اشاره شده است که بعضاً رادیوگرافی دیجیتال ارجحیتی نسبت به رادیوگرافی عادی در تشخیص پوسیدگی ندارد مگر اینکه از برخی قابلیت‌های آن استفاده شود از جمله Araujo و همکارانش در تحقیقی به مقایسه روش دیجیتال مستقیم با فیلم‌های معمولی E و insight در تشخیص پوسیدگی‌های پروگزیمال پرداختند و در نتایج خود اعمال نمودند که در صورت عدم استفاده از قابلیت‌های تکنیک دیجیتال در تشخیص پوسیدگی این روش ارجحیتی بر رادیوگرافی عادی ندارد (۲۰). همچنین Wenzel در تحقیق دیگری در خصوص تأثیر افزایش Spatial Resolution و Bitdepth رسته‌پورهای دیجیتالی در تشخیص پوسیدگی‌های کوچک به تأثیر ناچیز آنها اشاره نموده است (۲۱).

در مطالعه حاضر ما بر آن شدیم که ضمن بررسی پیشرفت پوسیدگی‌های عاجی به دو طریق T.D.SR و رادیوگرافی دیجیتالی معمولی، به طریقه invitro مقایسه‌ای بین روش‌های فوق در میزان کارایی آنها در تشخیص پیشرفت پوسیدگی انجام دهیم.

روش بررسی

در طی مطالعه تجربی-آزمایشگاهی کنونی که به صورت آینده نگر صورت گرفت، قابلیت تشخیص و تفکیک و دقت کمی دو روش رادیوگرافی، توسط آزمون آماری آنالیز واریانس برای داده‌های مکرر T زوج مقایسه شد. ۲۷ دندان پوسیده انسان به روش نمونه‌گیری آسان انتخاب گردید که روش محاسبه حجم نمونه با توجه به سطح معناداری $d=0.02$ برآورد شد.

برای انجام پژوهش از بزاق مصنوعی معمولی، بافر بزاق مخلوطی با نسبت ۲ به ۱ از الکترولیت‌های بزاق غده پاروتید و غده ساب مندیولار استفاده گردید. بزاق غده پاروتید از $CaCl_2$ ۲ میلی مول / لیتر، NaCl: ۳۶ میلی مول / لیتر، بافر فسفات سدیم ۲/۱ میلی مول / لیتر و با PH ۵/۹ و بزاق غده ساب مندیولار از $CaCl_2$: ۰/۹۶ میلی مول / لیتر، NaCl: ۳۶ میلی مول / لیتر، بافر فسفات سدیم ۲/۱ میلی مول / لیتر و با PH ۶/۴ تا ۶/۵ تهیه شد، سپس اوره با غلظت ۱۲۳/۳

توانایی تشخیص تغییرات کمی در رادیوگرافی را به ما می‌دهد. در این روش پس از تهیه دو تصویر دیجیتالی استاندارد از بیمار و سپس مقایسه جزئیات آنها با هم می‌توان به مختصر تغییراتی که دیگر روش‌های رادیوگرافی قادر به نشان دادن آنها نمی‌باشند، پی برد. امروزه غالباً از روش DSR در Follow up دندانپزشکی و نیز بررسی تغییرات حاصل در ضایعات بهره می‌گیرند (۴،۷،۸).

اجزای تشکیل دهنده در یک سیستم رادیوگرافی دیجیتال ساب تراکشن مانند رادیوگرافی دیجیتال معمولی است و بیشترین تفاوت در گرفتن ۲ تصویر و استفاده از سیستم تحلیل نرم افزاری تصویر است که در روش DSR مورد بهره برداری قرار می‌گیرد (۴،۷).

DSR خود به دو روش انجام می‌شود: تکنیک Temporal و تکنیک Energy subtraction (E.S.R) در روش اول دو رادیوگرافی در زمانهای متفاوت گرفته می‌شود، حال آنکه در روش E.S.R دو رادیوگرافی بطور همزمان ولی با میزان انرژی متفاوت اشعه ایکس گرفته شده و سپس دو تصویر جهت تشخیص ضایعات مختصر Subtract می‌شود (۴).

در زمینه بررسی کارایی و ارزیابی حساسیت و اختصاصی بودن تصاویر رادیوگرافی مطالعات متعددی انجام شده است که عمدتاً متوجه بررسی و مطالعه تکنیک‌های رادیوگرافی Film-based و بعضاً در مورد کارایی روش‌ها و سیستم‌های رادیوگرافی دیجیتال می‌باشد. همچنین در میان انواع سیستم‌های رادیولوژی دیجیتالی در دندانپزشکی، معدودی مطالعات به سیستم‌های Digital Subtraction خصوصاً Temporal.D.S اختصاص یافته است. حاصل مطالعات انجام شده از سال‌های قبل تاکنون، از جمله Miles, Yochioka, Ferreira, Vander stelt, Lee, Curv, Wenzel, Abreu, Ricketts, Carralho, Hwang و Befica ضمن برشمردن برخی مزایا و معایب برای سیستم‌های دیجیتالی به مقایسه میزان کارایی این روش‌ها در رشته‌های مختلف دندانپزشکی پرداخته و راهکارهای مناسبی جهت جایگزینی این سیستم بجای رادیوگرافی عادی ارائه داده‌اند (۱۹-۷،۹). از طرفی در

عاج آسیب نرساند. بعد ۲۷ دندان در دمای ۳۷ درجه سانتی گراد و در بافر بزاق حاوی ۵ درصد گلوکز برای ۷ ساعت در روز، ۵ روز در هفته، به مدت ۸ هفته انکوبه شدند. هر روز بعد از دوره ۷ ساعته انکوباسیون، هر دندان با ۲۵ میلی لیتر از بافر بزاقی شسته شده و در ۵۰ میلی لیتر از بافر بزاق در دمای ۳۷ درجه سانتی گراد قرار داده شد تا چرخه انکوباسیون روز بعدی شروع شود. تحت این شرایط، PH در توده این مایع بالای ۵ نگه داشته شد. رادیوگرافی‌ها از هر دندان در شروع مطالعه (روز اولین انکوباسیون) و سپس در ۲، ۴، ۶ و ۸ هفته بعد از آن با شرایط اکسپوزر ($Kvp=70 \text{ mA}=8 \text{ t}=.2$) تهیه شد. بعد از گرفتن این رادیوگرافی‌های دوره ای آنها را Subtract کردیم.

برای Subtraction تصاویر، باید تصاویر بر هم منطبق شوند و یا به عبارتی رادیوگرافی‌ها باید استاندارد باشند. به این منظور یک وسیله موازی کننده اشعه x طراحی و ساخته شد. این وسیله امکان تهیه رادیوگرافی‌های متوالی را در موقعیت‌های کاملاً یکسان فراهم نمود. این وسیله از یک بیس از جنس فیبر چوبی که سنسور را در خود جای می دهد تهیه گردید.

در بالای نگهدارنده سنسور یک پوشاننده Plexiglass برای ایجاد محل مناسب که دندان مانده شده را در برگرد قرار داده شد. چهار قفل رزینی امکان قرارگیری و نگه داشتن Collimator اشعه x در محل درست مربوطه به وسیله تعیین موقعیت را فراهم نمود. به این ترتیب تیوپ اشعه x نیز در موقعیت‌های یکسان و در هر زمان قابل تنظیم بود. بعد از تهیه رادیوگرافی‌ها، تصاویر را با استفاده از نرم افزار مخصوص Subtract کرده سپس تصاویر دیجیتالی معمولی و تصاویر subtract شده توسط دو رادیولوژیست متبحر دوباره خوانده شد.

به منظور ارزیابی خطای سیستماتیک بین مشاهده گران (Inter Reliability) ضریب همبستگی پیرسون بین داده های بدست آمده توسط دو مشاهده گر و جهت بررسی دقت کار هر مشاهده گر (Intra Reliability) این ضریب بین داده های بدست آمده توسط هر مشاهده گر به طور مجزا ارزیابی شد. نتایج حاصل از تغییرات پیشرفت پوسیدگی با استفاده از نرم افزار SPSS تجزیه و تحلیل شد.

میلی گرم/لیتر (غلظتی که در بزاق نرمال وجود دارد)، به محلول نهایی افزوده شد. محلول نهایی با به کار گیری یک فیلتر ۰/۴۵ میلی متری استریل، فیلتر شد و سپس تا قبل از بکارگیری، در دمای ۰ تا ۲ درجه سانتی گراد نگهداری گردید. بزاق مصنوعی حاوی ۵ درصد گلوکز، اکریل پلی متیل متاکریلات جهت مانده دندانهای مورد نظر، آمالگام کپسولی جهت ایجاد رستوریشن در دندانهای مورد نظر بود.

توربین و فرز برای تراش دندان‌های، آمالگاماتور کپسولی، کندانسور، انکوباتور برای نگهداری دندانها در دمای تعیین شده، دستگاه یا سیستم طراحی شده با فیبر چوبی جهت قرارگیری دندانهای مانده بر روی آنها برای استاندارد کردن رادیوگرافی‌ها به گونه‌ای که برای دیجیتالی سبب تراکشن مناسب باشد، دستگاه رادیوگرافی پلان مکا ساخت فنلاند ($Kvp=70 \text{ mA}=8 \text{ t}=.2$) و گیرنده دیجیتالی سیستم Cygnus Media3/0 CCD ساخت شرکت Sordex Helsinki Finland با قابلیت سبب تراکشن.

پس از آماده سازی وسایل و مواد مورد نیاز نمونه های مورد نظر به شرح ذیل تهیه گردیدند. ۲۷ دندان پوسیده انسان بلافاصله بعد از کشیده شدن در ویال‌های جداگانه محلول بافر استریل قرار داده شد. این کار به منظور اطمینان از زنده ماندن فلور میکروبی و ایجاد شرایط مشابه دهانی پس از کشیده شدن دندان انجام گرفت. بعد از اطمینان از اینکه در دندان مورد نظر حداقل یک پوسیدگی با گسترش به عاج وجود دارد ۳ رستوریشن رادیوپاک به منظور استاندارد نمودن رادیوگرافی‌ها و حفظ توالی بر روی هر دندان ایجاد شد. دو رستوریشن آمالگام با تراش ساده به پهنای فرز کار باید شماره ۱۶۹ بر روی سطح ریشه و یک رستوریشن آمالگام در تاج و دور از ناحیه پوسیدگی، سپس هر دندان در رزین آکریلی خود به خود سخت شونده پلی متیل متاکریلات تا ۱ میلی متر پایین‌تر از اتصال مینا و سمان، (سمنتوانامل جانکشن) مانده شدند. در حین پلیمریزاسیون رزین آکریلی، هر دندان به همراه رزین آکریلی در داخل آب استریل شناور شد تا حرارت حاصل از واکنش گرمازا پلیمریزاسیون، توسط آب گرفته شود و به فلور میکروبی

نتایج

میانگین و انحراف معیار پیشرفت پوسیدگی‌های عاجی با استفاده از اطلاعات بدست آمده بر اساس آزمون آنالیز واریانس برای داده‌های تکراری نشان می‌دهد که بین پوسیدگی در پنج زمان مورد نظر در هر تکنیک به تفکیک تفاوت معنی‌دار وجود دارد. در تکمیل آن آزمون T زوج نشان داد که بین تمام موارد مذکور تفاوت معنی‌دار وجود دارد ($PV < 0/05$).

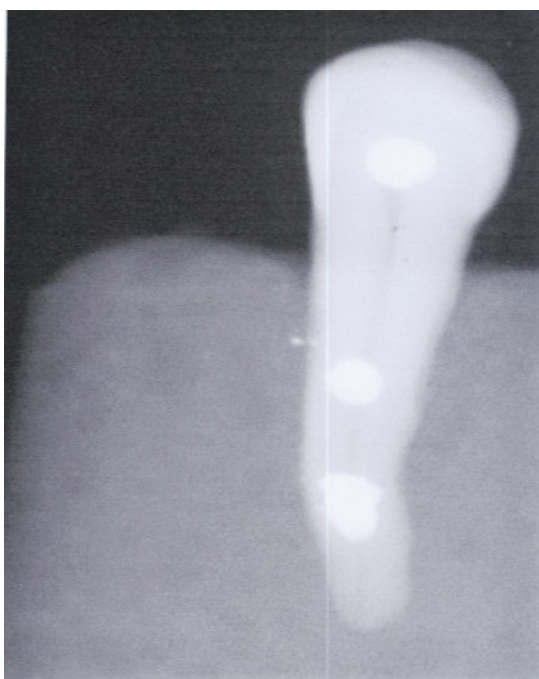
بر اساس اطلاعات جدول و مقایسه میانگین و انحراف معیار اندازه پیشرفت پوسیدگی‌های عاجی با استفاده از روش‌های دیجیتال معمولی و Temporal D. Subtraction

نیز آزمون T زوج نشان می‌دهد که بین میانگین پیشرفت پوسیدگی در زمانهای ۱ و ۲ در دو تکنیک تفاوت معنی‌دار وجود دارد ($PV < 0/001$)، اما در زمانهای ۳ و ۴ و ۵ این تفاوت معنی‌دار نیست ($PV > 0/05$) (جدول و نمودار ۱). میزان قابلیت اطمینان خواننده‌های رادیولوژیست اول ۰/۹۸۸ و برای رادیولوژیست دوم ۰/۹۸۱ بدست آمد که حاکی از دقت رادیولوژیست‌ها در خواندن تصاویر رادیوگرافی بود. ($PV < 0/001$) و ضریب همبستگی پیرسون بین داده‌های دو مشاهده گر ۰/۹۴ بود.

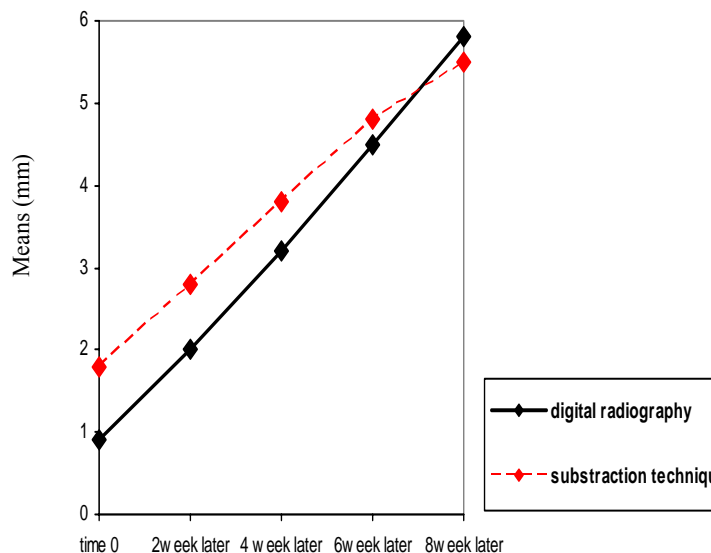
جدول ۱: مقایسه میانگین و انحراف معیار میزان پیشرفت پوسیدگی عاجی (به میلی‌متر) در روش دیجیتال معمولی و T.D.S به تفکیک ۵ دوره زمانی*

PV	دیجیتال ساب تراکشن	دیجیتال رادیوگرافی	دوره زمانی
$PV = 0/001$	$1/429 \pm 0/192$	$0/933 \pm 0/165$	زمان ۱
$PV = 0/001$	$2/60 \pm 1/13$	$2/05 \pm 0/90$	زمان ۲
$PV = 0/107$	$3/41 \pm 1/36$	$3/15 \pm 1/46$	زمان ۳
$PV = 0/604$	$4/55 \pm 2/33$	$4/42 \pm 2/43$	زمان ۴
$PV = 0/430$	$5/31 \pm 2/75$	$5/55 \pm 3/16$	زمان ۵

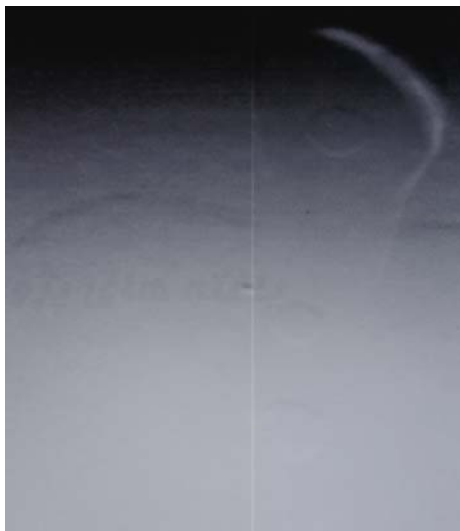* بر اساس این جدول بین میانگین پیشرفت پوسیدگی در زمانهای ۱ و ۲ در دو تکنیک تفاوت معناداری دیده شد، ولی در زمانهای ۳ و ۴ و ۵ این تفاوت معنادار نبود.



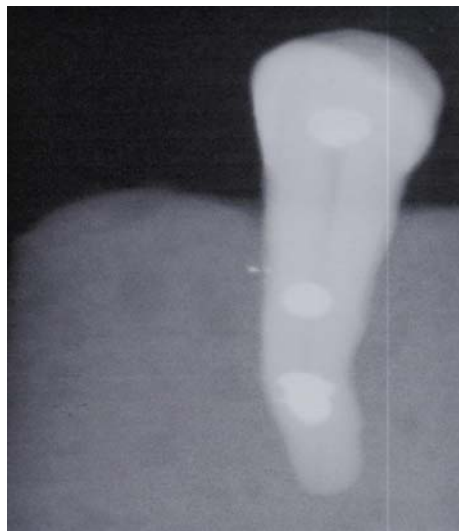
تصویر ۱: فتوگراف دندان قبل از انکوباسیون



نمودار ۱: مقایسه میانگین پیشرفت پوسیدگی‌های عاجی با استفاده از روشهای دیجیتال معمولی و Temporal دیجیتال ساب تراکشن به تفکیک ۵ دوره زمانی



تصویر ۳: فتوگراف ساب تراکشن که نشان دهنده تفاوت دو تصویر قبل است.



تصویر ۲: فتوگراف دندان بعد از انکوباسیون به مدت ۸ هفته

بحث

بدون شک هر روشی که بتواند از دقت بالاتری در تشخیص برخوردار باشد فرایند تشخیص و درمان پوسیدگی های دندان به تبع آن سلامت دهان و دندان را ارتقا خواهد داد.

امروزه علاوه بر روش های رادیوگرافی دیجیتال معمولی که جایگزین روش های Film-based گردیده اند، تکنیک رادیوگرافی Temporal دیجیتال ساب تراکشن نیز که تکنیکی با قابلیت های کمی و اندازه گیری است در دسترس می باشد. از آنجا که تشخیص دقیق و تعیین طرح درمان نیاز به روش های دقیق تر و با قابلیت جداکنندگی بیشتر دارد، در این مطالعه تلاش گردیده است که دو تکنیک رادیوگرافی دیجیتال معمولی و Temporal دیجیتال ساب تراکشن از نظر قابلیت کمی و توانایی اندازه گیری و دقت در تعیین میزان پیشرفت پوسیدگی های عاجی مورد مقایسه قرار گیرد. تردیدی نیست که مشخص نمودن قابلیت های ابزار موجود در رادیوگرافی ضرورتی آشکار و مبرهن است. در این تحقیق ما از تعداد مشخصی دندان کشیده شده دارای پوسیدگی عاجی مانع شده در قالب های پلی متیل متاکریلات دو نوع رادیوگرافی دیجیتال عادی و Temporal دیجیتال ساب تراکشن تهیه کردیم سپس میزان پیشرفت پوسیدگی در گرافی ها توسط دو مشاهده گر با تجربه بررسی شد. نتایج حاصل از این تحقیق

حکایت از آن دارند که تکنیک TDS پیشرفت پوسیدگی ها را بیشتر از تکنیک دیجیتال معمولی تعیین می نماید. همچنین نتایج آزمون آماری حاکی است که پیشرفت پوسیدگی ها در گرافی های فوق با یکدیگر از نظر آماری تفاوت معناداری دارند. لذا به نظر می رسد تکنیک رادیوگرافی Temporal دیجیتال ساب تراکشن از تکنیک رادیوگرافی دیجیتال معمولی دقت بیشتری دارا است.

همانطور که در سال ۱۹۹۳ Miles و در سال ۲۰۰۸ Parks پس از یک مطالعه جامع در خصوص معایب و محاسن سیستم های رادیوگرافی موجود، ضمن بر شمردن مزایای سیستم های جدید دیجیتال دندانپزشکان را به تهیه و استفاده از این ابزار ترغیب نموده است، که نتایج فوق نتایج حاصل از این تحقیق را مورد تأیید قرار می دهد(۹،۶).

در سال ۱۹۹۴ Halse و همکاران به بررسی توانایی روش دیجیتال ساب تراکشن در تفکیک دکلسیفیکاسیونهای مینایی در اینترپروگزیمال پرداختند. این تحقیق نشان از آن دارد که رادیوگرافی دیجیتال ساب تراکشن لزوماً موجب ارتقای تفکیک و تشخیص ضایعات مینایی (Mineral loss) نمیشود و در زمینه تفکیک و تشخیص ضایعات مینایی تفاوت چندانی با روش های معمولی ندارد. اما در تشخیص و تفکیک پوسیدگی های

استفاده از قابلیت‌های خاص این تکنیکها از جمله Subtraction می باشد نیز تاییدی بر نتایج تحقیق حاضر است (۲۰).

Ferreira و همکارانش در بررسی دمنرالیزاسیون مینا، رادیوگرافی عادی-دیجیتال و رادیوگرافی دیجیتال شده را مقایسه نموده و به این نتیجه رسیدند که رادیوگرافی عادی و رادیوگرافی دیجیتال شده در تشخیص ضایعات مینایی دارای دقت کافی می باشد و در موارد خاص استفاده از رادیوگرافی دیجیتال با قابلیت Subtraction می تواند تشخیص قطعی را محرز نماید که حاکی از دقت بیشتر DSR در تشخیص ضایعات مینایی می باشد (۱۵).

Rickets و همکاران (۲۰۰۷) در تحقیق مشابه که در نشان دادن دمنرالیزاسیون سطوح اکلوژال انجام شده بود، در خصوص دقت و ارزش تشخیصی دیجیتال ساب تراکشن نسبت به رادیوگرافی دیجیتال عادی به نتایج مشابه تحقیق حاضر دست یافتند (۱۶).

با توجه به مطالعات انجام شده توسط Hwang و همکاران که به ارزش تشخیصی DSR در بررسی افزایش دانسیته استخوان آلئول متعاقب Root planing و Scaling در پاکتهای پرئودیتال پرداخته اند، این روش را بسیار دقیق در نشان دادن تغییرات حاصل از مینرالیزاسیون دانسته اند (۱۸).

و نیز تحقیقات Carvalho و همکاران و نیز Benfca و همکاران (۲۰۱۰) که از این روش جهت بررسی ترمیم‌های استخوانی متعاقب درمان ریشه دندان در ناحیه آپیکال استفاده کرده اند و شاهد تغییرات قابل توجهی طی ۶۰ روز پس از درمان بودند می توان به این مساله اشاره نمود که در روش DSR کوچکترین تغییرات درجهت مینرالیزاسیون و یا دمنرالیزاسیون در هر نسجی اعم از دندان و یا استخوان قابل رویت و بررسی خواهد بود (۱۷).

ضمناً ما دریافتیم پیشرفت پوسیدگی در عاج دندان در حد ۰/۶ میلی متر به وسیله روشهای دیجیتال ساب تراکشن قابل کشف است. حال آنکه در رادیوگرافی دیجیتال عادی وجود چنین ضایعاتی در مینا قابل تشخیص می باشد. از طرفی پیشرفت پوسیدگی در دندان‌های کشیده شده به وسیله

اینترپروگرمال تفاوت معنی داری وجود دارد، که این تفاوت شاید به این دلیل باشد که DSR در نمایان ساختن ضایعات عاجی نسبت به ضایعات مینایی ارجح است (۲۲).

Vander و Webber نیز در سال ۱۹۹۵ سیستم رادیوگرافی دیجیتال را سیستمی بالقوه، در تشخیص و درمان دندانپزشکی به شمار آوردند. این پژوهشگران پس از برشمردن مزایای سیستم دیجیتال به طور خاص به DSR پرداخته و اظهار نموده‌اند که با استفاده از سیستم DSR دندانپزشکان می توانند روند پیشرفت بیماریهای لثه و نیز پوسیدگی های دندان را مورد مطالعه قرار داده و تغییرات بوجود آمده را به خوبی مشخص نمایند (۲۳).

در سال ۲۰۰۰، Wenzel و همکاران در مطالعه ای مشابه با مطالعه حاضر منتها به صورت invivo نتیجه گرفتند که بین دو روش فوق تفاوت معنادار آماری در ارزیابی رفتار ضایعه پوسیدگی مشاهده می شود و روش DS بر روش دیجیتال عادی ارجح است که دقیقاً با نتایج ما همخوانی دارد (۲۴).

در سال ۲۰۰۲ Yoshioka و همکاران در مقاله خود به این نتایج رسیدند که با استفاده از سیستم DSR مشکلات ناشی از پردازش شیمیائی حذف خواهد شد و همچنین تفکیک زودهنگام در جوش خوردن بافت پری آپیکال میسر خواهد گردید که در صورت تعمیم نتایج به موارد دیگر می تواند تاکید بر یافته های پژوهش حاضر باشد (۷).

Mikrogeorgis و همکاران به بررسی و ارزیابی ابزار دیجیتال ساب تراکشن به عنوان یک ابزار سودمند برای ارزیابی پیشرفت پرئودنتیت مزمن آپیکال پرداختند. گزارش مطالعه در روش دیجیتال ساب تراکشن به خوبی قابل تفکیک است و این روش در فواصل زمانی کوتاه از سایر روش ها سودمندتر است (۲۵).

در سال ۲۰۰۴ Zacharaki و همکاران نشان دادند که تحلیل کمی مورد استفاده در Digital subtraction تفاوت معناداری از نظر آماری با سایر روش های موجود دارد (۲۶).

ضمناً نتایج تحقیق Araujo و همکاران (۲۰۰۵) که حاکی از برتری تکنیک های دیجیتالی بر روش های عادی به شرط

آنتی بیوتیک قبل از کشیدن دندان، ایجاد می گردند. رسوب مواد معدنی در نتیجه تولید مواد قلیایی از اوره توسط باکتری‌ها در عاج پوسیده رخ می دهد. افزایش موضعی PH باعث افزایش غلظت P₀₄ و در نتیجه افزایش تولید فسفات کلسیم می گردد. این اطلاعات نشان می دهد که حداقل در عمیق ترین قسمت یک ضایعه پوسیده که تخریب ماتریکس ارگانیک شدت کمتری دارد، این ضایعات قابل ترمیم می باشند.

نتیجه گیری

همانطور که گفته شد یافته های پژوهش حاکی از دقت بیشتر TDS نسبت به تکنیک دیجیتالی معمولی در نمایش پیشرفت پوسیدگی های عاجی است و نتایج آزمون آماری حاکی از تفاوت معنادار فاحش در دو تکنیک فوق در نشان دادن میزان پیشرفت پوسیدگی هاست.

ضمناً نتایج حاصل بیانگر این مطلب است که افزایش رادیولوسنسی در عمیق ترین قسمت پوسیده در تمام موارد رخ داده است. در حالی که در ۲۵ مورد از ۲۷ مورد افزایش رادیولوسنسی مختصر در قدام پوسیدگی صورت گرفته است.

رادیوگرافی دیجیتالی ساب تراکشن قابل ارزیابی است و افزایش رادیولوسنسی در عمیق ترین قسمت ضایعه پوسیده، بسته به شرایط انکوباسیون دندان، ممکن است مشاهده گردد و افزایش رادیولوسنسی در بیشتر از ۹۰ درصد دندانهای انکوبه شده به مدت ۸ هفته در حضور یک کربوهیدرات قابل تخمیر مشاهده شد. این تغییرات با تولید اسید توسط فلور میکروبی باقیمانده و در نتیجه انحلال نمک کلسیم در عاج پوسیده ایجاد شده و در هیچ کدام از موارد به مینای ناحیه تاج دندان گسترش نیافته است. این مشاهدات حاکی از این است که دمیترالیزاسیون که در اثر پایین آمدن PH ایجاد می گردد به همان نحوی است که در مورد یک ضایعه پوسیده عفونی انتظار می رود. در این ضایعات در مواردی که فلور میکروبی فعالیت چندانی در تولید اسید نداشت و یا ساختار دندان نسبت به دمیترالیزاسیون توسط اسید مقاوم بود، هیچ گونه تغییری را در رادیولوسنسی خود نشان ندادند. البته اگر این آزمایش تا زمان طولانی ادامه یابد، ممکن است تغییراتی در رادیودنسیته مشاهده گردد. ضایعات بدون پیشرفت در اثر بهبودی و Cremission و یا کاهش جمعیت میکروبهها در اثر درمان

منابع:

- 1- Riberson TM, Herban H, Swief J. *Studwart's art and science & operative dentistry*. 4th ed. St.louis: Mosby; 2002.p.54-80
- 2- Maggio JJ, Hausmann EM, Allen K, Potts TV. *A model for dentinal caries progression by digital subtraction radiography*. J Prosthet Dent 1990; 64(6),727-32.
- 3- Axelsson P, Sweden K. *The Axelsson series on preventive dentistry. Diagnosis and risk prediction of dental caries*. Vol.2. Chicago: Quintessence 2000.p.156
- 4- White SC, pharaoh MY. *Oral radiology, principle and interpretation*. Stlouis: Mosby; 2004.p.301.
- 5- Van der S. *Better imaging: the advantages of digital radiography*. J Am Dental Assoc; 2008;139 (suppl):75-1.
- 6- Parks ET. *Digital radiographic imaging: is the dental practice ready?*. J Am Dental Assoc 2008;139(4):477-81.
- 7- Yochioka T, Kobayashi C, Suda H, Sasaki T. *An observation of the healing process of periapical lesions by digital subtraction radiography*. Journal of Endodontic 2002;28(8):589-92.
- 8- Yoshioka T, Kobayashi C, Suda H, Sasaki T. *Quantitative subtraction with direct digital dental radiography*. Dento Maxillo Facial Radial 1997; 26(5):286-94.

- 9- Miles DA, *Imaging using solid state detectors*. Dent Clin North Am 1993; 37(4):531-40.
- 10- Abreu M, Mol A, Ludlow J. *Performance of RVG uisensor and Kodak ekta speed plus film for proximal caries detection*. Oral Surg OJ Oral Patho Oral Radial 2001;91:381-5.
- 11- Wenzel A. *Bite wing and digital bitewing radiography for detection of caries lesions*. J Dent Res 2004; 83 (suppl 1): 72-5.
- 12- Curv PR, Araujo NS, Bowie J, Sallum EA, Jeffcoat MK. *Comparison between subtraction radiography interpretation alluring long term evaluation of periodontal therapy in class II furcation defects*. J Periodontal 2004 75(8):1145-9.
- 13- Lee SS, Huh YJ, Kim KY, Heo MS, Choi SC, Koak JY, et al. *Development and evaluation of digital subtraction radiography computer program oralsurg*. Oral Med. Oral Pathol, Oral Radiol Endod 2004; 8(4):471-5
- 14- Vander Stelt PF. *Filmless imaging: the uses digital radiography in dental practice*. J Am Dent Asso 2005; 136(10):1379-87.
- 15- Ferreira RI, Haiter-Neto F, Tabchoury CP, de Paiva GA, Bosclo FN. *Assessment of enamel demineralization using conventional ,digital ,and digitalized radiography*. Braz Oral Res 2006;20(2):114-9.
- 16- Ricketts DN, Ekstrand KR, Martignon S, Ellwood R. *Accuracy and reproducibility of conventional radiographic assessment and subtraction radiography in detecting demineralization in occlusal surfaces*. Caries Res 2007;41(2):121-8.
- 17- Carralho FB, Goncalves M, Guerreiro- Tanomaru JM, Tanomaru-Filho M. *Evaluation of periapical changes following endodontic therapy: digital subtraction radiography compared with computerized Morphometric analysis*. Dento Maxillofacial Radiology 2009; 38(7):438-44.
- 18- Hwang YJ, Fien MJ, Lee SS, Kim TI, Seol YJ, Lee YM, et al. *Effect of scaling and root planning on alveolar bone as measured by subtraction radiography*. J Periodontol 2008; 79(9):1663-9.
- 19- Befica E, Silva J, Leles CR. *Digital subtraction radiography evaluation of the bone repair process of chronic apical periodontitis after root canal treatment*. Int Endod J 2010;43(8):673-80.
- 20- Araujo EA, Castilho JC, Medici Filho E, Moraes ME. *Comparison of direct digital and conventional imaging with Ekta speed plus and INSIGHT films for the detection of approximal caries*. Am J Dent 2005; 18(4): 241-4.
- 21- Wenzel A, Haiter-Neto F, Gotfredsen E. *Influence of spatial resolution and bit depth on detection of small caries lesion digital receptors*. Oral Surg Oral Med Oral Pathol Oral Radio 2007; 103(3): 418-22.
- 22- Halse A, Espelid I, Tveit AB, White SC. *Detection of m ineral loss in Approximal enamel by subtraction radiography*. Oral Surg Oral Med Oral Pathol 1994;72: 177-82.
- 23- Vander RH, wobber RL. *Futuro trends in dental radiology*. Oral Surg Oral Med Oral Pathol Oral Radio 1995;80(4):471-8.

- 24- Wenzel A, Anthonisen PN, Juul MB. *Producibility in the assessment of caries lesion behavior: a comparison between conventional film and subtraction radiography*. Caries Res 2000;34: 214-8.
- 25- Mikrogeorgis G, Lyroudia K, Molyvdas I, Nikolaidis N, Pitas I. *Pitas, digital radiograph registration and subtraction: a useful tool for the evaluation of the progress of chronic apical periodontitis*. J Endod 2004, 30(7):513-7.
- 26- Zacharaki EI, Matsopoulos GK, Asvestas PA, Nikita KS, Grondahl K, Grondahl HG. *A digital subtraction radiography scheme based on automatic multiresolution registration dentomaxillofacial radiol* 2004; 33(6): 379-90.

Comparison of the Diagnostic Value of Digital Radiography and Temporal Digital Subtraction Radiography in Detection of Dentinal Caries Progression

Shekhi M(MS)I*, Jodeiri F(Bdf)

¹*Department of Dental Radiology, Isfahan University of Medical Science, Isfahan, Iran*

²*Dentist*

Received: 16 Jan 2010

Accepted: 4 Nov 2010

Abstract

Introduction: The development and progress of computerized technologies has revolutionized radiology with digital imaging. The aim of this study is to compare Digital Radiography (DR) and Temporal Digital Subtraction (TDS) in detection of dentinal caries progression.

Methods: 27 carious teeth were placed in separate vials of sterile buffer solution after extraction. Three radiopaque restorations were placed in each tooth to aid in the alignment of successive radiographs. Each tooth was then mounted in poly methylmethacrylate and then incubated at 37°C in saliva buffer containing 5% glucose for 7 hours per day, 5 days a week for 8 weeks.

Each day after the 7-hour incubation period, each tooth was washed with 25 ml of salivary buffer and placed in 50 ml of salivary buffer at 37°C until the next cycling day and the PH in the medium was maintained above 5. Digital radiographs were taken for each tooth on day 1 and then at week 2, 4, 6 and 8. The images were subtracted and results were recorded and analyzed using SPSS software.

Results: Statistical calculation showed a meaningful difference between the two methods. In other words, the progression of caries was more readily detected by the TDS technique such that during the first two weeks, diagnostic value of TDS was more than DR, but in the later stages, progression of caries was detected similarly by the two methods.

Conclusion: It has been demonstrated that TDS is a more sensitive method for detecting change in tooth mineral content.

Keywords: Dentinal Caries; Radiography, Dental, Digital; Radiography, Dental

****Corresponding author: Tel: +98 311 7922817, Email: sheikhi@dnt.mui.ac.ir***