



## بررسی اثر پیری بر حجم زیر نواحی هیپوکامپوس رت

محمد حسینی شریف آباد\*<sup>۱</sup>، جمال حسین زاده<sup>۲</sup>

۱- دانشیار گروه بیولوژی و علوم تشریحی، دانشگاه علوم پزشکی شهید صدوقی یزد

۲- مربی گروه هوشبری، دانشگاه علوم پزشکی شهید صدوقی یزد

تاریخ پذیرش: ۱۳۸۹/۱۰/۲

تاریخ دریافت: ۱۳۸۹/۳/۱۲

### چکیده

مقدمه: هیپوکامپوس، ناحیه‌ای کاملاً شناخته شده از مغز است که در حافظه دخیل است. مطالعات اخیر نشان داده است که در افراد مسن نشانه‌هایی از آتروفی هیپوکامپوس وجود دارد، به هر حال در مطالعات انسانی، اثر سن بر روی آتروفی هیپوکامپوس با متغیرهای دیگری مانند تغذیه نامناسب و استرس‌های جسمانی و روانی مخدوش شده است بنابراین، این مطالعه با هدف تعیین اثر پیری طبیعی بر اندازه حجم زیر نواحی مختلف هیپوکامپوس با استفاده از مدل حیوانی رت انجام شد.

روش بررسی: رت‌های نر نژاد ویستار تا زمان کشته شدن که برای رت‌های جوان شش ماهگی و رت‌های پیر ۲۴ ماهگی بود(در هر گروه ۱۰ رت) در شرایط یکسان آزمایشگاهی نگهداری شدند. مقاطع متوالی کروئال به ضخامت ۲۵ میکرون در محدوده کل هیپوکامپوس بریده شد و با استفاده از روش نمونه برداری تصادفی یکنواخت سیستماتیک، تعداد ۱۰ تا ۱۲ مقطع انتخاب و بر روی لام چسبانده و با هماتوکسیلین رنگ شد. اصل کاوالیر برای تخمین حجم زیر نواحی هیپوکامپوس مورد استفاده قرار گرفت.

نتایج: تحلیل آماری داده‌ها نشان داد که فقط تاثیر معنی‌دار سن در طبقه رادیاتوم و لاکونوزوم و مولکولار ناحیه هرمی CA1 وجود دارد به طوری که حجم این ناحیه در رت‌های پیر کمتر از رت‌های جوان است ( $P < 0/05$ ). نتایج همچنین نشان داد که حجم کل هیپوکامپوس در رت‌های پیر و جوان تفاوتی ندارد ( $P = 0/74$ ).

نتیجه‌گیری: یافته‌های این تحقیق تغییرات احتمالی در زواید نورونی سلولهای CA1 هیپوکامپی را مطرح می‌کند که این فرضیه را باید با مطالعات میکروسکوپ الکترونی و روش گلژی آزمود. این داده‌ها مبنای نورآناتومیکی را فراهم می‌کند که می‌تواند با اختلالات رفتاری و حافظه گزارش شده متعاقب پیری، مرتبط باشد.

واژه‌های کلیدی: پیری - هیپوکامپوس - حجم - رت

## مقدمه

در مطالعه ای از Raz و همکاران در سال ۲۰۰۴ که بر روی ۵۴ فرد سالم ۲۶ تا ۸۲ ساله با پیگیری ۵ ساله انجام گرفت حجم قشر انتورینال مغز و هیپوکامپوس با تصاویر ام. آر. آی بررسی شد که یافته های آن نشان داد که حجم هیپوکامپوس با افزایش سن بطور متوسط به میزان ۰/۸۶ درصد در سال کاهش یافته است و این میزان در افراد ۵۰ سال و بالاتر ۱/۱۸٪ در سال بود(۴).

De Leon و همکارانش در سال ۱۹۹۷ با استفاده از سی. تی و ام. آر. آی میزان شیوع آتروفی هیپوکامپوس را در ۱۳۰ فرد طبیعی سالمند بررسی کردند و آتروفی هیپوکامپوس در ۲۹٪ این سالمندان گزارش کردند و نیز نشان دادند که میزان شیوع با افزایش سن ارتباط دارد(۵).

در مطالعه دیگری که با استفاده از روش های استریولوژی و بر روی مقاطع بافتی ۸ مغز انسان با میانگین سنی ۳۰ سال و ۸ مغز انسان با میانگین سنی ۸۰ سال صورت گرفت کاهش ۱۰ درصدی در حجم کل هیپوکامپوس در سنین پیری گزارش شد. همچنین در این مطالعه ناف شکنج دندانه ای بیشترین کاهش(۱۸٪) و ناحیه CA2-3 کمترین کاهش حجم(۲٪) و ناحیه CA1 کاهشی حدود ۸٪ را در پیری نشان دادند(۶).

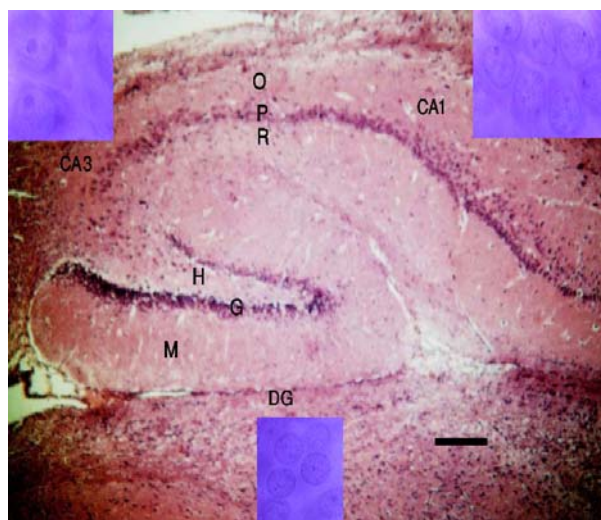
در مطالعه مورفومتریک دیگری که بر روی شکنج دندانه ای رت های بالغ و پیر انجام گرفت، کاهش حجم قسمت میانی لایه ملکولر شکنج دندانه ای مشاهده شد ولی در مجموع حجم لایه ملکولر و نیز حجم کل شکنج دندانه ای رت های بالغ با رت های پیر تفاوت معنی داری نداشته است(۷).

مطالعه حیوانی دیگری بر روی میمون و با اندازه گیری حجم خون مغزی در نواحی هیپوکامپوس با ام. آر. آی نشان داد که شکنج دندانه ای حساسترین ناحیه هیپوکامپوس به روند افزایش سن می باشد(۸).

با توجه به تفاوت های ساختمانی هر ناحیه احتمال پاسخ های متفاوت هر ناحیه به روند افزایش وجود دارد، لذا بررسی حجم لایه های هر ناحیه به تفکیک برای یافتن حساس ترین نواحی به افزایش سن ضرورت دارد. از طرف دیگر با توجه به آنکه که


با افزایش جمعیت سالمندان درجهان، تعداد افراد مبتلا به فراموشی دوران پیری نیز رو به فزونی است و این معضل، هزینه های سنگینی را بر سیستم های بهداشتی درمانی تحمیل نموده است لذا تحقیقات گسترده ای در جهت شناسایی عوامل ایجاد کننده این مشکل و راه های درمان آن برنامه ریزی شده است(۱). بسیاری از مطالعات که بسترهای سلولی کاهش حافظه مربوط به پیری را مورد بررسی قرار داده اند بر روی هیپوکامپوس متمرکز است(۲).

هیپوکامپوس بخش کاملاً شناخته شده ای از مغز است که دارای دو ناحیه مشخص به نام های شکنج دندانه ای (DG Dentate Gyrus) و شاخ آمون (CA: Cornu Ammonis) است که شاخ آمون خود شامل سه بخش CA1، CA2 و CA3 میباشد. هر یک از دو ناحیه مذکور به نوبه خود از لایه هایی تشکیل شده که محل قرارگیری اجسام سلولی و زواید نورونی است(تصویر ۱) و نورون های هر ناحیه هیپوکامپی دارای خصوصیات بیوفیزیکی، محیط داخل سلولی و گیرنده های منحصر به خود می باشند(۳).



تصویر ۱: تصویر میکروسکوپ نوری از لایه های زیر نواحی هیپوکامپوس رت (مقیاس - ۴۰۰ میکرومتر)، نورونهای نواحی هیپوکامپی با بزرگنمایی ۱۷۳۰ برابر( نورونهای گرانولر در پایین و نورونهای CA3 در بالا و چپ و نورونهای CA1 در بالا و راست).

M: Molecular layer, G: Granular layer, H: Hilus, O: Orniens layer, P: Pyramidal layer, R: Radiatum.



تصویر ۲: محاسبه مساحت سطح مقطع: بر روی تصاویر مقاطع، صفحه شفاف حاوی نقاطی با مساحت (فواصل) معین  $a$  قرار داده و با شمارش نقاط  $P$  مساحت سطح هر مقطع را طبق فرمول  $A = \Sigma p \cdot a$  محاسبه نموده و با ضرب نمودن مساحت کل مقاطع انتخابی در فاصله ثابت مورد نظر بین مقاطع حجم عضو محاسبه می‌گردد.

میزان چروکیدگی و جمع شدگی (Shrinkage) بافت به علت طی مراحل آماده سازی و رنگ آمیزی اندازه گیری و تشخیص نواحی مختلف هیپوکامپوس از یکدیگر بر اساس مورفولوژی نوروئیدهای هر ناحیه انجام شد. با توجه به آنکه نوروئیدهای ناحیه CA2 که حدفاصل نواحی CA1 و CA3 قرار دارد مشابهت زیادی با شکل نوروئیدهای CA3 دارد در محاسبات استریولوژیک ناحیه CA2 با CA3 محسوب می‌گردد (۱۰).

فاصله نقاط گزید برای هر ناحیه طوری انتخاب گردید که ۱۰۰ تا ۲۰۰ نقطه بر روی هر ناحیه هر هیپوکامپوس قرار گیرد. مقدار ضریب خطای (CE: Coefficient of Error) محاسبه بر اساس روش Gundersen (۱۱) و میزان ضریب تغییرات (CV: Coefficient of Variances) بنابر روش West محاسبه گردید (۱۲). داده ها با استفاده از نرم افزار آماری SPSS11.5 و آزمون  $t$  مورد تجزیه و تحلیل قرار گرفت. نتایج با  $P < 0/05$  معنی دار تلقی گردید.

### نتایج

جدول ۱ مقادیر میانگین حجم و ضریب تغییرات و ضریب خطای محاسبه برای لایه های مختلف نواحی هیپوکامپوس رت‌های مورد مطالعه را نشان می‌دهد. بنابر یافته های این

در طول زندگی عوامل زیادی از جمله استرس، تغذیه نامناسب، حوادث ناگوار، فاکتورهای ژنتیکی و پاتولوژیکی می‌توانند کاهش حجم کلی هیپوکامپوس انسان یا هریک از نواحی آن را ایجاد و یا تسریع نموده باشد و کاهش حجم منحصراً مربوط به افزایش سن نبوده است، این مطالعه با استفاده از حیوان آزمایشگاهی رت به منظور حذف عوامل مخدوش کننده و اندازه گیری دقیق ارتباط افزایش سن و اندازه هر یک از لایه ها در زیر نواحی هیپوکامپوس انجام گرفت.

### روش بررسی

در این مطالعه توصیفی ده سر رت نر نژاد ویستار شش ماهه (جوان) با محدوده وزنی ۴۵۰-۵۵۰ گرم و ده سر رت بیست و چهار ماهه (پیر) با محدوده وزنی ۵۵۰-۶۵۰ که در خانه حیوانات در شرایط مشابه محیط و آب و غذایی نگهداری شده بودند با تزریق داخل صفاقی ۱ سی سی اورتان-یک گرم بر کیلوگرم وزن به صورت محلول ۲۵٪- (مرک، آلمان) بیهوش شدند و با پرفیوژن فرمالین ۴٪ از طریق قلب، مغز فیکس و از جمجمه خارج گردید و در ظرفهای محتوی ماده فیکساتیو نگهداری شد. هنگام استفاده از رت کلیه مقررات و استانداردهای مربوط رعایت گردید. با یک برش میانی مغز را به دو نیم کرده و با بریدن ۷ میلی متر از قدام آن بخش عقبی مغز را که حاوی هیپوکامپوس است در پارافین قالب گیری شد و از این قالب‌ها برش‌های متوالی با ضخامت ۲۵ میکرون تهیه و از ۲۰ برش یکی را به صورت تصادفی سیستماتیک یکنواخت انتخاب و با همتوکسیلین رنگ آمیزی گردید.

صفحه ای شفاف شطرنجی (گزید) حاوی نقاطی با فواصل معین بر روی تصاویر مقاطع بافتی انتخاب شده منطبق گردید (تصویر ۲) و تعداد نقاطی که با هریک از لایه های نواحی هیپوکامپوس برخورد کرده بودند ( $\Sigma p$ ) را شمرده و با در نظر گرفتن سطح هر نقطه  $A(P)$ ، سطح مقاطع را محاسبه نموده و با ضرب نمودن آن در فاصله بین مقاطع انتخابی که ثابت است ( $d$ )، حجم ( $V$ ) لایه ها با استفاده از فرمول زیر بر طبق اصل کوالیر محاسبه شد (۹).

$$\text{حجم} = V \Sigma p \cdot A(P) \cdot d$$

از ۰/۰۴ تا ۰/۰۹ متغیر و متوسط آن ۰/۰۷ بود. همچنین دامنه ضریب تغییرات بین ۰/۰۸ تا ۰/۱۸ متغیر بود که متوسط این ضریب در نواحی شکنج دندانهای CA1 و CA3 به ترتیب ۰/۱۳، ۰/۱۱ و ۰/۱۴ بود. نسبت  $\frac{CE^2}{CV^2}$  حاصل تقسیم مجذور ضریب خطا بر مجذور ضریب تغییرات در نواحی CA1 و DG حدود ۰/۲۵ و در ناحیه CA3 حدود ۰/۲۴ بود. اگرچه میزان چروکیدگی و جمع شدگی در نمونه های بافتی زیاد بود اما تفاوت مقدار چروکیدگی در دو گروه ناچیز و کمتر از ۳٪ بود که در محاسبات نقش تعیین کننده ای نداشت.

مطالعه فقط حجم لایه رادیاتوم، لاکونوزوم، مولکولار ناحیه CA1 در رت های پیر نسبت به رت های جوان کاهش معنی داری داشت (P=۰/۰۳) و با آنکه حجم لایه های مولکولار شکنج دندانهای و لایه رادیاتوم، لاکونوزوم، مولکولار ناحیه CA3 رت های پیر نسبت به جوان کاهش نشان داد، اما این تفاوت معنی دار نبود (به ترتیب P=۰/۲۹ و P=۰/۲۱). همچنین نتایج نشان داد که تفاوت معنی داری بین حجم کل هیپوکامپوس در رت های جوان ( $30/9 \pm 3/67$  میلیمتر مکعب) و پیر ( $31/5 \pm 5/76$  میلیمتر مکعب) وجود ندارد (P=۰/۷۴۴). در این مطالعه دامنه مقدار ضریب خطا در محاسبه حجم

جدول ۱: مقایسه ی حجم لایه های نواحی هیپوکامپوس (بر حسب میلیمتر مکعب) رت های جوان و پیر (۱۰=تعداد رت در هر گروه، ضریب تغییرات= حاصل تقسیم انحراف معیار بر میانگین)

P	بیست و چهار ماهه (پیر)		شش ماهه (جوان)		ضریب خطای محاسبه	
	ضریب تغییرات	میانگین	ضریب تغییرات	میانگین		
۰/۲۸	۰/۱۰	۶/۳۴	۰/۱۴	۶/۷۴	۰/۰۵	شکنج دندانهای
۰/۱۴	۰/۱۴	۲/۰۴	۰/۱۲	۱/۸۵	۰/۰۹	لایه مولکولار
۰/۰۸	۰/۱۵	۲/۶۵	۰/۱۲	۲/۳۸	۰/۰۷	لایه گرانولر ناف
<b>ناحیه CA2-CA3</b>						
۰/۱۷	۰/۰۹	۳/۱۳	۰/۱۰	۲/۹۴	۰/۰۵	لایه اورینس
۰/۳۸	۰/۱۲	۲/۴۶	۰/۱۶	۲/۳۴	۰/۰۷	لایه هرمی
۰/۱۸	۰/۱۱	۵/۶۵	۰/۰۸	۵/۹۸	۰/۰۴	لایه رادیاتوم، لاکونوزوم، مولکولار
<b>ناحیه CA1</b>						
۰/۰۹	۰/۱۲	۳/۲۸	۰/۱۸	۲/۹۰	۰/۰۸	لایه اورینس
۰/۲۶	۰/۱۳	۱/۸۶	۰/۱۳	۱/۷۴	۰/۰۹	لایه هرمی
۰/۰۳	۰/۱۴	۶/۱۸	۰/۱۳	۷/۱۱	۰/۰۵	لایه رادیاتوم، لاکونوزوم، مولکولار

### بحث

گرچه مکانیسم دقیق آتروفی ناحیه لایه رادیاتوم، لاکونوزوم و مولکولار ناحیه CA1 متعاقب افزایش سن مشخص نیست اما با استفاده از مطالعات پیشین دیگران می توان به دلایل زیر اشاره نمود:

با افزایش سن مقادیر فاکتورهای رشد عصبی کاهش می یابد (۱۳)، همچنین میزان دسترسی نواحی مختلف کورتکس مغز و لایه های مختلف به فاکتورهای رشد یکسان نیست که این ناهمگونی به علت تفاوت در تراکم عروق خونی و

این مطالعه نشان داد که افزایش طبیعی سن باعث کاهش حجم لایه رادیاتوم، لاکونوزوم و مولکولار ناحیه CA1 هیپوکامپوس می شود، در حالی که روند پیری بر حجم لایه های دیگر و نیز حجم کل هیپوکامپوس اثر نداشته است. اندازه حدود ۲۵ درصدی نسبت مجذور ضریب خطا بر مجذور ضریب تغییرات نشانه آن است که دقت تخمین حجم لایه ها با روند نمونه گیری به کار رفته در این مطالعه در حد بسیار مطلوب می باشد (۱۱).

Small و همکاران در سال ۲۰۰۴ بر روی ۱۴ میمون ۷ تا ۳۱ ساله با اندازه گیری حجم خون مغزی در نواحی هیپوکامپوس با ام. آر. آی نتیجه گرفتند که شکنج دندانان ای حساس ترین ناحیه هیپوکامپوس به روند افزایش سن می باشد (۸)، که نتایج این مطالعه حاضر با یافته های ما که تنها آتروفی در ناحیه CA1 مشاهده شده است همخوانی ندارد.

در مطالعه مورفومتريک دیگری که در سال ۱۹۹۹ بر روی رت‌های بالغ (نه ماهه) و پیر (بیست و هفت ماهه) نژاد Long-Evans انجام گرفت، حجم لایه های مربوط به شکنج دندانان ای هیپوکامپوس شامل قسمت‌های بیرونی و میانی و قسمت مجاور با لایه سلولهای گرانولر و ناف شکنج دندانان ای اندازه گیری شد. نتایج این بررسی نشان داد که کاهش حجم به قسمت میانی لایه ملکولر شکنج دندانان ای محدود می شود ولی در مجموع حجم لایه ملکولر و نیز حجم کل شکنج دندانان ای رت‌های نه ماهه (۷ میلیمتر مکعب) با رت‌های بیست و هفت ماهه (۶/۹ میلیمتر مکعب) تفاوت معنی داری نداشته است (۷) که یافته‌های آنان با نتایج این تحقیق مبنی بر عدم کاهش معنی دار حجم لایه ملکولر و نیز سایر نواحی شکنج دندانان ای هیپوکامپوس رت‌های پیر همخوانی دارد. مقایسه مقادیر حجم در هریک از لایه‌های شکنج دندانان ای در مطالعه ما با مطالعه مورد اشاره نشان می‌دهد که بجز ناحیه ناف که در رت‌های مورد مطالعه ما حجم کمتری داشته است دو ناحیه دیگر شکنج دندانان ای تفاوت حجم بارزی نداشته است. این تفاوت حجم در ناحیه ناف را می توان به تفاوت‌های نژادی رت و سن آنها ارتباط داد.

با آنکه در جستجوی ما مطالعه کامل که تغییرات حجمی همه زیر نواحی هیپوکامپوس را با افزایش سن در مدل‌های حیوانی بررسی کرده باشند یافت نشد. اما مطالعاتی حیوانی وجود دارد که کاهش نورون زایی در شکنج دندانان ای (۲۱-۱۹) را نشان می‌دهد. همچنین نتایج مطالعاتی که تعداد نورون‌ها را در زیر نواحی هیپوکامپوس بررسی کرده است نشان می‌دهد که با افزایش سن کاهش معنی داری در تعداد نورون‌ها در زیر نواحی مختلف هیپوکامپوس رت مشاهده نشده است (۲۴-۲۲).

میزان جریان خون در هر ناحیه می باشد (۱۶-۱۴) به طوری که فضای بین مویرگی در ناحیه CA1 رت‌های پیر بیشتر است یا به عبارتی تراکم مویرگی در این ناحیه کمتر است (۱۷) بنابراین با افزایش سن جریان خون مویرگی در همه نواحی به طور یکسان کاهش نمی یابد و ناحیه CA1 خون کمتر و در نتیجه و فاکتورهای تروفیک کمتری را نسبت به سایر نواحی هیپوکامپوس دریافت می دارد (۱۸).

کاهش حجم لایه رادیاتوم، لاکونوزوم و مولکولار ناحیه CA1 در رت‌های پیر را می توان نشانی از آتروفی دندریتهای نورون‌های هرمی این ناحیه دانست. لذا پیشنهاد می‌گردد. مطالعه مورفومتريک این زواید عصبی با روش رنگ آمیزی گلژی جهت تعیین دقیق تغییرات الگوی درخت دندریتهای این ناحیه انجام شود. عدم مشاهده کاهش حجم کل هیپوکامپوس در رت‌های پیر علیرغم کاهش حجم لایه رادیاتوم، لاکونوزوم و مولکولار ناحیه CA1 را می توان این گونه توجیه کرد که کاهش حجم این لایه در کاهش حجم کل هیپوکامپوس سهم ناچیزی دارد.

مطالعات انسانی با استفاده از ام. آر. آی نشان داده است که با افزایش سن حجم کل هیپوکامپوس در هر دهه زندگی بعد از ۵۰ سالگی حدود ۱۲٪ کاهش می یابد (۴) یا حتی کاهش حجم هیپوکامپوس به میزان ۲۹٪ در سالمندان گزارش شده است (۵) و در مطالعات بافت شناسی مغز انسان نیز کاهش ۱۰ درصدی در حجم هیپوکامپوس مشاهده شده است (۶) که همگی با نتیجه این مطالعه مبنی بر عدم آتروفی هیپوکامپوس در رت‌های پیر همخوانی ندارد که این تناقض را می‌توان به وجود عوامل مخدوش کننده و تاثیرگذاری همچون شرایط زندگی، استرس و نیز تعداد محدود نمونه‌ها و پراکندگی سنی افراد گروه‌های جوان و پیر مرتبط دانست که در مطالعه بر روی نمونه‌های حیوانی این عوامل حذف گردیده است.

اما در مطالعه‌ای که بر روی بافت مغز انسان انجام شده، حجم ناف شکنج دندانان ای و ناحیه CA1 کاهشی معنی داری را در پیری نشان داد (۵) که یافته مطالعه ما از نظر کاهش حجم CA1 با آن موافق است.

## نتیجه گیری

این مطالعه و مطالعات گسترده تر در این زمینه می‌تواند در طراحی برنامه‌های درمانی برای تقویت قوای شناختی سالمندان مورد استفاده قرار گیرد.

این مطالعه با استفاده از روشهای استریولوژیک نشان داد که حجم لایه رادیاتوم، لاکونوزوم و مولکولار ناحیه CA1 هیپوکامپوس متعاقب پیری کاهش می‌یابد در حالی که روند پیری بر حجم لایه‌های دیگر هیپوکامپوس اثری ندارد. نتایج

## منابع:

- 1- Shankar SK. *Biology of aging brain*. Indian J Pathol Microbiol 2010; 53(4): 595-604.
- 2- Wilson IA, Ikonen S, Gureviciene I, McMahan RW, Gallagher M, Eichenbaum H, et al. *Cognitive aging and the hippocampus: how old rats represent new environments*. Neurosci 2004; 24(15): 3870-8.
- 3- Amaral DG, Witter MP. *The three-dimensional organization of the hippocampal formation: a review of anatomical data*. Neuroscience 1989; 31(3): 571-91.
- 4- Raz N, Rodrigue KM, Kennedy KM, Acker JD. *Differential aging of the medial temporal lobe a study of a five-year change*. Neurology 2004; 62(3): 433-8.
- 5- De Leon MJ, George AE, Golomb J, Tarshish C, Convit A, Kluger A, et al. *Frequency of hippocampal formation atrophy in normal aging and Alzheimer's disease*. Neurobiol Aging 1997; 18(1):1-11.
- 6- Simic´G, Kostovic´ I, Winblad B, Bogdanovic N. *Volume and number of neurons of the human hippocampal formation in normal aging and Alzheimer's disease*. J Comp Neurol 1997; 379(4): 482-94.
- 7- Rapp PR, Stack EC, Gallagher M. *Morphometric studies of the aged hippocampus: I. Volumetric analysis in behaviorally characterized rats*. J Comp Neurol 1999; 403(4): 459-70.
- 8- Small SA, Chawla MK, Buonocore M, Rapp PR, Barnes CA. *Imaging correlates of brain function in monkeys and rats isolates a hippocampal subregion differentially vulnerable to aging*. Proc Natl Acad Sci USA 2004; 101(18): 7181-6.
- 9- Gundersen HJG, Bendtsen TF, Korbo L, Marcussen N, Møller A, Nielsen K, et al. *Some new, simple and efficient stereological methods and their use in pathological research and diagnosis*. APMIS 1988; 96(5): 379-94.
- 10- Hosseini-Sharifabad M, Nyengaard JR. *Design-based estimation of neuronal number and individual neuronal volume in the rat hippocampus*. J Neuroscience Methods 2007; 162(1-2): 206-14.
- 11- Gundersen HJG, Jensen EB, Kieu, K, Nielsen J. *The efficiency of systematic sampling in stereology – reconsidered*. J Microsc 1999; 193(3): 199-211.
- 12- West MJ, Gundersen HJG. *Unbiased stereological estimations of the number of neurons in the human hippocampus*. J Comp Neurol 1990; 296(1): 1-22.

- 13- Sonntag WE, Lynch CD, Cooney PT, Hutchins PM. *Decreases in cerebral microvasculature with age are associated with the decline in growth hormone and insulin-like growth factor-1*. Endocrinology 1997; 138(8): 3515-20.
- 14- Lee TH, Liu HL, Yang ST, Yang JT, Yeh MY, Lin JR. *Effects of aging and hypertension on cerebral ischemic susceptibility: evidenced by MR diffusion-perfusion study in rat*. Exp Neurol 2011; 227(2):314-21.
- 15- Gerrits RJ, Raczynski C, Greene AS, Stein EA. *Regional cerebral blood flow responses to variable frequency whisker stimulation: an autoradiographic analysis*. Brain Res 2000; 864(2) 205-12.
- 16- Reina-De La Torre F, Rodriguez-Baeza A, Sahupillo-Barris J. *Morphological characteristics and distribution pattern of vessels in human cerebral cortex: a scanning electron microscope study*. Anat Rec 1998; 251(1): 87-96.
- 17- Jucker M, Meier-Ruge W. *Effects of brovincamine on stereological capillary parameters in adult and old Fischer-344 rats*. Microvasc Res 1989; 37(3): 298-307.
- 18- Topples A, Fifkova E, Baumgardner D, Cullen-Dockstader K. *Effect of age on blood vessels and neurovascular appositions in the CA1 region of the rat hippocampus*. Neurobiol Aging 1991; 12(3): 1 211-17.
- 19- Driscoll I, Howard SR, Stone JC, Monfils MH, Tomanek B, Brooks WM, et al. *The aging hippocampus: a multi-level analysis in the rat*. Neuroscience 2006; 139(4):1173-85.
- 20- Adachi M, Abe M, Sasaki T, Kato H, Kasahara J, Araki T. *Role of inducible or neuronal nitric oxide synthase in neurogenesis of the dentate gyrus in aged mice*. Metab Brain Dis 2010; 25(4): 419-24.
- 21- Jinno S. *Decline in adult neurogenesis during aging follows a topographic pattern in the mouse hippocampus*. J Comp Neurol 2011; 519(3):451-66.
- 22- Rasmussen T, Schliemann T, Sorensen JC, Zimmer J, West MJ. *Memory impaired aged rats: no loss of principal hippocampal and subicular neurons*. Neurobiol Aging 1996; 17(1): 143-7.
- 23- Rapp PR, Deroche PS, Mao Y, Burwell RD. *Neuron number in the parahippocampal region is preserved in aged rats with spatial learning deficits*. Cereb Cortex 2002; 12(11):1171-9.
- 24- Keuker JI, Luiten PG, Fuchs E. *Preservation of hippocampal neuron numbers in aged rhesus monkeys*. Neurobiol Aging 2003; 24(1):157-65.

## Effects of Aging on the Volume of Hippocampal Subdivisions in Rat

Hosseini-Sharifabad M(PhD)<sup>\*1</sup>, Hosseinzadeh J(MSc)<sup>2</sup>

<sup>1</sup>Department of Biology and Anatomical Sciences, Shahid Sadoughi University of Medical Sciences, Yazd, Iran

<sup>2</sup>Department of Anesthesia, Shahid Sadoughi University of Medical Sciences, Yazd, Iran

Received: 2 May 2010

Accepted: 23 Dec 2010

### Abstract

**Introduction:** The hippocampus is a well-defined region of the brain involved in memory. Recent MRI studies have shown that there is hippocampal atrophy in elderly. However, in human studies, the influence of age on hippocampal atrophy is confounded with other variables, such as inadequate nutrition, psychological and physical stress. Therefore, this study aimed to determine the effects of normal advanced aging on the volume of the hippocampal subdivisions using animal model of rat.

**Methods:** Male Wistar rats were maintained under constant laboratory conditions until sacrifice at 6(young) and 24 (old) months of age. Coronal sections with a thickness of 25  $\mu$ m were cut serially through the entire extent of the hippocampus. Using systematic uniformly random sampling, 10-12 sections were selected, mounted on slides and stained with Hematoxylin. The Cavalieri principle was used to estimate the volumes of the main subdivisions of hippocampus.

**Results:** Statistical analysis revealed a significant influence of age in the stratum radiatum and lacunosum-molecular area of the CA1 pyramidal field, wherein the volume was lower in aged than young rats ( $P<0.05$ ). Results also showed an insignificant difference between the total volume of hippocampus of aged and young rats( $P=0.74$ ).

**Conclusion:** The findings of this research reflect likely alterations in the neuritis of hippocampal cells, a hypothesis that should be examined with electromicroscopic and golgi studies. This data provides a neuroanatomical basis that may be relevant to the reported disturbances in behavior and memory in the aged.

**Keywords:** Aging; Hippocampus; CA1 Region Hippocampal; CA2 Region Hippocampal; CA3 Region Hippocampal; Mice

*This paper should be cited as:*

Hosseini-Sharifabad M, Hosseinzadeh J. *Effects of aging on the volume of hippocampal subdivisions in rat*. Journal of Shahid Sadoughi Univ Med Sci; 19(2): 157-64.

*\*Corresponding author: Tel: +98 351 8203410, Email: mhosseini81@yahoo.com*