



## CASE REPORT

### پلی کندریت راجعه با کاهش شنوایی (گزارش مورد)

حسین سلیمانی<sup>۱</sup>، محمدباقر اولیاء<sup>۲</sup>، علی دهقان<sup>۳</sup>، شهاب رحیم پور<sup>۴</sup>

۱-۳- روماتولوژیست، استادیار گروه آموزشی داخلی، دانشگاه علوم پزشکی شهید صدوقی یزد

۲- روماتولوژیست، دانشیار گروه آموزشی داخلی، دانشگاه علوم پزشکی شهید صدوقی یزد

۴- دستیار تخصصی بیماری‌های داخلی، دانشگاه علوم پزشکی شهید صدوقی یزد

تاریخ پذیرش: ۱۳۹۰/۴/۱۶

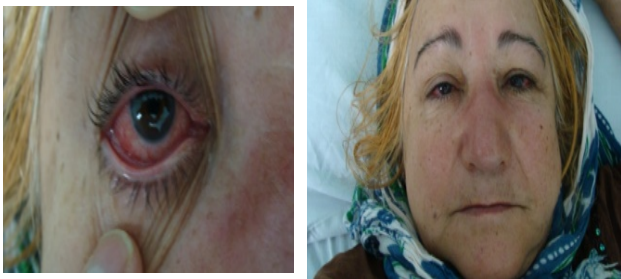
تاریخ دریافت: ۱۳۸۹/۶/۲۱

#### چکیده

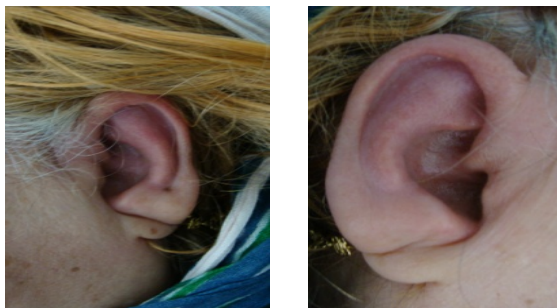
مقدمه: پلی کندریت راجعه بیماری اتوایمیون نادر که باعث التهاب در غضروف‌های گوش، کوستوکندرال، درگیری چشم و گاهی درخت لارنگو تراکئو برونشیا می‌شود. این بیماری التهابی مخرب به طور بالقوه باعث بر هم خوردن ساختمان، عملکرد و یکپارچگی غضروف‌ها می‌شود. بیشترین سن شیوع بیماری ۴۰-۶۰ سال و در هر دو جنس به طور یکسان دیده می‌شود. شرح مورد: بیمار خانمی ۶۵ ساله که با شکایت درد سینه ناگهانی و شدید، به مرکز قلب و عروق مراجعه و به عنوان آنژین ناپایدار قلبی بستری، که بررسی‌ها نشان دهنده وضعیت نرمال قلب و عروق بود. چند روز بعد از آن دچار سردرد، تب، احتقان بینی و قرمزی پل بینی می‌شود و با احتمال درگیری سینوس‌ها CT اسکن انجام که نرمال گزارش می‌گردد، بیمار همزمان دچار درگیری غضروف هر دو گوش به صورت قرمزی و درد لاله گوش (بدون درگیری نرمه گوش) می‌شود. بیمار به تدریج دچار کاهش شنوایی نیز شده که با گذشت زمان کاهش شنوایی بیشتر می‌شود. بیمار با تشخیص پلی کندریت راجعه در بخش روماتولوژی بستری و تحت درمان قرار گرفت.

## مقدمه

همراه با علائم قرمزی و التهاب غضروف گوش بدون درگیری نرمه آن می‌گردد. بررسی CT اسکن سینوس‌ها نرمال بوده و سپس بیمار در بخش روماتولوژی بستری می‌گردد (شکل ۱ و ۲).



شکل ۱: قرمزی غضروف پل بینی و احتقان ملتحمه



شکل ۲: التهاب غضروف گوش بدون درگیری نرمه گوش

بیمار سابقه فشار خون از ده سال قبل داشته و تحت درمان با هیدروکلروتیازید بوده است. بیمار دیابتیک نبوده است. در معاینه بیمار تب خفیف (۳۷/۷ دهانی) به همراه قرمزی و حساسیت هر دو گوش (بدون درگیری نرمه گوش) و غضروف بینی، قرمزی و سوزش چشم‌ها داشت. سمع ریه‌ها پاک و معاینه قلب نرمال بود. معاینه مفاصل محیطی و محوری نرمال بوده ولی حساسیت در لمس غضروف‌های کوستوکندرال داشت. معاینه چشم پزشکی نشان دهنده قرنیته‌های شفاف، ملتحمه محقق، که مطابق با تشخیص اپی اسکریت بود. شواهدی به نفع یوئیت نداشت، شبکیه و سگمان قدامی و خلفی نرمال بود. در معاینه گوش التهاب در غضروف گوش دیده ولی پرده تمپان نرمال بود. بررسی ادیومتری نشان دهنده کاهش شنوایی حسی عصبی گوش چپ بود (نمودار ۱).

پلی کندریت راجعه بیماری نادری است که حدود ۳/۵ نفر در یک میلیون انسان در سال مبتلا می‌شوند (۱). شروع بیماری ناگهانی و همراه با التهاب در یک یا چند ناحیه غضروفی به خصوص لاله گوش، غضروف بینی می‌باشد و همچنین درگیری چشم، راه‌های هوایی، مفاصل، سیستم عروقی و عصبی نیز در جریان بیماری دیده می‌شود (۲). این بیماری تست تشخیصی اختصاصی ندارد و تشخیص براساس ترکیبی از یافته‌های کلینیکی و بیوپسی از محل درگیر می‌باشد.

تشخیص بالینی براساس معیارهای MC Adam و همکاران می‌باشد (۳) که شامل ۱- التهاب دو طرفه غضروف گوش ۲- پلی‌آرتریت سرونگاتیو غیرمخرب ۳- درگیری غضروف بینی ۴- درگیری چشمی ۵- درگیری مجاری تنفسی فوقانی ۶- اختلال عملکرد سیستم کولئار و وستیبولار (کاهش شنوایی حسی عصبی، تینیتوس و سرگیجه). در صورتی تشخیص قطعی می‌گردد که یکی از موارد زیر وجود داشته باشد: ۱- حداقل ۳ مورد از معیارهای یا MC Adam و همکاران ۲- یکی یا بیشتر از معیارها همراه یافته هیستولوژی مثبت ۳- کندریت دو یا سه غضروف بطور جداگانه با پاسخ به درمان با کورتیکواستروئید (۳). در مواردی که بیمار تابلوی کاملی از التهاب غضروف گوش، چشم و بینی را داشته باشد دیگر نیازی به بیوپسی نمی‌باشد (۳). از نظر آزمایشگاهی یافته‌هایی که بطور غیراختصاصی دیده می‌شوند به ترتیب شیوع شامل افزایش ESR، آنمی، لکوسیتوز، ANA و RF منفی و آئوزینوفیلیا می‌باشد.

درمان بیماری شامل استفاده از کورتیکواستروئید خوراکی و داروهای زمینه‌ای شامل متوترکسات و سیکلوفسفاماید می‌باشد.

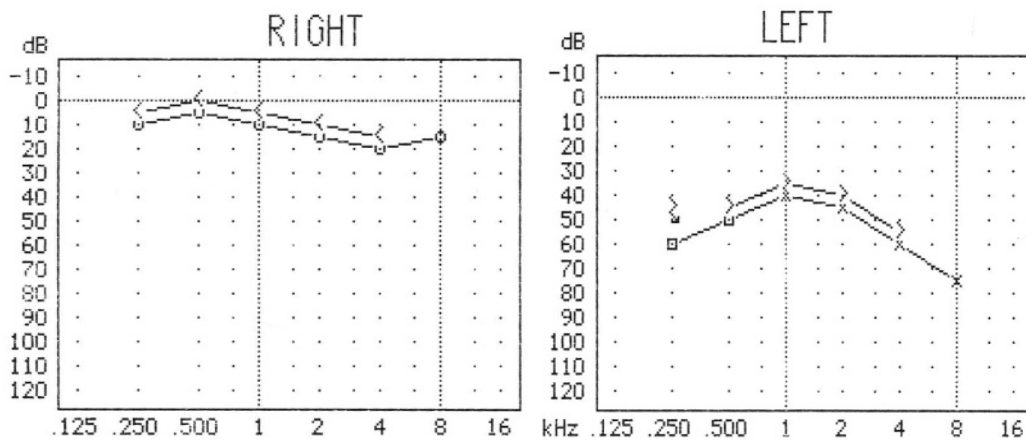
## معرفی بیمار

بیمار خانمی ۶۵ ساله که از ۱۰ روز قبل بطور حاد دچار درد در ناحیه قدامی قفسه سینه شده و به مرکز تخصصی قلب و عروق مراجعه و بستری می‌گردد، کلیه بررسی‌های قبلی شامل ECG، آنزیم‌های قلبی و اکوکاردیوگرافی طبیعی بودند. پنج روز بعد از شروع درد سینه دچار علائم احتقان و قرمزی غضروف بینی همراه با سر درد، تب و به دنبال آن علائم کاهش شنوایی

رادیوگرافی قفسه سینه نرمال، CT سینوسها نرمال و اکوی قلب نیز نرمال بود. با توجه به قرمزی و التهاب غضروف گوش و بینی و چشم تشخیص قطعی پلی کندریت مطرح و بیوپسی انجام نشد.

جدول ۱: یافته‌های پاراکلینیک

|                       |                |
|-----------------------|----------------|
| WBC: 16600 ml         | U/L AST: 34    |
| HB: 15 gr/dl          | U/L ALT: 22    |
| PLT: 407000 ml        | U/L ALKP: 350  |
| Creatinine: 0.8 mg/dl | urea: 40 mg/dl |
| CRP: +                | ESR: 120 mm/h  |
| U/ml ANA: < 20        |                |



نمودار ۱: ادیومتری، نشان دهنده کاهش شنوایی حسی عصبی گوش چپ نرمال بودن ادیومتری گوش راست بود.

### بحث

پلی کندریت راجعه بیماری التهابی اتوایمیون نادر با درگیری غضروفهای بینی و گوش و چشم و درگیری سیستمیک می‌باشد. انسیدانس در حدود ۳/۵ نفر در یک میلیون انسان را در سال گرفتار می‌کند. طیف سنی این بیماری نادر، وسیع بوده ولی شیوع بیماری در سن ۴۰-۶۰ سالگی می‌باشد. نسبت مرد به زن تقریباً مساوی است. به علت نادر بودن بیماری، اغلب مطالعات بصورت گزارش مورد ذکر شده است. در این مورد گزارش شده با توجه به تب و خستگی درگیری غضروفهای متعدد، کاهش شنوایی، ESR بالا، CRP مثبت بدون انجام بیوپسی تشخیص پلی کندریت گذاشته شد و درمان با پردنیزودون ۴۵mg روزانه به همراه ۱۰mg متوترکسات(هفتگی) آغاز شد که با پاسخ درمانی بسیار خوب همراه بود.

NSAID و کلشی‌سین و داپسون داروهای کمکی مفیدی در همراهی با کورتیکواستروئید می‌باشد(۲-۶). داروهای ایمنو ساپرسیو مانند آزاتیوپرین، سیکوسپورین سیکلوفسفامید در موارد شدید بیماری تجویز می‌شود. داروی متوترکسات در ۷۵٪ موارد، با پاسخ درمانی موثر همراه بوده است(۷). مطالعات مشابه‌ای به صورت گزارش مورد می‌باشد. در گزارش kumakiri و همکاران بیماری با پلی کندریت و کاهش شنوایی حسی عصبی دوطرفه معرفی شد(۴). در این مطالعه بیان شده بود که درگیری گوش داخلی در بیماران پلی کندریت در سیر بیماری در حدود ۴۰ تا ۵۰ درصد می‌باشد(۴). درگیری گوش داخلی بصورت اولیه در شروع بیماری در ۱۰٪ بیماران پلی کندریت راجعه دیده می‌شود(۵). در مطالعه دیگری که بصورت Literature Review در سال

پلی کندریت راجعه بیماری التهابی اتوایمیون نادر با درگیری غضروفهای بینی و گوش و چشم و درگیری سیستمیک می‌باشد. انسیدانس در حدود ۳/۵ نفر در یک میلیون انسان را در سال گرفتار می‌کند. طیف سنی این بیماری نادر، وسیع بوده ولی شیوع بیماری در سن ۴۰-۶۰ سالگی می‌باشد. نسبت مرد به زن تقریباً مساوی است. به علت نادر بودن بیماری، اغلب مطالعات بصورت گزارش مورد ذکر شده است. در این مورد گزارش شده با توجه به تب و خستگی درگیری غضروفهای متعدد، کاهش شنوایی، ESR بالا، CRP مثبت بدون انجام بیوپسی تشخیص پلی کندریت گذاشته شد و درمان با پردنیزودون ۴۵mg روزانه به همراه ۱۰mg متوترکسات(هفتگی) آغاز شد که با پاسخ درمانی بسیار خوب همراه بود.

کورتیکواستروئید خط اول درمانی در پلی کندریت می‌باشد

درمانی به آن عالی می‌باشد (۴-۲).

بیمار فوق پس از سه ماه درمان مجدداً ویزیت شد و ادیومتری انجام شد، حال عمومی بیمار خوب بود، التهاب غضروف‌های بینی و گوش و کوستوکوندراال از بین رفته بود فقط بیمار از کاهش شنوایی شاکی بود، در ادیومتری مجدد همان کاهش شنوایی حسی عصبی گوش چپ گزارش شد که طبق مشاوره با متخصصین گوش و حلق و بینی به علت عدم پاسخ درمانی در سه ماهه اخیر، احتمالاً کاهش شنوایی بیمار برای همیشه باقی خواهد ماند که ناشی از عوارض بیماری زمینه‌ای می‌باشد.

#### سپاسگزاری

بدین وسیله از بیمار سرکار خانم چتردوز به علت همکاری بسیار خوب و رضایت در تهیه عکس قدردانی می‌گردد.

۲۰۰۶ بر روی ۶ بیمار انجام شد، ۴۶٪ کاهش شنوایی هدایتی یا حسی عصبی و ۶٪ اختلالات وستیبولار داشتند. در بیماران معرفی شده در این مطالعه، هم کاهش شنوایی حسی عصبی و هم علائم وستیبولار وجود داشت. (۶)

یکی از شکایت اصلی بیمار کاهش شنوایی و تینیتوس و سرگیجه بود هر چند درگیری گوش داخلی در شروع بیماری، یافته شایعی نیست و حدود ۱/۴ کل بیماران را درگیر می‌کند (۴) ولی بیمار معرفی شده در شروع بیماری علاوه بر گرفتاری غضروف‌ها، دچار کاهش شنوایی نیز بوده است. طی بررسی تشخیص کاهش شنوایی حسی عصبی (SENSORINEURAL) داده شد که احتمالاً به علت واسکولیت شریان گوش داخلی (شاخه‌های کوکلئار) می‌باشد (۶). درمان کاهش شنوایی همان درمان سیستمیک است و پاسخ

#### منابع:

- 1- Compton N, Buckner JH, Harp KI. *Polychondritis(RP)*. [document on the Internet]; 2009. Available from: emedicine. Medscape. Com/article/331475-overview#showall.
- 2- Agarwal V, Singh R, Chauhan S, Thakur R. *Relapsing polychondritis*. J Indian Rheumatol Assoc 2005; 13: 67-9.
- 3- McAdam LP, O'Hanlan MA, Bluestone R, Pearson CM. *Relapsing polychondritis: prospective study of 23 patients and a review of the literature*. Medicine (Baltimore) 1976; 55(3): 193-215.
- 4- Kumakiri K, Sakamoto T, Karahashi T, Mineta H, Takebayashi S. *A case of relapsing polychondritis preceded by inner ear involvement*. Auris Nasus Larynx 2005; 32(1): 71-6.
- 5- Zeuner M, Straub RH, Rauh G, Albert ED, Scholmerich J, Lang B. *Relapsing polychondritis: clinical and immunogenetic analysis of 62 patients*. J Rheumatol 1997; 24(1): 96-101.
- 6- Bachor E, Blevins NH, Karmody C, Kuhnel T. *Otologic manifestations of relapsing polychondritis review of literature and report of nine cases*. Auris Nasus Larynx 2006; 33(2): 135-41.
- 7- Trentham DE, Le CH. *Relapsing polychondritis*. Ann Intern Med 1998; 129(2): 114-22.

## CASE REPORT

### *Polychondritis With Diminished Hearing(Case Report)*

*Soleymani H(MD)\*<sup>1</sup>, Owlia MB(MD)<sup>2</sup>, Dehghan A(MD)<sup>3</sup>, Rahimpour Sh(MD)<sup>4</sup>*

<sup>1</sup>*Department of Internal Medicine , Shahid Sadoughi University of Medical Sciences and Health Services, Yazd, Iran*

<sup>2</sup>*Department of Internal Medicine, Shahid Sadoughi University of Medical Sciences and Health Services, Yazd, Iran*

<sup>3</sup>*Department of Internal Medicine, Shahid Sadoughi University of Medical Sciences and Health Services, Yazd, Iran*

<sup>4</sup>*Resident of Internal Medicine, Department of Internal Medicine, Shahid Sadoughi University of Medical Sciences and Health Services, Yazd, Iran*

**Received:** 12 Sep 2010

**Accepted:** 7 Jul 2011

#### **Abstract**

**Introduction:** Relapsing polychondritis is a rare autoimmune disorder which is associated with inflammation of the auricular and costochondral cartilages and may involve ocular tissue and laryngotracheobronchial tree in some occasions. This inflammatory destructive disease can potentially disrupt the structure, function and integration of cartilages. The common age of involvement is 40 to 60 years and it is similar in both genders.

**Case report:** The patient was a 65 year-old woman referred to the cardiovascular center, with chief complaint of sudden severe chest pain. She was hospitalized with the diagnosis of unstable angina but all of the cardiovascular investigations were normal. After a few days, she developed headache, fever, nasal congestion and redness. Computed tomography scan was done with the probability of sinus involvement but it was normal. At the same time, she developed cartilage involvement as a redness and auricular pain (sparing the lobule). Subsequently her hearing progressively diminished. She was hospitalized in the rheumatology ward and treated as a polychondritis.

***This paper should be cited as:***

Soleymani H, Owlia MB, Dehghan A, Rahimpour Sh. *Polychondritis With Diminished Hearing(Case Report)*. J Shahid Sadoughi Univ Med Sci; 19(6): 838-42.

**\*Corresponding author:** Tel: +98 351 8224000 , Email: soleimani\_h@ssu.ac.ir