



الگوی انتشار گلیکوکونژوگه‌های حاوی قند انتهایی ال فوکوز در سلول‌های

نئوپلاستیک گریدهای مختلف کارسینوم ایتراداکتال پستان

دکتر محمد رضا عرب^{۱*}، دکتر مریم اعلائی^۲، دکتر مهرداد کریمی^۳، دکتر فریدون سرگلزایی اول^۴،

دکتر محمد حسین حیدری^۵، غلام حسین سرگزی^۶

^۱ دانشیار بافت شناسی، دانشکده پزشکی، دانشگاه علوم پزشکی زاهدان

^۲ پزشک عمومی، بیمارستان خاتم الانبیاء، دانشگاه علوم پزشکی زاهدان

^۳ استادیار آسیب شناسی، دانشکده پزشکی، دانشگاه علوم پزشکی زاهدان

^۴ دانشیار آناتومی، دانشکده پزشکی، دانشگاه علوم پزشکی زاهدان

^۵ استادیار آناتومی، دانشکده پزشکی، دانشگاه علوم پزشکی شهید بهشتی

^۶ کارشناس ارشد بیوشیمی، دانشکده پیراپزشکی، دانشگاه علوم پزشکی زاهدان

چکیده

زمینه: کارسینوم ایتراداکتال پستان از شایع‌ترین سرطان‌ها در زنان می‌باشد که یکی از دلایل مرگ و میر به علت بدخیمی‌ها در زنان است. تغییر قندهای انتهایی مولکول‌های سطحی و ماتریکس خارج سلولی یکی از شناخته شده‌ترین تغییرات سلول‌های تومورال می‌باشد که می‌تواند رفتارهای بیولوژیک غیر عادی سلول‌های سرطانی را توجیه کند. هدف از این مطالعه شناسایی قند انتهایی ال فوکوز در سلول‌های سرطانی در گریدهای مختلف کارسینوم ایتراداکتال پستان بود.

مواد و روش‌ها: بلوک‌های پارافینی ۱۵ بیمار با تشخیص اولیه کارسینوم ایتراداکتال از فایل آسیب شناسی بیمارستان خاتم الانبیاء زاهدان انتخاب گردید. از بلوک‌ها، مقاطعی با ضخامت ۵-۷ میکرومتر تهیه و با هماتوکسیلین و ائوزین رنگ‌آمیزی شد. پس از تأیید تشخیص قبلی، برش‌های فوق تحت رنگ‌آمیزی UEA/Alcian blue pH=۲/۵ قرار گرفتند. لکتین به میزان ۱۰ میکروگرم به ازای هر میلی‌لیتر در بافر فسفات رقیق شد. برش‌ها بر اساس شدت واکنش به لکتین درجه‌بندی (۰-۳) شدند.

یافته‌ها: قند انتهایی ال فوکوز به میزان بسیار کم در ماتریکس خارج سلولی در گرید I مشاهده گردید. شدت واکنش عناصر ماتریکس خارج سلولی در بافت همبند بین لبولی به مراتب از بافت همبند داخل لبولی بیشتر بود. در گرید II و III پاسخ ماتریکس به لکتین حذف شده بود. اطلاعات آماری هیچ اختلاف معنی‌داری را بین گریدهای مختلف برای سلول‌های تومورال و ماتریکس خارج سلولی نشان نداد.

نتیجه‌گیری: به نظر می‌رسد پاسخ سلول‌های تومورال برای قند انتهایی ال فوکوز پاسخی بسیار ضعیف تا منفی بوده و در مسیر تغییرات نئوپلاستیک پستان، گلیکوکونژوگه‌های حاوی این قند انتهایی کمتر تغییر می‌نمایند.

واژگان کلیدی: کارسینوم ایتراداکتال پستان، لکتین، ال فوکوز، نئوپلاستیک

دریافت مقاله: ۱۳۸۶/۲/۹ - پذیرش مقاله: ۱۳۸۷/۴/۲۲

* زاهدان، دانشگاه علوم پزشکی زاهدان، مرکز تحقیقات سلولی و مولکولی

Email :mr_arabz@yahoo.com

مقدمه

سرطان پستان یکی از شایع‌ترین بدخیمی‌ها در زنان است که پس از کارسینوم ریه، شایع‌ترین علت مرگ و میر به علت بدخیمی‌ها در زنان است (۱). علیرغم پیشرفت‌های فراوان در زمینه شناسایی تغییرات پیش بدخیمی و شناسایی تومورهای پستان در مراحل اولیه، جراحی پستان یکی از درمان‌های معمول این بدخیمی است، هرچند که بیماران خواهان درمان‌های نگهدارنده این عضو هستند (۱). مطالعات نشان داده است که گلیکوزیلاسیون غیرمعمول ترکیبات سطح سلول و ماتریکس خارج سلولی یکی از شناخته شده‌ترین و شایع‌ترین تغییرات بیوشیمیایی مرتبط با توموزایی می‌باشد، در طی این تغییرات نه تنها برخی از کربوهیدرات‌های گلیکوکونژوگه‌های سلولی تغییر می‌یابند، که خصوصیات فیزیولوژیک دیگر این ترکیبات نیز تغییر می‌یابد. مجموعه این تغییرات می‌تواند یکی از دلایل رفتارهای بیولوژیک غیر معمول سلول‌های سرطانی، از جمله توانایی متاستاز در این سلول‌ها باشد (۲-۳). مطالعات نشان داده است که قابلیت اتصال لکتین‌ها به عنوان ترکیباتی غیر ایمونوژن و غیر آنزیماتیک، در سلول‌های سرطانی در گردهای مختلف سرطان پستان دارای نظم خاصی است که می‌تواند راه را برای درک رفتارهای بیولوژیک غیر معمول در سلول‌های نئوپلاستیک هموار کند (۴).

مطالعات لیتم (Leatham) و همکاران نشان داده است که الگوی واکنش سلول‌ها به لکتین‌ها از الگوی لومینال تا هسته‌ای و درون سیتوپلاسمی متغیر است، هر چند که بین سلول‌های نرمال، تومورهای خوش خیم و بدخیم نیز از نظر واکنش به لکتین‌ها تفاوت‌های اساسی وجود دارد. آن چنان که واکنش

سلول‌های طبیعی به لکتین محدود به سطوح لومینال است در حالی که این واکنش در سلول‌های سرطانی از یک الگوی درون سیتوپلاسمی تبعیت می‌کند (۵). مطالعات نشان داده است که بین الگوی واکنش سلول‌های سرطانی به لکتین Helix Pomatia Agglutinin (HPA) و سیر تغییرات کلینیکوپاتولوژیک بیمار نیز ارتباط وجود دارد (۶). هم چنین نشان داده شده است که میزان درگیری عقده‌های لنفاوی در تومورهای پستان با گردهای بالا به مراتب بیشتر از تومورهای با گردهای پائین‌تر است (۶). مطالعات بروکس (Brooks) و همکاران نشان داه است که ارتباط معنی‌داری میان قابلیت سلول‌های سرطانی برای واکنش به لکتین HPA و پتانسیل سلول‌ها برای متاستاز به غدد لنفاوی وجود دارد. به نظر می‌رسد اطلاعات حاصل از ارزیابی این واکنش لکتینی می‌تواند در بیمارانی که نمونه‌برداری از آنها نامناسب و ناکافی بوده است بسیار مفید باشد. این مطالعه هم چنین نشان داده است که این اطلاعات می‌تواند مبنایی برای ارزیابی بالینی وضعیت بیمار و حتی تصمیم‌گیری برای تعیین نوع درمان بیمار نیز قرار گیرد (۲). در بین لکتین‌هایی که قابلیت اتصال به قند انتهایی ال فوکوز را دارند، لکتین Ulex Europaeus Agglutinin (UEA) بیشترین تمایل برای اتصال به قند انتهایی ال فوکوز را از خود نشان می‌دهد (۷). مطالعات نشان داده‌اند که تغییر میزان و ماهیت قندهای انتهایی در گلیکوکونژوگه‌های سلولی، طیف وسیعی از تغییرات مولکولی را در بر می‌گیرد که تغییر میزان آن-لیکان‌ها، اسید سیالیک و گلیکان‌های حاوی مانوز از مهمترین این تغییرات محسوب

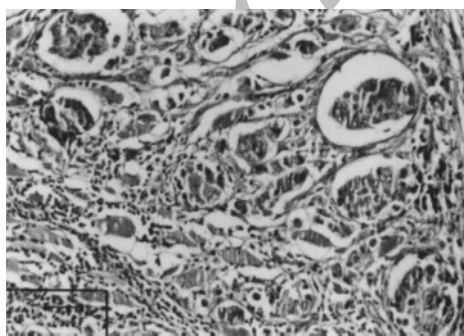
سرطان پستان یکی از شایع‌ترین بدخیمی‌ها در زنان است که پس از کارسینوم ریه، شایع‌ترین علت مرگ و میر به علت بدخیمی‌ها در زنان است (۱). علیرغم پیشرفت‌های فراوان در زمینه شناسایی تغییرات پیش بدخیمی و شناسایی تومورهای پستان در مراحل اولیه، جراحی پستان یکی از درمان‌های معمول این بدخیمی است، هرچند که بیماران خواهان درمان‌های نگهدارنده این عضو هستند (۱). مطالعات نشان داده است که گلیکوزیلاسیون غیرمعمول ترکیبات سطح سلول و ماتریکس خارج سلولی یکی از شناخته شده‌ترین و شایع‌ترین تغییرات بیوشیمیایی مرتبط با توموزایی می‌باشد، در طی این تغییرات نه تنها برخی از کربوهیدرات‌های گلیکوکونژوگه‌های سلولی تغییر می‌یابند، که خصوصیات فیزیولوژیک دیگر این ترکیبات نیز تغییر می‌یابد. مجموعه این تغییرات می‌تواند یکی از دلایل رفتارهای بیولوژیک غیر معمول سلول‌های سرطانی، از جمله توانایی متاستاز در این سلول‌ها باشد (۲-۳). مطالعات نشان داده است که قابلیت اتصال لکتین‌ها به عنوان ترکیباتی غیر ایمونوژن و غیر آنزیماتیک، در سلول‌های سرطانی در گردهای مختلف سرطان پستان دارای نظم خاصی است که می‌تواند راه را برای درک رفتارهای بیولوژیک غیر معمول در سلول‌های نئوپلاستیک هموار کند (۴).

مطالعات لیتم (Leatham) و همکاران نشان داده است که الگوی واکنش سلول‌ها به لکتین‌ها از الگوی لومینال تا هسته‌ای و درون سیتوپلاسمی متغیر است، هر چند که بین سلول‌های نرمال، تومورهای خوش خیم و بدخیم نیز از نظر واکنش به لکتین‌ها تفاوت‌های اساسی وجود دارد. آن چنان که واکنش

بافر فسفات بود. برای رنگ‌آمیزی زمینه، مقاطع به مدت ۵ دقیقه با آلسین بلو $\text{pH}=2/5$ رنگ‌آمیزی شدند. سپس برش‌ها مطابق معمول آبگیری، شفاف و مونته شدند. لکتین و مواد مورد نیاز از شرکت سیگما تهیه شد. به جز عبور از مرحله لکتین، تمام مراحل رنگ‌آمیزی برای برش‌های کنترل مانند برش‌های معمول اجرا شد. لام‌های کنترل به مدت دو ساعت در معرض بافر قرار گرفتند. اطلاعات حاصله به کمک نرم افزار آماری SPSS نسخه ۱۱ (SPSS Inc., Chicago, IL, USA) و با تست دقیق فیشر تجزیه و تحلیل شدند.

یافته‌ها

سلول‌های سرطانی در گرید I تمایل زیادی برای تشکیل ساختارهای غددی از خود نشان می‌دهند و معمولاً سطوح سلولی قابل تشخیص و پولاریته سلول‌ها نیز حفظ می‌شود. تمایل سلول‌ها برای تمایل به لکتین جهت نشان دادن قند ال فوکوز بسیار منفی ارزیابی شد، عناصر استرومای تومور نیز بصورت بسیار ضعیف به لکتین پاسخ دادند (فتومیکروگراف ۱-۲).



فتومیکروگراف ۱: آرایش سلول‌های نئوپلاستیک در بیماری با کارسینوما ی گرید I اینتراداکتال نشان داده شده است.

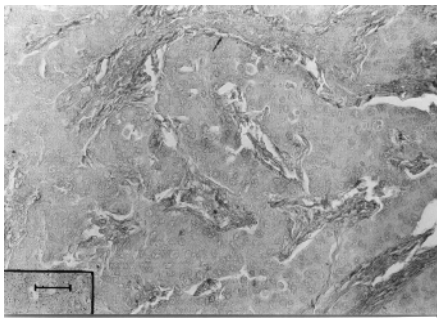
رنگ آمیزی هماتوکسیلین و نوزین ۲۰۰

می‌شود (۸). برای کارسینوم اینتراداکتال پستان از نظر میزان تمایز و ویژگی‌های هیستولوژیک سه گرید (کارسینوم با تمایز بالا، کارسینوم با تمایز متوسط و کارسینوم با تمایز پایین) معرفی شده است (۹). هدف از این مطالعه ارزیابی وضعیت سلول‌های سرطانی در این گریدها از نظر میزان واکنش به لکتین UEA برای قند ال فوکوز بود.

مواد و روش کار

بلوک‌های پارافینی ۱۵ بیمار با تشخیص کارسینوم اینتراداکتال از فایل آسیب شناسی بیمارستان خاتم الانبیاء زاهدان انتخاب گردید. از بلوک‌های پارافینی فوق، مقاطعی با ضخامت ۵-۷ میکرومتر (حداقل ۳ برش) تهیه گردید و با هماتوکسیلین و ائوزین رنگ‌آمیزی شد. پس از تأیید تشخیص قبلی، بلوک‌های پارافینی مناسب از ۱۱ بیمار (۲ بیمار گرید I، ۴ بیمار گرید II، ۵ بیمار گرید III) انتخاب شد و مقاطع مناسب تهیه گردید و به روش لکتینی $\text{pH}=2/5$ UEA/Alcian blue رنگ‌آمیزی شد. مقاطع فوق از نظر شدت واکنش به لکتین در نواحی مختلف لام (۳-۵) میدان دید برای هر لام) درجه‌بندی (۰-۳) شد. برای انجام واکنش لکتین هیستوشیمی، برش‌های بافتی پس از آبدهی، به مدت ۲ ساعت در معرض لکتین UEA قرار گرفتند. پر اکسیداز داخلی با محلول ۱ درصد آب اکسیژنه در متانول خنثی شد. لکتین به میزان ۱۰ میکروگرم در میلی‌لیتر در محلول بافر فسفات نمکی با غلظت ۰/۱ مولار و $\text{pH}=6/8$ رقیق شد. برای نشان دادن محل واکنش از محلول ۰/۰۳ درصد دی‌آمینوبنزیلیدین (DAB) استفاده شد. این محلول محتوی ۲۰۰ میکرولیتر آب اکسیژنه به ازای هر ۱۰۰ میلی‌لیتر

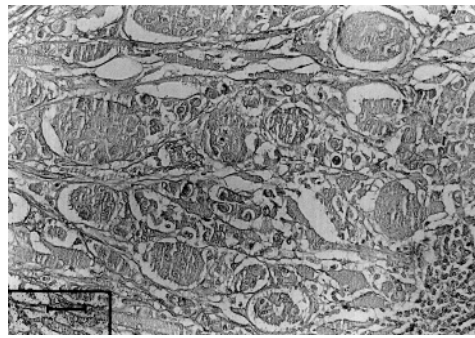
در سلول‌های تومورال گرید III پاسخ به لکتین حذف شده بود و از نظر پاسخ به آلسین بلو تفاوتی بوجود نیامده بود (فتومیکروگراف ۴). آنالیزهای آماری با تست دقیق فیشر هیچ اختلاف معنی‌داری را بین سلول‌های تومورال و ماتریکس خارج سلولی در گریدهای مختلف کارسینوم اینتراداکتال پستان نشان نداد. در لام‌های کنترل هیچ واکنشی دیده نشد.



فتومیکروگراف ۴: الگوی واکنش سلول‌های سرطانی در بیماری با کارسینومای گرید III اینتراداکتال نشان داده شده است. رنگ آمیزی لکتین آلسین بلو ۲۰۰

بحث

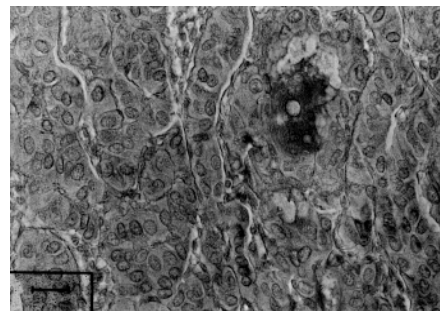
نتایج این مطالعه نشان داد که گلیکوکونژوگه‌های حاوی قند انتهایی ال فوکوز در سلول‌ها و ماتریکس خارج سلولی در سلول‌های کارسینوم اینتراداکتال پستان به میزان بسیار کمی وجود دارند و علی‌رغم کاهش شدت واکنش به سمت منفی در گریدهای با تمایز کمتر، این کاهش از نظر آماری هیچ اختلاف معنی‌داری را با تست دقیق فیشر بین سلول‌های تومورال نشان نداد. به نظر می‌رسد که گلیکوکونژوگه‌های محتوی این قند انتهایی در سلول‌ها و ماتریکس خارج سلولی در مسیر تغییرات نئوپلاستیک در کارسینوم اینتراداکتال پستان دخالت زیادی ندارند. هر چند که این یافته، با توجه به تعداد



فتومیکروگراف ۲: الگوی واکنش بسیار ضعیف سلول‌های سرطانی در بیماری با کارسینومای گرید I اینتراداکتال نشان داده شده است.

رنگ آمیزی لکتین آلسین بلو ۲۰۰

در گرید II میزان تمایز سلولی کاهش یافته و علی‌رغم فشردگی زیاد سلولی در بعضی بخش‌های تومور ساختارهای غددی کوچکی قابل تشخیص است. پاسخ سلول‌های تومورال به لکتین بسیار ضعیف ارزیابی شد. هر چند که نوعی هتروژنیته از این نظر در تومور قابل رویت بود، عناصر التهابی در استرومای تومور پاسخ ضعیفی به لکتین از خود نشان دادند. پاسخ استروما به آلسین بلو مانند گرید I در بخش‌های بین لبولی بیشتر از بخش‌های داخل لبولی بود. پاسخ ترشحات درون غددی به آلسین بلو مثبت بود (فتومیکروگراف ۳).



فتومیکروگراف ۳: الگوی واکنش هتروژن سلول‌های سرطانی در بیماری با کارسینومای گرید II اینتراداکتال نشان داده شده است.

رنگ آمیزی لکتین آلسین بلو ۲۰۰

واسطه عملکردی این گلیکوکونژوگه‌ها صورت می‌گیرد و از این طریق تغییرات مربوط به گلیکوکونژوگه‌ها می‌تواند نحوه اتصال سلول‌ها به ماتریکس را تغییر داده و توانایی سلول‌ها برای متاستاز را فراهم می‌آورد (۹). مطالعات نشان داده است که اهمیت لکتین هیستوشیمی تومورها در حقیقت انعکاسی از توانایی این روش برای نشان دادن سلول‌های با پتانسیل بالا برای متاستاز و تهاجم می‌باشد و به علاوه می‌تواند راه را برای تعیین پروتکل‌های درمانی فراهم کند (۱۲ و ۱۳). الگوی هتروژن پاسخ سلول‌های سرطانی به لکتین‌ها، طیف وسیعی از واکنش منفی تا بسیار شدید را از خود نشان می‌دهد، به نظر می‌رسد قابلیت تهاجم و متاستاز در سلول‌های سرطانی به میزان واکنش و هم چنین الگوی این واکنش‌ها ارتباط دارد، آن چنان که قابلیت متاستاز در سلول‌های سرطانی با گرید بالا با بیان آپیکال دی ساکارید گالاکتوز ان استیل گالاکتوز آمین همراه است (۱۱). به نظر می‌رسد تغییرات مورفولوژیک و نمای متفاوت سلول‌های سرطانی در کارسینوم اینتراداکتال پستان می‌تواند انعکاسی از تغییرات فراوان بیوشیمیایی سلول از جمله گلیکوزیلاسیون غیر معمول این ترکیبات باشد. از آنجا که این ترکیبات طیف وسیعی از مولکول‌های سطحی و ماتریکس خارج سلولی را در بر می‌گیرد، برای درک رفتارهای بیولوژیک سلول‌های نئوپلاستیک نیاز به مطالعه جدی این ترکیبات می‌باشد.

تشکر و قدردانی

این طرح با حمایت مالی شورای پژوهش دانشکده پزشکی زاهدان انجام شده است، بدینوسیله از همکاران محترم شورای پژوهش و کتابخانه مرکزی دانشگاه تشکر و قدر دانی می‌گردد.

کم بیماران بخصوص در گرید I، باید قدری با احتیاط بیشتری بیان گردد؛ که این موضوع از محدودیت‌های مهم این مطالعه است. مطالعات نشان داده‌اند که گلیکوکونژوگه‌ها و قندهای انتهایی مربوط به آنها در سیر تغییرات نئوپلاستیک تغییر زیادی پیدا می‌نمایند، آن چنان که میزان قند انتهایی آن استیل گالاکتوز آمین ردیابی شده با لکتین HPA در سلول‌های تومورال در گریدهای مختلف سرطان پستان متفاوت بوده و این تفاوت از نظر آماری نیز معنی‌دار است (۱۰). مطالعات بروکس و همکاران نشان داده است که تغییرات گلیکوکونژوگه‌ها در سلول‌های سرطانی با سیر تغییرات کلینیکوپاتولوژیک بیماری نیز ارتباط دارد (۲). مطالعه ژنگ (Zheng) و همکاران نشان داده است که سلول‌های نئوپلاستیک با گرید بالا تمایل بیشتری برای واکنش به لکتین UEA نسبت به سلول‌های نئوپلاستیک با گرید پایین از خود نشان می‌دهند (۴). نتایج مطالعه حاضر با مطالعه ژنگ و همکاران مطابقت دارد. مطالعه کارونا (Karuna) و همکاران نیز نشان داده است که الگوی متفاوتی از واکنش به لکتین‌ها در تومورهای خوش‌خیم و بدخیم پستانی وجود دارد، به علاوه در تومورهای خوش‌خیم معمولاً واکنش به لکتین محدود به سطوح لومینال سلولی است در حالی که واکنش در سلول‌های بدخیم طیف وسیعی از الگوهای سیتوپلاسمیک، منتشر و غشایی را نشان می‌دهد (۱۱). به نظر می‌رسد که در تومورهای پستان، گلیکوکونژوگه‌های حاوی قند ال فوکوز تغییر زیادی پیدا نمی‌کنند.

گلیکوزیلاسیون یکی از فرآیندهای مهم بیولوژیک در روند تغییرات پس از ترجمه پروتئین‌ها است که اهمیت فراوانی در کنترل رفتارهای سلولی دارد (۳). اتصال سلول‌ها به عناصر ماتریکس خارج سلولی با

References:

1. Bland EM. Breast cancer. In: Kasper DL, Braunwald E, Fauci AS, et al. Harrison principle of medicine. 16th ed. New York: McGraw Hill Co, 2005, 516-23.
2. Brooks SA, Leatham AJ. Prediction of lymph node involvement in breast cancer by detection of altered glycosylation in primary tumor. *Lancet* 1991; 338: 71-4.
3. Song SS, Chen YY, Herp A, et al. Lectin histochemical characterization of GalNAc and multi galbeta 4 GlcNAc reactive lectin from *Wistaria sinensis* seeds. *Eur J Biochem* 1999; 266: 778-88.
4. Zheng Z, Ji ZM. Studies on the location of eight lectins in breast carcinoma. *Zhonghua Bing Li Xue Za Zhi* 1990;19: 275-78. [Abstract].
5. Leatham A, Dokal I, Atkins N. Lectin binding to normal and malignant breast tissue. *Diagn Histopathol.* 1983; 6: 171-80.
6. Whitford P, Alam SM, George WD, et al. Flow cytometric analysis of tumor draining lymph nodes in breast cancer patients. *Eur J Cancer* 1992, 28: 350-56.
7. Chandrasekaran EV, Chawda R, Rhodes JM, et al. The binding characteristics and utilization of *Aleuria aurantia*, *Lens culinaris* and few other lectins in the elucidation of fucosyltransferase activities resembling cloned FT VI and apparently unique to colon cancer cells. *Carbohydr Res* 2003; 338: 887-901.
8. Pettersen I, Andersen JH, Bjornland K, et al. Heterogeneity in gamma-glutamyltransferase mRNA expression and glycan structures. Search for tumor-specific variants in human liver metastases and colon carcinoma cells. *Biochim Biophys Acta* 2003; 1648: 210-8.
9. lipman EM. Breast cancer. In: DL Kaspr, E Braunwald, SL hauser, et al. Harrison principle of medicine. 16th ed. New York: Mc GrawHill Co, 2005, 516-23.
10. Arab MR, Sepehri Z, Sargolzaei F, et al. Histochemical study of Nacetylgalactose amine containing glycoconjugate in intraductal carcinoma of the breast by the HPA lectin. *Yakhteh Med J* 2006; 4: 216-21.
11. Karuna V, Shanthi P, Madhavan M. Lectin binding patterns in benign and malignant lesions of the breast. *Indian J Pathol Microbiol* 1992;35:289-97.
12. Laack E, Nikbakht H, Peters A, et al. Lectin histochemistry of resected adenocarcinoma of the lung: helix pomatia agglutinin binding is an independent prognostic factor. *Am J Pathol* 2002;160:1001-8.
13. Schumacher U, Adam E, Brooks SA, et al. Lectin binding properties of human breast cancer cell lines and human milk with particular reference to hlix pomatia agglutinin. *J Histichem Cytochem* 1995, 43: 257-81.