



گزارش یک مورد کیست هیداتیک مغزی در بیمار مبتلا به سندرم بهجت

حسین سرمدیان^{۱*}، محسن دلوندی^۲، رضا قاسمی خواه^۳، پیام مهربان^۴، مجید اسدی^۵

^۱ گروه عفونی بیمارستان ولیعصر (عج)، دانشگاه علوم پزشکی اراک

^۲ گروه جراحی مغز و اعصاب بیمارستان ولیعصر (عج)، دانشگاه علوم پزشکی اراک

^۳ گروه انگل شناسی پزشکی، آزمایشگاه بیمارستان ولیعصر (عج)، دانشگاه علوم پزشکی اراک

^۴ گروه رادیولوژی، بیمارستان ولیعصر (عج)، دانشگاه علوم پزشکی اراک

^۵ مرکز تحقیقات پزشکی هسته‌ای خلیج فارس، پژوهشکده زیست پزشکی خلیج فارس، دانشگاه علوم پزشکی بوشهر

چکیده

کیست هیداتیک یک عفونت زئونوز است که به علت مرحله لاروی کرم اکینوкокوس گرانولوزوس می‌باشد. اگرچه هر ارگانی ممکن است درگیر شود، درگیری استخوان، قلب و مغز ناشایعند. درگیری مغز در بیماری هیداتیدوز نادر و با شیوع ۲ درصد است. در این گزارش، بیمار آقای ۲۷ ساله‌ای است که سابقه ده ساله بیماری بهجت داشته و با کیست هیداتیک مغزی که توسط یافته‌های ام‌آرآی و هیستوپاتولوژی، تشخیص داده شده معرفی شده است. جراحی برداشت کیست هیداتیک با موفقیت انجام شد، سپس آلبندازول (۴۰۰ میلی‌گرم دویار در روز) برای ۴ هفته پس از جراحی تجویز و معرفی شد.

واژگان کلیدی: کیست هیداتیک مغزی، آلبندازول، ام‌آرآی، بهجت

دریافت مقاله: ۸۹/۳/۲۴ - پذیرش مقاله: ۸۹/۷/۶

* دانشگاه علوم پزشکی اراک، گروه بیماری‌های عفونی، بیمارستان ولیعصر (عج)

مقدمه

بیماری هیداتیدوزیس^۱ یک بیماری مشترک بین انسان و دام می‌باشد که توسط مراحل لاروی سستوهای^۲ جنس اکینوкокوس^۳ ایجاد می‌شود. کرم بالغ اکینوкокوس در روده حیوانات گوشت‌خوار مانند سگ، گرگ و شغال (میزبان نهایی) زندگی می‌کند و تخم‌های دفع شده از کرم از طریق مدفوع این حیوانات در محیط پراکنده می‌شود. خوردن تخم‌های اکینوкокوس گرانولوزوس^۴ توسط حیوانات علفخوار و گاه انسان باعث ضایعات کیستیک در اندام‌هایی مثل کبد، ریه، مغز، طحال، کلیه‌ها، استخوان و غیره می‌شود (۵-۱).

بیماری بهجت نیز یک بیماری مزمن است که سیستم‌های مختل بدن را درگیر و از نظر بالینی با آفت‌های دهان و ژنیتال، ضایعات پوستی و تظاهرات چشمی، عصبی و گوارشی بروز می‌کند.

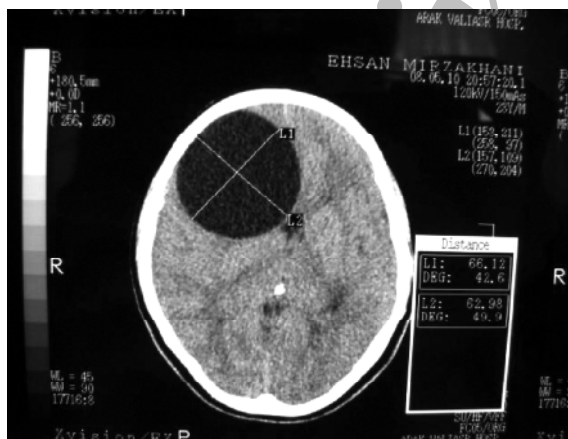
کیست هیداتیک^۵ در اکثر نقاط جهان به‌ویژه در کشورهایهایی که در آنها دامپروری رایج است شایع می‌باشد و سالانه خسارات بهداشتی و اقتصادی قابل ملاحظه‌ای به‌بار می‌آورد (۶).

کیست هیداتیک اولیه مغز بیشتر منفرد است و برداشتن آن در عمل جراحی مغز اغلب امکان‌پذیر می‌باشد، ولی گاهی ممکن است به‌دلیل پارگی و نشت از کیست موجب ایجاد کیست‌های متعدد مغزی شود. همچنین برداشتن کیست هیداتیک عفونی شده بدون پارگی، مشکل است که در این موارد درمان با آلبندازول باید تجویز شود.

در این مطالعه آقای ۲۷ ساله‌ای که سابقه ده ساله سندرم بهجت داشته و به‌دلیل عدم مصرف دارو دچار کوری شده است و همچنین دچار کیست هیداتیک منفرد مغزی گردیده، معرفی شده است.

معرفی بیمار

بیمار آقای ۲۷ ساله‌ایست که با سابقه آفت‌های دهانی مکرر و تشخیص قطعی سندرم بهجت از حدود ده سال پیش که کوری هر دو چشم شده است، بیمار به‌صورت ناقص درمان‌هایی را دریافت می‌کرده و اخیراً، درمانی را برای سندرم بهجت دریافت نکرده است. سابقه اخیر ترومبوز ورید اندام تحتانی (Deep vein thrombosis) در اندام تحتانی راست از زانو به پایین را داشته است. از حدود دو هفته قبل از بستری دچار سردرد و استفراغ شده بود و در معاینه مغز و اعصاب اسپاسم همی‌فاشیال سمت راست داشت در سی‌تی اسکن مغزی انجام شده، کیست هیداتیک ۶۲ میلی‌متری در لوب فرونتال راست گزارش شد (تصویر ۱)، MRI مغزی نیز مؤید کیست هیداتیک بود (تصاویر ۲-الف و ۲-ب). در بررسی‌های بالینی، آزمایشگاهی و تصویربرداری انجام شده اثری از کیست ریه و کبد مشاهده نگردید.



عکس ۱) سی‌تی اسکن: تصویر ضایعه کیستیک داخل پارانشیم مغزی با جدار صاف و منظم، بدون جزء جامد و بدون دیواره‌های داخلی در لوب فرونتال راست دیده می‌شود.

¹ Hydatidosis

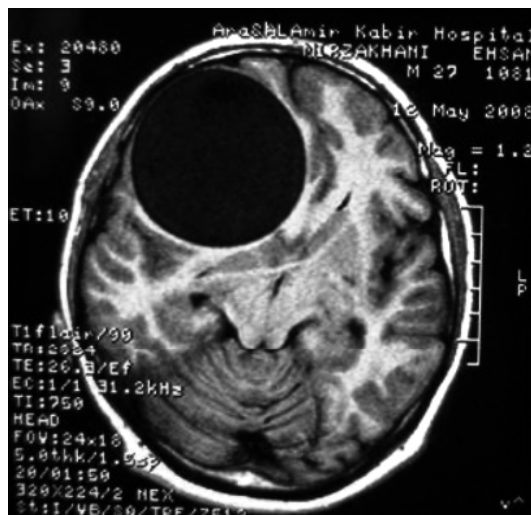
² Cestoda

³ Echinococcus

⁴ Echinococcus Granulosus

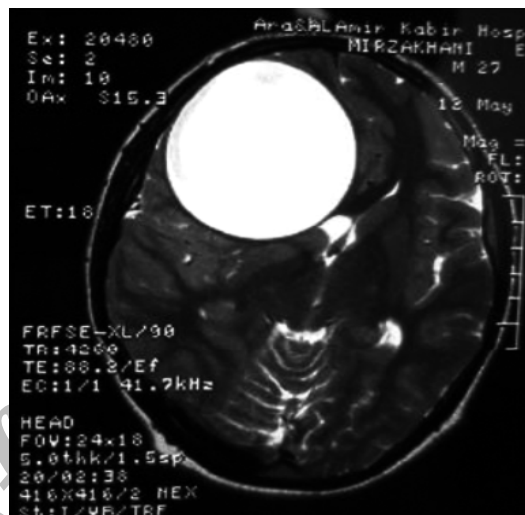⁵ Hydatid Cyst

(۴۰۰ میلی‌گرم دوبار در روز) قرار گرفت و با حال عمومی خوب و بدون تب، سردرد، استفراغ و علائم و نشانه‌های نورولوژی ترخیص شد. پس از ترخیص، درمان به‌صورت سرپایی برای ۴ هفته کامل ادامه یافت.



عکس ۲-ب) MRI با پروتکل T2

بیمار پس از مشاوره با متخصصین عفونی و روماتولوژی بلافاصله تحت عمل جراحی قرار گرفت و کیست به‌طور کامل خارج گردید و جهت آزمایش پاتولوژی ارسال گردید (شکل ۳). بیمار به مدت پانزده روز در بخش جراحی اعصاب بستری بود که تحت درمان با آلبندازول



عکس ۲-الف) MRI با پروتکل T2

کوچک شدن و چروکیده شدن کیست به‌عنوان نشانه پاسخ مثبت به درمان تلقی می‌گردد (۳).

اهمیت پاتوفیزیولوژی کیست هیداتیک مغزی در بدن هنگامی که با بیماری دیگری مانند بهجت همراه باشد می‌تواند از اهمیت بالایی برخوردار باشد.

شیوع درگیری سیستم عصبی در بیماری بهجت بین ۳/۵ درصد تا ۳۰ درصد و شایع‌ترین محل درگیری ساقه مغز و گانگلیون‌های قاعده مغز است. درگیری سیستم اعصاب در این بیماری می‌تواند باعث معلولیت شدید شود. از علائم دیگر این بیماری می‌توان به درگیری سیستم پیرامید، با یا بدون مننگو آنسفالیت، افزایش فشار درون جمجمه‌ای، ترومبوز سینوس دورال و ادم پایی اشاره کرد (۸-۱۰).

تشخیص سریع بیماری در فرد مورد نظر، بدلیل درگیری اعصاب مرکزی (بیماری بهجت) و همچنین

تصاویر ۲-الف و ۲-ب ضایعه کیستیک بزرگ با سایز تقریبی ۶/۶×۶/۲ در لوب فرونتال راست با سیگنال مشابه مایع دیده می‌شود. اثر فشاری به‌صورت شیفت بطن طرفی راست دیده می‌شود. دیلاتاسیون بطن طرفی راست به‌دلیل اثر فشاری کیست در محل اتصال بطن راست به بطن سوم است. به تصویر کیست‌های دختر کوچک منفرد در قدام و سمت راست ضایعه کیستیک توجه شود.

بحث

درگیری مغز در بیماری هیداتیدوزیس نادر و با شیوع ۲ درصد است (۷). هرچند تاریخچه بیمار، معاینه بالینی، تست‌های آزمایشگاهی، سی تی اسکن، ام آر آی و سونوگرافی می‌توانند در تشخیص بیماری کیست هیداتیک بسیار مفید می‌باشند. بهترین روش پیگیری درمان، تصویربرداری می‌باشد که از بین رفتن،

اپیدرموئید مطرح است که کیست آراکنوئید معمولاً کناره داخلی نامنظم دارد و کیست اپیدرموئید نیز بر مبنای نمای لوبوله و شکل‌گیری ضایعه بر مبنای آناتومی ارگان‌های مجاور تشخیص داده می‌شود.

در صورت نیاز از نمای FLAIZR در ام‌آر‌آی نیز جهت افتراق می‌توان استفاده کرد. کیست هیداتیک مغزی اغلب در بخش Supratentorial جایگزین می‌شود. لوب پاریتال شایع‌ترین محل درگیر است که همه چهار موارد گزارش شده توسط Dharker و همکاران و سه مورد از پنج بیمار گزارش شده کیست هیداتیک داخل مغزی توسط Bala subramaniam و همکاران درگیری لوب پاریتال داشتند (۱۳ و ۱۴). در بیمار بحث شده در این مطالعه ضایعه کیستیک بدون enhancement، بدون جزء جامد و با جدار صاف و منظم در لوب فرنیتال راست مغزی دیده شده است.

ابتلا به کیست هیداتیک مغزی اهمیت زیادی دارد چون شانس مرگ و میر و عوارض زودرس بیماری کاهش پیدا می‌کند (۹-۱۱).

کیست‌های هیداتیک داخل مغزی معمولاً به صورت ضایعات کیستیک با حدود مشخص بدون ادم و بدون enhancement در تصاویر رادیولوژی دیده می‌شوند. هرچند گاهی به‌ویژه وقتی بزرگ باشند می‌توانند اثر فشاری و هیدروسفالی ایجاد کنند. گاهی ضایعات می‌توانند مولتی کیستیک بوده و ادم اطراف آنها دیده شود. این کیست‌ها معمولاً در حوزه شریان مغزی میانی دیده می‌شوند و کودکان بیش از بالغین مبتلا می‌شوند (۷ و ۱۲). ادم و enhancement در صورت وجود در کیست هیداتیک می‌تواند مربوط به وجود التهاب باشد. دانسیته کیست هیداتیک مغزی در سی تی اسکن و شدت سیگنال آن در ام‌آر‌آی معمولاً مشابه مایع مغزی نخاعی است. در تشخیص افتراقی این کیست، کیست آراکنوئید و کیست

References:

- Gulalp B, Koseoglu Z, Toprak N, et al. Ruptured hydatid cyst following minimal trauma and few signs on presentation. *Neth J Med* 2007; 65: 117-8.
- Bouree P. Hydatidosis: Dynamics of transmission. *World J Surg*, 2001; 25: 4-9.
- Weaver KD, Bullitt EB. Parasitic infections of the central nervous system, In: Batjer HH, Loftus CM, editors. *Textbook of Neurological Surgery. Principles and Practice*. 3rd ed. Philadelphia: Lippincott Williams & Wilkins, 2003, 3165-73.
- Dalimi-Asl A, Ghasemikhah R, Hashemi-Malayeri B. The lethal effect of low voltage of direct electrical current of the hydatid cyst protoscoleces. *Exp parasitol* 2005; 109: 237-40.
- Greenberg SM. *Handbook of Neurosurgery*. 1st ed. New York: Thieme Medical Publisher; 2001: 238-9.
- Dalimi A, Motamedi G, Hossini M, et al. Echinococcosis/hydatidosis in western Iran. *Vet Parasitol* 2002; 105: 161-71.
- Erşahin Y, Mutluer S, Güzelbağ E. Intracranial hydatid cysts in children. *Neurosurg* 1993; 33: 219-24.
- Kone-Paut I, Chabre B, Riss JM. Neurologic onset of Behcet's Disease. A diagnostic enigma in childhood. *J Child Neurol* 1997; 12: 237-41.
- Hashimoto T, Takeuchi A. Treatment of Behcet's disease. *Curr Opin Rheumatol* 1992; 4: 30-4.
- Allen NB. Miscellaneous vasculitis syndromes including Behcet's disease and central nervous system vasculitis. *Curr Opin Rheumatol* 1993; 5: 51-6.
- Wechsler B, Vidailhe M, Piette JC. Cerebral venous thrombosis in Behcet's disease: clinical study and long term follow up of 25 cases. *Neurology* 1992; 42: 614-18.
- Avalji M, Kumar S, Shah AK, et al. CT and MRI features of the typical and atypical intracranial hydatid cysts: report of five cases. *IND J Radiol Image* 2006; 16: 727-32.
- Jiménez-Mejías ME. Cerebral hydatidosis. Analysis of a series of 23 cases. *Med Clin (barc)* 1991; 97: 125-32.
- Rivedi A, Shukla S, Singh K. Giant intracranial hydatid cyst. *J Pediatr Neurosci* 2007; 2: 72-4.