



## ارزیابی رادیولوژیک اثر مصرف خوراکی پودر مرجان خلیج فارس در

### مراحل التیام بافت استخوانی خرگوش

مهدی مرجانی<sup>۱\*</sup>، هومن فقیهی<sup>۲</sup>

<sup>۱</sup> گروه علوم درمانگاهی، دانشگاه آزاد اسلامی، واحد کرج

<sup>۲</sup> گروه حرفه‌ای دامپزشکی، دانشگاه آزاد اسلامی، واحد کرج

### چکیده

زمینه: با توجه به تحقیقات انجام شده روی جانوران و فرآورده‌های دریایی مخصوصاً مرجان در دهه اخیر از نظر مزایای آن تصمیم گرفته شد تا از مرجان بومی خلیج فارس به‌عنوان پودر خوراکی به‌هدف التیام عارضه استخوان تیبیا در خرگوش استفاده شود. مواد و روش‌ها: از تعداد ۱۸ سرخرگوش سفید نیوزلندی با وزن تقریبی ۳-۲/۵ کیلوگرم استفاده شد و خرگوش‌ها به‌طور تصادفی به ۳ گروه ۶- تایی شامل کنترل، با مصرف کلسیم خوراکی و گروه با مصرف پودر مرجان تقسیم شدند. به‌منظور ایجاد نقیصه بخش یک سوم ابتدایی استخوان درشت‌نی شکاف داده شده، عضلات به‌طریق کندکاری کنار زده شد و موضع عمل نمایان گردید. توسط مته اورتوپدی در بخش مربوط سوراخی به‌عمق تقریبی ۰/۸-۰/۶ میلی‌متر و قطر ۴ میلی‌متر ایجاد و بعد از تخلیه و شستشوی آن موضع عمل بخیه شد. این عمل در هر ۳ گروه به‌طور یکسان انجام گردید. خرگوش‌های گروه کلسیم با دریافت روزانه ۱۱۵۰ میلی‌گرم پودر کلسیم و خرگوش‌های گروه مرجان با دریافت ۱۲۲۰ میلی‌گرم پودر مرجان و خرگوش‌های گروه کنترل در شرایط استاندارد قفس نگهداری شدند. در مدت دو ماه دوره درمان نمونه‌ها طی روزهای صفر، ۱۰، ۲۰، ۳۰، ۴۰، ۵۰، ۶۳ مورد بررسی رادیوگرافی در حالت گماری‌های جانبی و قدامی- خلفی قرار گرفتند. در بررسی‌های رادیولوژیک صورت گرفته پارامترهایی مثل پرشدن نقیصه، دانسیته نقیصه، حضور کالوس خارجی و کالوس ایترکورتیکال ارزیابی شد. یافته‌ها: در بررسی پارامترهای رادیولوژیک مثل پرشدن نقیصه، دانسیته نقیصه، وجود کالوس خارجی و کالوس ایترکورتیکال روند جذب بهتر مرجان خلیج فارس در گروه آزمایش نسبت به‌گروه کنترل مشاهده شد ( $P < 0/05$ ).

نتیجه‌گیری: در یک نتیجه‌گیری کلی می‌توان گفت طبق بررسی رادیوگرافی انجام شده مصرف پودر خوراکی مرجان خلیج فارس سبب افزایش تشکیل بافت استخوانی در ناحیه می‌شود. با توجه به‌بررسی انجام شده مصرف این پودر در انسان نیاز به تحقیقات بالینی بیشتر دارد.

واژگان کلیدی: مرجان خلیج فارس، ترمیم استخوان، کالوس ایترکورتیکال، رادیوگرافی

دریافت مقاله: ۹۰/۱/۱۶- پذیرش مقاله: ۹۰/۳/۱۲

\* تهران، خیابان شریعتی، تقاطع ملک ترکمنستان، پلاک ۳، صندوق پستی ۱۵۶۵۵/۴۶۱

## مقدمه

مرجان‌ها از نظر نوع، گونه و منافذ با یکدیگر تفاوت دارند و این تفاوت‌های گونه‌ای در آنها سبب می‌شود که عملکردها و خصوصیات متفاوتی را در زمان کاربرد و بررسی نشان دهند (۱ و ۲). از نظر مقایسه بین مرجان و استخوان تفاوت‌هایی وجود دارد که علت آن تفاوت در میزان عناصر و ساختار آن می‌باشد. (۱ و ۲)

در تمامی مطالعات قبلی از مرجان، بخشی از جزیره اوکیناوا در ژاپن استفاده شده است و یک گونه خاص از مرجان‌های فوق در شرایط آزمایشگاهی و با شرایط زیستی ویژه به منظور استفاده به عنوان یک ماده زیست سازگار بسیار ایده‌آل پرورش داده شد. با این پیش فرض مشخص گردید که می‌توان از مرجان خلیج فارس در تحقیقات استفاده نمود و اثرات آن را در ترمیم بافت استخوانی به صورت خوراکی بررسی کرد (۲). مهمترین گونه‌های شناسایی شده مرجان در خلیج فارس *Favidae* و *Poritidae*, *Acroporidae* می‌باشند و در تحقیق حاضر هم از گونه *Poritidae* به صورت پودر خوراکی بهره گرفته شد. در تجزیه آزمایشگاهی صورت گرفته از مرجان خلیج فارس در ساختمان آن ۹۴/۷۳ درصد کربنات کلسیم یافت شد. در بررسی‌های صورت گرفته مشخص شد از سال ۱۹۸۰ میلادی مرجان به عنوان ماده بیولوژیک مورد پذیرش جوامع علمی قرار گرفته است (۳-۵).

با توجه به عدم بررسی و مطالعه علمی در خصوص اثرات خوراکی این گونه از مرجان خلیج فارس بررسی‌های اولیه بر روی آن با دیدگاه اثر بر روند ترمیم بافت استخوانی و ارزیابی به صورت رادیولوژیک انجام شد تا زیربنای مطالعات آینده باشد (۶-۸).

## مواد و روش کار

تعداد ۱۸ سر خرگوش سفید نیوزلندی با وزن تقریبی ۲/۵-۳ کیلوگرم به طور تصادفی به ۳ گروه ۶ تایی گروه کنترل، گروهی با مصرف کلسیم خوراکی و گروه سوم با مصرف پودر مرجان به صورت خوراکی تقسیم شدند. هر خرگوش توسط مارکرهای شماره‌دار در گوش کدگذاری شد تا با توجه به شماره آنها بررسی و تفکیک شوند. حیوانات از مؤسسه تحقیقات پاستور ایران تهیه شدند و در حیوان‌خانه دانشکده دامپزشکی با شرایط استاندارد دما، نور، غذا و تهویه نگهداری و تمامی مقررات مندرج در بیانیه هلسینکی در رابطه با کار روی حیوانات آزمایشگاهی در مورد آنها رعایت گردید.

## رادیوگرافی قبل از جراحی

پرتونگاری از حیوانات مورد مطالعه قبل از جراحی به منظور بررسی موضع عمل و استخوان درشت‌نی و همچنین بررسی ناهنجاریهای مادرزادی احتمالی و تعیین سلامت سیستم اسلکت خصوصاً در موضع عمل انجام گردید.

## آماده‌سازی قبل از عمل

آماده‌سازی قبل از عمل با کاربرد آسپرومازین به میزان ۱-۰/۵ میلی‌گرم به‌ازای هر کیلوگرم وزن و به صورت تزریق داخل عضلانی انجام شد. جهت مقیدسازی خرگوش‌ها روی میز جراحی به شکل خوابیده به پهلو قرار گرفتند و ناحیه بالای مفصل زانو تا میچ پا موتراشی و ضدعفونی شد. بیهوشی عمومی با ترکیب دارویی کتامین با دوز ۲۰-۵۰ میلی‌گرم بر کیلوگرم و آسپرومازین ۱-۰/۵ میلی‌گرم بر کیلوگرم و سولفات آتروپین با دوز ۰/۵-۰/۱ میلی‌گرم بر کیلوگرم قبل از

شروع عمل به شکل داخل عضلانی انجام شد.

### مراحل انجام عمل جراحی ایجاد نقیصه سوراخی شکل در استخوان درشتنی

در هر ۳ گروه مورد بررسی بخش یک سوم بالایی استخوان درشتنی برای جراحی به کار رفت و با ایجاد شکاف به طول ۳ سانتی متر از پایین مفصل زانو تا قسمت میانی استخوان درشتنی در قسمت جانبی بدون برش عضله با روش کندکاری با کنارزدن پوست استخوان درشتنی در معرض دید قرار گرفت. با مته اورتوپدی به قطر ۴ میلی متر سوراخی و عمق ۰/۶ - ۰/۸ میلی متر در بخش یک سوم بالایی استخوان درشتنی ایجاد شد (تصویر ۱) و با خارج کردن قطعات استخوان و شستشوی نقیصه ایجاد شده، پوست با الگوی بخیه ساده تک با نخ نایلون ۳ صفر بخیه شد.



تصویر ۱) ایجاد نقیصه در موضع عمل

پس از عمل، خرگوش‌های گروه کنترل و گروه‌های آزمایش مرجان و کلسیم هر کدام به شکلی جداگانه به قفس‌های انفرادی تعبیه شده انتقال یافته و همه روزه ۲ نوبت توسط جیره‌ای پلتی شکل (تولید شرکت جوانه خراسان) و بدون مکمل‌های اضافی تغذیه و آب به‌طور دائم در اختیارشان قرار می‌گرفت. در این تحقیق پس از انجام محاسبات لازم، از قرص‌های

بی‌کربنات کلسیم به میزان ۱۱۵۰ میلی گرم مرجان خلیج فارس (Persian Gulf) گونه Poritidae به میزان ۱۲۲۰ میلی گرم روزانه یک وعده استفاده شد. از خرگوش‌های مورد مطالعه در سه گروه مرجان، کلسیم و کنترل در روزهای صفر، ۱۰، ۲۰، ۳۰، ۴۰، ۵۰ و ۶۳ برای تأیید زمان جذب و کیفیت و سرعت تشکیل استخوان در حالت گماری‌های جانبی و قدامی - خلفی عکس رادیولوژی اخذ گردید.

ارزیابی پارامترهای التیامی استخوان در گروه‌های مرجان، کلسیم و کنترل در تصاویر رادیوگرافی با توجه به پارامترهای التیامی استخوان شامل موارد زیر بود:

- میزان پر شدن نقیصه
- افزایش دانسیته نقیصه
- حضور یا عدم حضور کالوس خارجی
- میزان کالوس اینترکورتیکال
- ارزیابی کلی

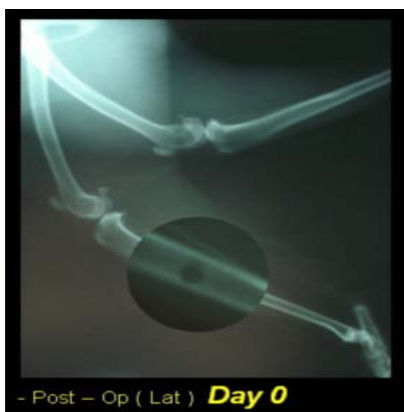نحوه ارزیابی پارامترهای التیامی استخوان در تصاویر رادیوگرافی در ۵ مرحله به شرح زیر بیان گردید:

- ++++ عالی
- +++ خیلی خوب
- ++ خوب
- + متوسط
- بی‌تأثیر

این ارزیابی در مورد کالوس خارجی به صورت زیر بود:

- ✓ داشتن کالوس خارجی
- × نداشتن کالوس خارجی

در خصوص روش‌های تجزیه و تحلیل و آزمون‌های آماری جداول میانگین و انحراف معیار بر اساس آزمون آنالیز واریانس یک‌طرفه و تست شفه تنظیم گردید.



تصویر ۳) روز صفر- سوراخ ایجاد شده در قسمت یک سوم بالای استخوان درشتنی- موقعیت خوابیده به یک طرف

در ارزیابی پارامترهای التیامی استخوان در روز ۲۰ نتایج زیر حاصل شد:

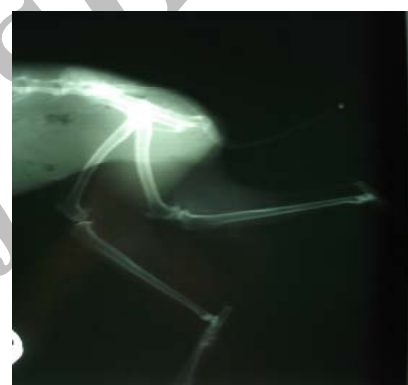
در ارزیابی تمامی پارامترهای استخوان که شامل پرشدن نقیصه، دانسیته نقیصه، کالوس اینترکورتیکال و ارزیابی کلی می‌شد نتیجه خیلی خوب (+++) برای مرجان، خوب (++) برای کلسیم و متوسط (+) برای گروه کنترل به دست آمد.

در هیچ کدام از ۳ گروه کالوس خارجی دیده نشد (تصاویر ۴ و ۵).

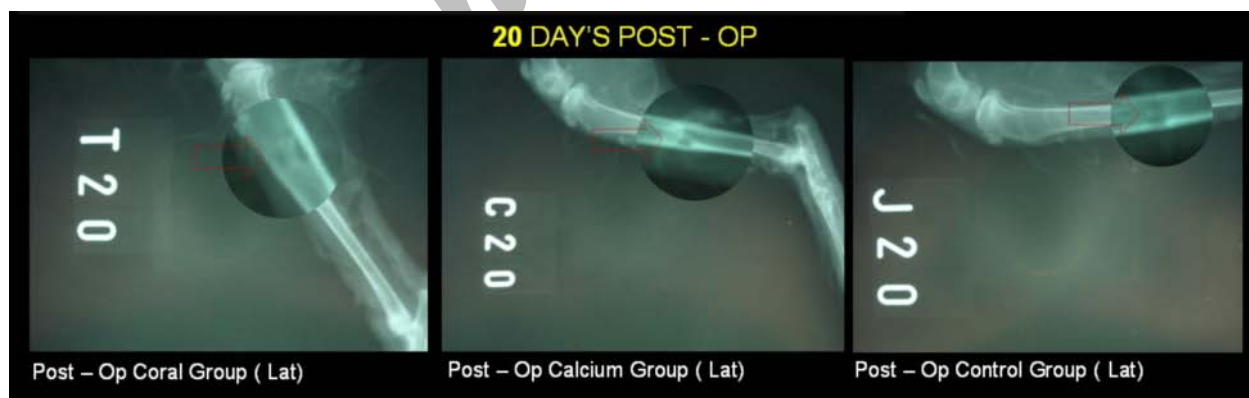آنتی‌بیوتیک تراپی با آنتی‌بیوتیک‌های وسیع‌الطیف مانند سفازولین ۱۵-۵ میلی‌گرم به ازای هر کیلوگرم وزن بدن در هر ۱۲ ساعت در طول روز و این تزریق به مدت ۵ روز ادامه یافت. علاوه بر آن به مدت ۵ روز جنتاماسین به میزان ۲ میلی‌گرم بر اساس وزن بدن تزریق شد.

### یافته‌ها

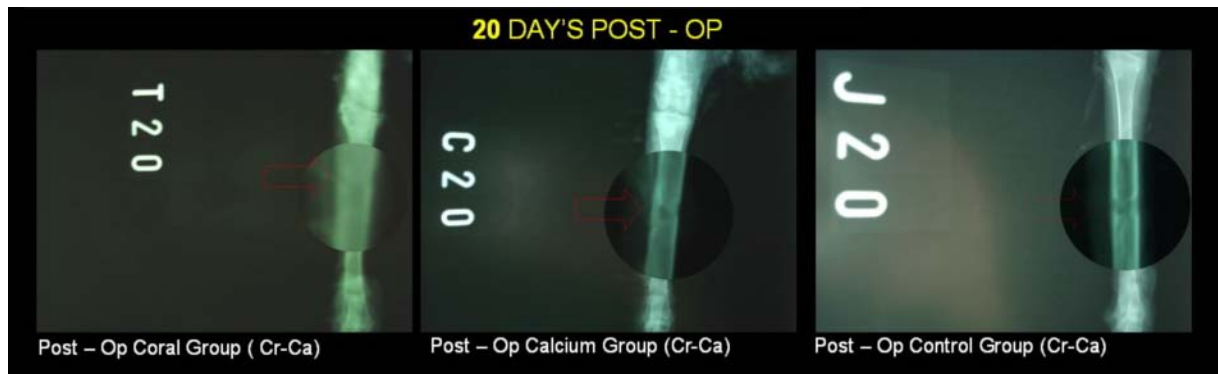با توجه به مقایسه رادیوگراف‌های تغییرات قبل و بعد از جراحی (تصاویر ۲ و ۳) از حیوانات مورد مطالعه مشاهدات و نتایج قبل و بعد از جراحی به صورت زیر می‌باشد:



تصویر ۲) رادیوگرافی از اسکلت اندام خلفی خرگوش



تصویر ۴) روز ۲۰ بعد از عمل - موقعیت خوابیده به یک طرف - گروه کنترل (سمت راست)، گروه کلسیم (وسط)، گروه مرجان (سمت چپ)



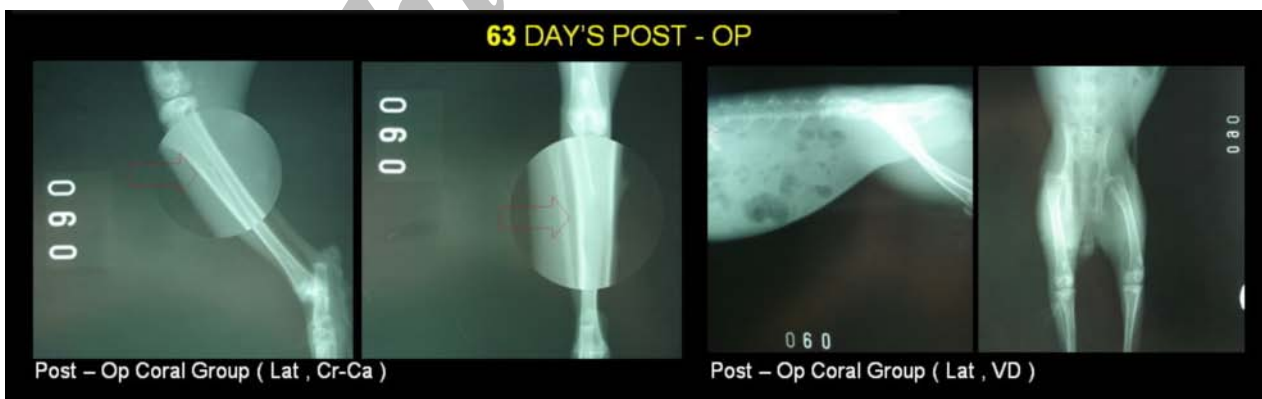تصویر (۵) روز ۲۰ بعد از عمل - موقعیت جلویی پستی - گروه کنترل (سمت راست)، گروه کلسیم (وسط)، گروه مرجان (سمت چپ)

ارزیابی پارامترهای التیامی استخوان به صورت خیلی خوب (+ + +) و بدون کالوس خارجی بود (تصاویر ۷،۶ و ۸)

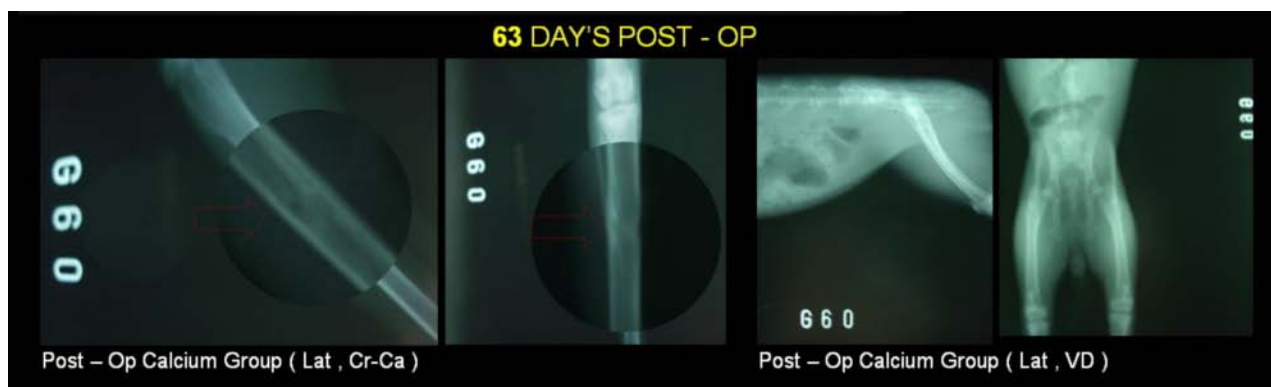برای مشاهده وجود یا عدم وجود سنگ در محوطه بطنی از خرگوش‌های گروه مرجان و کلسیم در روز آخر ۲ عکس رادیولوژی جانبی و شکمی - پشتی گرفته شد. خوشبختانه هیچ گونه آثاری از سنگ دیده نشد. (تصویر شماره ۹)

در ارزیابی پارامترهای التیامی استخوان در روز ۶۳ نتایج زیر حاصل شد:

در گروه مرجان روند جذب مرجان در روز ۶۳ کامل شد و نقیصه ایجاد شده به طور کامل از بین رفت و نتیجه عالی (+ + +) و بدون کالوس خارجی برای این گروه به دست آمد. در گروه کلسیم نتیجه خیلی خوب (+ + +) در مورد پارامترهای التیامی همراه با کالوس خارجی به دست آمد که در مقایسه با گروه مرجان نتیجه ضعیف‌تری است. در گروه کنترل نتایج



تصویر (۶) روز ۶۳ بعد از عمل - موقعیت خوابیده به پشت و خوابیده به یک طرف - گروه مرجان (سمت راست).  
موقعیت خوابیده به یک طرف و جلویی پستی - گروه مرجان (سمت چپ)



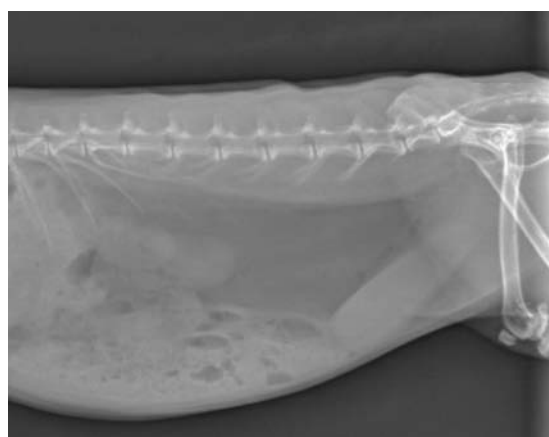تصویر ۷) روز ۶۳ بعد از عمل - موقعیت خوابیده به پشت و خوابیده به یک طرف گروه کلسیم (سمت راست). موقعیت خوابیده به یک طرف و جلویی پشتی - گروه کلسیم (سمت چپ)



تصویر ۸) روز ۶۳ بعد از عمل - موقعیت جلویی پشتی - گروه کنترل (سمت راست). موقعیت خوابیده به یک طرف - گروه کنترل (سمت چپ)

در ارزیابی رادیولوژی پارامترهای التیامی استخوان که شامل پرشدن نقیصه، دانسیته نقیصه، کالوس خارجی، کالوس اینترکورتیکال و ارزیابی کلی می باشد جداول میانگین و انحراف معیار بر اساس آزمون آنالیز واریانس یک طرفه و تست شفه تنظیم گردید و نتایج آماری زیر حاصل شد:

با توجه به جدول ۲ اختلاف معنی داری بین دو گروه مرجان و کنترل دیده می شود ( $P < 0.05$ ) ولی در بین دو گروه مرجان و کلسیم اختلاف معناداری وجود ندارد ( $P > 0.05$ ).



تصویر ۹) موقعیت خوابیده به یک طرف و عدم وجود سنگ در محوطه بطنی از خرگوش های گروه مرجان و کلسیم

فاقد کالوس خارجی بودند. در گروه کنترل از خرگوش، ۵ خرگوش فاقد کالوس خارجی و تنها ۱ خرگوش دارای کالوس خارجی بود.

جدول (۴) توزیع فراوانی مطلق و نسبی در پارامتر کالوس اینترکوریکال

گروه نمره رادیولوژی	مرجان	کلسیم	کنترل	جمع
۰	۰	۰	۱	۱
	%۰	%۰	%۱۶/۷	%۵/۶
۱	۰	۰	۲	۲
	%۰	%۰	%۳۳/۳	%۱۱/۱
۲	۱	۳	۰	۴
	%۱۶/۷	%۵۰	%۰	%۲۲/۲
۳	۳	۳	۳	۹
	%۵۰	%۵۰	%۵۰	%۵۰
۴	۲	۰	۰	۲
	%۳۳/۳	%۰	%۰	%۱۱/۱
جمع	۶	۶	۶	۱۸
	%۱۰۰	%۱۰۰	%۱۰۰	%۱۰۰

با توجه به جدول ۲ اختلاف معنی داری بین سه گروه آزمایش دیده نمی شود ( $P > 0/05$ ).

### بحث

برای ترمیم نواقص استخوانی و افزایش سرعت ترمیم در شکستگی‌ها در چند سال اخیر تحقیقات و بررسی‌های زیادی انجام شده است (۹ و ۱۰). وجود منابع زیاد مرجان در نقاط مختلف دنیا و دارا بودن ذخایر کلسیمی و عناصر نادر در آن سبب شده است تا مرجان به عنوان یکی از جایگزین‌های بافت استخوان مطرح شود در روند ترمیم بافت استخوانی به صورت فیزیکی یا خوراکی مورد استفاده گسترده قرار گیرد (۱۱ و ۱۲).

سوزوکی (Suzuki) بر روی رت‌ها برای کشف توانایی Ryukyuan coral به عنوان یک ماده

جدول (۱) توزیع فراوانی مطلق و نسبی در پرشدن نقیصه و ارزیابی کلی و دانسیته نقیصه

گروه نمره رادیولوژی	مرجان	کلسیم	کنترل	جمع
۱	۰	۰	۲	۲
	%۰	%۰	%۳۳/۳	%۱۱/۱
۲	۲	۴	۳	۹
	%۳۳/۳	%۶۶/۷	%۵۰	%۵۰
۳	۲	۲	۱	۵
	%۳۳/۳	%۳۳/۳	%۱۶/۷	%۲۷/۸
۴	۲	۰	۰	۲
	%۳۳/۳	%۰	%۰	%۱۱/۱
جمع	۶	۶	۶	۱۸
	%۱۰۰	%۱۰۰	%۱۰۰	%۱۰۰

جدول (۲) میانگین و انحراف معیار در پرشدن نقیصه و ارزیابی کلی و دانسیته نقیصه و کالوس اینترکوریکال

گروه	تعداد	میانگین پرشدن نقیصه	انحراف معیار پرشدن نقیصه	میانگین کالوس اینترکوریکال	انحراف معیار کالوس اینترکوریکال
مرجان	۶	۳	۰/۸۹۴	۳/۱۷	۰/۷۵۳
کلسیم	۶	۲/۳۳	۰/۵۱۶	۲/۵۰	۰/۵۴۸
کنترل	۶	۱/۸۳	۰/۷۵۳	۱/۸۳	۱/۳۲۹
جمع	۱۸	۲/۳۹	۰/۸۵۰	۲/۵۰	۱/۰۴۳

جدول (۳) توزیع فراوانی مطلق و نسبی در وجود و عدم وجود کالوس خارجی

گروه نمره رادیولوژی	مرجان	کلسیم	کنترل	جمع
ندارد	۶	۳	۵	۱۴
	%۱۰۰	%۵۰	%۸۳/۳	%۷۷/۸
دارد	۰	۳	۱	۴
	%۰	%۵۰	%۱۶/۷	%۲۲/۲
جمع	۶	۶	۶	۱۸
	%۱۰۰	%۱۰۰	%۱۰۰	%۱۰۰

در گروه مرجان از ۶ خرگوش، هیچ کدام دارای کالوس خارجی نبودند. در گروه کلسیم از ۶ خرگوش، ۳ خرگوش دارای کالوس خارجی و ۳ خرگوش دیگر

کلسیم و سیترات کلسیم در جذب وابسته به دز کلسیم روش‌های مختلف را مورد بررسی قرار دادند (۱۶ و ۱۷).

در واقع مرجان‌ها بهترین فرم مواد معدنی هستند که حالت آلكالینی بدن را حفظ می‌کنند و همچنین در نگهداری و استحکام استخوان‌ها نقش به‌سزایی دارند. این مواد معدنی توسط ارگانسیم‌های موجود در دریا به نام Polyps به ترکیبات کریستالین تبدیل می‌شوند.

وقتی که Polypها می‌میرند عناصر طبیعی شامل کلسیم، منیزیم، زینک، سلنیوم و مقادیر زیاد دیگری از مواد معدنی را برجای می‌گذارند (۱ و ۲). این ساختار ارگانیزه شده ترکیبات معدنی به آنها یک فعالیت بیولوژیکی منحصر به فرد می‌دهد. آنها تنها مواد معدنی هستند که هم در چربی و هم در آب به صورت محلول جذب می‌شوند. مواد معدنی در مرجان‌ها به صورت یونیزه وجود دارد و این به آن معنا است که سریعاً جذب می‌شوند و حالت آلكالینی برقرار می‌کنند. مرجان‌ها جذب نزدیک به ۷۰ درصد را دارا هستند که تقریباً ۲ برابر کلسیم می‌باشد (۱ و ۲).

در تحقیقات انجام شده روی مدل حیوانی سگ (۶ و ۸) و گوسفند (۱۱) تحقیقات گسترده‌ای در مورد مرجان با روند بررسی از طریق رادیولوژی انجام شد و به صورت ماکروسکوپیکی توانایی مرجان در ترمیم عوارض و نقص‌های بزرگ استخوانی مورد ارزیابی قرار گرفت که در تشخیص رادیولوژی علائمی از پس‌زدن پیوند در مدل‌های حیوانی مشاهده نشد و آنها مبنای تحقیق حاضر بر روی خرگوش شدند. بنا به تحقیقات انجام شده نقش مرجان در مواردی که استخوان‌سازی در برخی از نواحی با تأخیر همراه شده اثربخش بوده و سرعت استخوان‌سازی را افزایش داده است (۱۲). در منابع مشاهده شد که با روش‌های متنوع تصویربرداری ناحیه

جایگزین‌شونده به‌جای کلسیم آزمایش انجام داد. این نوع coral شامل عنصر کلسیم و منیزیم به نسبت ۲ به ۱ می‌باشد. او ۴ هفته به رت‌ها این نوع مرجان را خوراند و در ۳ روز آخر بالانس کلسیم را در مدفوع و ادرار آنها اندازه‌گیری کرد. او به این نتیجه دست یافت که اثر استفاده از Ryukyuan coral به‌عنوان منبع کلسیم بسیار رضایت‌بخش‌تر از کربنات کلسیم بود (۵).

در مطالعه‌ای دیگر روی ۶ مرد و ۶ زن کربنات کلسیم و مرجان Ryukyuan را آزمایش کردند. این ۱۲ نفر به ۲ گروه تقسیم شدند گروه A مرجان را به صورت خوراکی و گروه B کربنات کلسیم را به صورت خوراکی دریافت کردند و یک گروه C به‌عنوان گروه کنترل در نظر گرفته شد. درجه جذب روده‌ای کلسیم مشتق شده از مرجان و کلسیم مشتق شده از کربنات کلسیم از طریق افزایش دفع ادراری کلسیم مورد بررسی قرار گرفت. دفع ادراری کلسیم مشتق شده از مرجان از کربنات کلسیم به‌طور واضح بالاتر بود که این نشان‌دهنده جذب روده‌ای بهتر کلسیم با منشاء مرجان نسبت به کربنات کلسیم بود. در این مطالعه از میزان بیشتر منیزیم (۳۶ میلی‌گرم) در کنار مرجان و از میزان کمتر منیزیم (۶ میلی‌گرم) در کنار کلسیم استفاده شد. این بررسی نشان داد که نسبت ۲ به ۱ کلسیم مشتق شده از مرجان و منیزیم در جذب مرجان بسیار مؤثرتر از کربنات کلسیم می‌باشد (۱۳-۱۵).

امروزه استفاده از مرجان ابعاد گسترده‌تری به خود گرفته و محصولات بسیاری از مرجان به جهان معرفی شده‌اند که از جمله آنها می‌توان به سرامیک‌های مرجانی، کلسیم فسفات‌ها، جایگزین‌های پیوندی و قرص‌های مرجان اشاره کرد.

Pak, Zobitz, Harvey در مقایسه کربنات



رادیوگراف‌های تهیه شده نتایج به صورت کیفی بررسی شدند. در رادیوگراف‌های روز ۱۰ تفاوت قابل مشاهده و معناداری بین گروه‌های مرجان و کلسیم دیده نشد ولی در رادیوگراف‌های تهیه شده از روز ۲۰ به بعد برتری نسبی مرجان در پارامترهای التیامی نسبت به کلسیم مشاهده گردید. به علت تعداد کم نمونه‌ها توصیه می‌شود همکاران و پژوهشگران علاقمند در این زمینه برای ادامه کار از تعداد نمونه‌های بیشتر استفاده کنند. علاوه بر آن می‌توان با وجود تنوع زیاد گونه‌های مرجان خلیج فارس از نمونه‌های دیگر در تحقیقات آینده بهره جست و نتایج را با یکدیگر مقایسه نمود.

با توجه به نتایج حاصله از این بررسی می‌توان چنین نتیجه گرفت که با توجه به بررسی رادیوگرافی سرعت و کیفیت تشکیل استخوان در نقیصه استخوان درشت‌نی خرگوش مرجان خلیج فارس گونه *Poritidae* به صورت خوراکی دارای ویژگی‌های بالقوه‌ای است که می‌توان از آن در صنایع دارویی و مکمل‌های مختلف استفاده نمود و با انجام تحقیقات بیشتر در این خصوص از محصولات دریایی بیشتر بهره‌مند گردید.

### تشکر و قدردانی:

بر خود واجب می‌دانیم از زحمات و تلاش‌های مسئولین و همکاران در بیمارستان شماره ۲ دامپزشکی دانشگاه آزاد اسلامی واحد کرج و آقای دکتر وشکینی و حسین مهدوی که در انجام این تحقیق با ما همکاری نمودند تشکر و قدردانی نماییم.

جایگزین شده با مرجان مورد ارزیابی قرار گرفته و این روش‌ها توانسته‌اند تفاوت ساختار و کیفیت دو ناحیه مورد بررسی را از نظر تفاوت بافتی مشخص نمایند و در تحقیق حاضر نیز ارزیابی رادیولوژیک منطبق با این روش‌ها بود. در مواردی هم اثر خون‌رسانی و گسترش بافت عروقی در ناحیه پیوند استخوانی در کنار استفاده از مرجان مورد ارزیابی قرار گرفته و مشخص شده وجود مرجان در نقایص بزرگ استخوانی در ترمیم سودمند است و در کنار ترمیم عروقی در ناحیه، مرجان جایگزین بافت استخوانی خواهد شد (۹) حتی تأثیر کاربرد طولانی مدت مرجان در ناحیه مهره گردنی و میزان جوش خوردن آن حاکی از عملکرد مطلوب است (۷).

با مروری بر مقالات و منابع بین‌المللی و آگاهی استفاده از مرجان به عنوان یک بایومترال از دهه ۸۰ میلادی متوجه شدند مواد معدنی موجود در ساختار مرجان بسته به محیط‌زیست متغیر است. در همین حال تفاوت‌های ساختاری مثل میزان تخلخل و مواد معدنی در جذب مرجان بسیار مؤثر می‌باشد. لذا تصمیم گرفته شد از مرجان خلیج فارس به عنوان یک ماده جایگزین در دسترس و مناسب به جای کلسیم در این تحقیق استفاده شود (۴ و ۵).

به منظور بررسی روند ترمیم و چگونگی اثر مرجان و کلسیم نیاز به بررسی رادیولوژی بود (۱۰-۱۲) لذا از حیوانات مورد آزمایش در طول تحقیق عکس رادیولوژی تهیه گردید. حیوانات مورد آزمایش در روزهای صفر، ۱۰، ۲۰، ۳۰، ۴۰، ۵۰، ۶۳ تحت پوتونگاری قرار گرفتند که رادیوگرافی تحت حالت گماری‌های جانبی و قدامی - خلفی از استخوان درشت‌نی انجام شد. در قسمت آنالیز

### References:

1. Lindholm TC. Different configurations of bioactive silica glass as a carrier for BMP. In:

Lindholm TS, editor. Skeletal reconstruction using bone morphogenetic Proteins.

- Singapore: world scientific publishing company 2002; p.110-24.
2. Merx MAW, Maltha JC, Stoelinga PJW. Assessment of the value of anorganic bone additives in sinus floor augmentation: a review of clinical reports. *Int J Oral Maxillofac surg* 2003; 32: 1-6.
  3. Riegl B. Effects of the 1996 and 1998 positive sea-surface temperature anomalies on Corals. Coral disease and fish in the Persian Gulf (Dubai,UAE). *Marine biology* 2002; 140: 29-40.
  4. Wilson S, Fatemi S, Shokri M, et al. Status of coral reefs of the Persian Gulf. *Region global Coral reef monitoring network* 2002; 53-62.
  5. Suzuki K, Uehara M, Masuyilma R, et al. Calcium Utilization from natural Coral calcium~A coral preparation with a calcium-magnesium content ratio of 2:1. Abstracts of Papers presented at the 44 th Jpn Soc Nutr 1997; 45: 145.
  6. Yuan J, Zhang WJ, Liu GP, et al. Repair of canine mandibular bone defects with bone marrow stromal cells and coral. *Tissue Eng Part A* 2010; 16: 1385-94.
  7. Ramzi N, Ribeiro-Vaz G, Fomekong E, et al. Long term outcome of anterior cervical discectomy and fusion using coral grafts. *Acta Neurochir (Wien)* 2008; 150: 1249-56.
  8. Cui L, Liu B, Liu G, et al. Repair of cranial bone defects with adipose derived stem cells and coral scaffold in a canine model. *Biomaterials* 2007; 28: 5477-86.
  9. Geiger F, Lorenz H, Xu W, et al. VEGF producing bone marrow stromal cells (BMSC) enhance vascularization and resorption of a natural coral bone substitute. *Bone* 2007; 41: 516-22.
  10. Knackstedt MA, Arns CH, Senden TJ, et al. Structure and properties of clinical coralline implants measured via 3D imaging and analysis. *Biomaterials* 2006; 27: 2776-86.
  11. Fadilah A, Zuki AB, Loqman MY, et al. Gross, radiology and ultrasonographic evaluation of coral post-implantation in sheep femur. *Med J Malaysia* 2004; 59 Suppl B: 178-9.
  12. Zacharias C, Pörner M, Seybold S, et al. Coral as a substitute for bone grafts in delayed sternal closure in neonates. *Pediatr Radiol* 2004; 34: 1028.
  13. Van Dokkum W, de la Guevonnier V, Schaafsma G, et al. Bioavailability of calcium of fresh cheeses, enteral food and mineral water: A study with stable calcium isotopes in young adult woman. *Br Nutr* 1996; 75: 893-903.
  14. Ishitani K, Itakura E, Goto S, et al. Calcium absorption from the ingestion of Coral-Derived and calcium by humans. *J Nutr Sci Vitaminol* 1999; 45: 509-17.
  15. Seelig Ms. Magnesium requirements in human nutrition. *J Med Soc N J* 1982; 79: 849-50.
  16. Harvey JA, Zobitz MM, Pak CY. Dose dependency of calcium absorption: a Comparison of calcium carbonate and calcium citrate. *J Bone Miner Res* 1988; 3: 253-8.
  17. Pak CY, Harvey JA, Hsu ME. Enhanced calcium bioavailability from a solubilized form of calcium citrate. *J Clin Endocrinol Metab* 1987; 65: 801-5.