



ISMJ 2015;18(4): 917-921

دوماهنامه طب جنوب

پژوهشکده زیست-پزشکی خلیج فارس

دانشگاه علوم پزشکی و خدمات بهداشتی درمانی بوشهر

سال هجدهم، شماره ۴، صفحه ۹۲۱-۹۱۷ (مهر و آبان ۱۳۹۴)

## معرفی یک مورد کیست هیداتید ریوی با یافته‌های غیر معمول رادیولوژیک

محمد امامی اردستانی<sup>۱</sup>، الهام کلانتری<sup>\*۱</sup>

<sup>۱</sup> گروه طب داخلی، بیمارستان الزهرا، دانشگاه علوم پزشکی اصفهان، ایران

(دریافت مقاله: ۹۳/۹/۲۱- پذیرش مقاله: ۹۴/۱/۳۰)

### چکیده

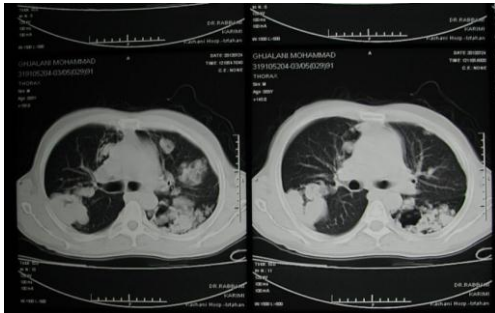
کیست هیداتید ریه توسط مرحله لاروی پارازیت اکینوкокوس ایجاد می‌شود و طیفی از تظاهرات به صورت بی‌علامت تا علایمی شامل سرفه مزمن، پلوریت، درد سینه و هموپتزی به دلیل پاره شدن کیست را شامل می‌شود. برخی نماهای رادیولوژیکی برای کیست هیداتید توصیف شده‌اند. بیماری که در اینجا معرفی می‌شود دارای نمای رادیولوژیکی درگیری ریوی غیرمعمول می‌باشد

واژگان کلیدی: کیست هیداتید، کلسیفیکاسیون، تنگی نفس

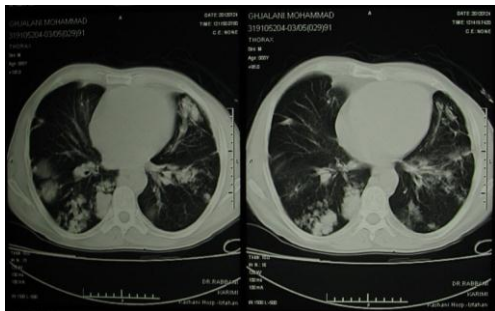
\* اصفهان، هرازجریب، دانشگاه علوم پزشکی

## مقدمه

با توجه به گرافی ریه یک سی تی اسکن ریه انجام شد (شکل ۲ و ۳).



شکل ۲) سی تی اسکن ریه ویندو ریه



شکل ۳) سی تی اسکن ریه ویندو ریه

در تصویرها تعداد زیادی دپوزیت‌های پارانشیمال متاستاتیک دو طرفه وجود داشت که برخی کاویته داشتند.

همچنین یک گرانولوم کلسیفیه در ناف ریه راست و یک کانون کلسیفیه در کبد رویت شد.

با توجه به سابقه طبی قبلی بیمار و رویت کانون کلسیفیه در کبد، سونوگرافی شکم انجام گرفت.

سونوگرافی یافته قابل توجهی بجز یک باند ۳۴ میلی‌متری اکوژن در کبد نداشت. یافته‌های

آزمایشگاهی بیمار به قرار زیر بود:

BUN:26,CR:1.4,NA:143,K:4.7,ESR:35,CRP:+,  
AST:30,ALT:24,ALP:300,PT:14.8,PTT:49,INR:  
1.1,ANA:negative,ANCA:negative,U/A:nl

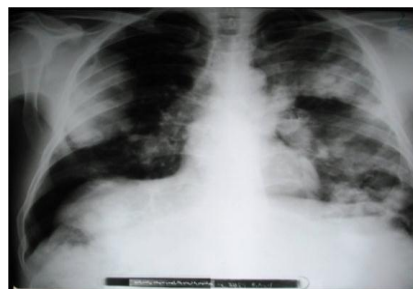برای بیمار اسپیرومتری انجام گرفت.

رادیوگرافی و مطالعات تصویربرداری در تشخیص و ارزیابی بیماری کیست هیداتید مهم می‌باشند. در گرافی ساده، کیست هیداتید به صورت توده گرد با دانسیته یکنواخت دیده می‌شود و در سی تی اسکن به صورت کیست‌های با حدود مشخص با جدار ضخیم یا نازک دیده می‌شوند. کیست‌های قدیمی‌تر دارای لایه‌ای درون خود هستند که دانسیته متفاوتی دارد (۱).

## معرفی بیمار

یک آقای ۵۸ ساله به دلیل تنگی نفس به بیمارستان ما ارجاع شد. تنگی نفس وی از یک سال پیش از مراجعه آغاز شده بود که عمدتاً فعالیت بود. یک دوره تنگی نفس که هم در حال استراحت و هم در حال فعالیت بود را نیز در ماه قبل از مراجعه متذکر بود که چند روز طول کشیده بود. شرح حال سرفه در برخی روزها و خلط خونی گاه‌گاه را نیز می‌داد. هیچ شرح حالی از تب و لرز را نمی‌داد.

یافته‌های مثبت در سابقه طبی وی یک عمل جراحی کیست هیداتید کبد در ده سال پیش بود. همچنین بیمار تدخین سیگار را متذکر بود. شرح حالی از تماس نزدیک با سگ و حیوانات خانگی را نمی‌داد. بیمار در معاینه کلی بدحال نبود. شرح حالی از کاهش وزن نداشت و علائم حیاتی وی در محدوده طبیعی بود. در معاینه، ریه‌ها در سمع نرمال بود و سایر معاینات بالینی در محدوده نرمال بودند. یک گرافی اشعه ایکس ریه انجام شد (شکل ۱).



شکل ۱) رادیوگرافی اشعه ایکس ریه

است و از ۱ تا ۲۲۰ در ۱۰۰۰۰۰ متغیر است (۲). بعد از این که تخم اکینوکوک خورده می‌شود از مخاط جدار روده وارد جریان خون شده و به ارگان‌های مختلف به‌ویژه کبد و ریه منتقل می‌شود کیست آن به اهستگی رشد کرده و بی‌علامت باقی می‌ماند تا زمانی که بسته به ارگانی که در آن قرار دارد علایم ناشی از یک ضایعه فضاگیر را ایجاد می‌کند (۱). و یا زمانی که کیست دچار پارگی یا خونریزی شود بیمار علامت‌دار می‌شود. کیست هیداتید ریوی ممکن است به درخت برونکیال و یا درون پلور پاره شود و ایجاد سرفه، خلط شور، تنگی نفس، هموپتزی و درد سینه نماید (۱). کیست هیداتید در گرافی سینه به‌صورت ضایعه منفرد و یا متعدد (معمولاً منفرد) دیده می‌شود.

۸۵ تا ۹۰ درصد مبتلایان به این عفونت درگیری یک ارگان دارند و بیش از ۷۰ درصد آنها تنها یک کیست دارند (۳). ریه دومین ارگان از نظر درگیری از طریق گسترش خونی بعد از کبد در بالغین و احتمالاً شایع‌ترین ارگان درگیر در کودکان است (۱۵ تا ۲۵ درصد) (۴ و ۵).

کیست‌های ریوی در ۳۰ درصد موارد متعدد و در ۲۰ درصد موارد دو طرفه هستند و در ۶۰ درصد موارد در لوب‌های تحتانی قرار دارند (۴ و ۶).

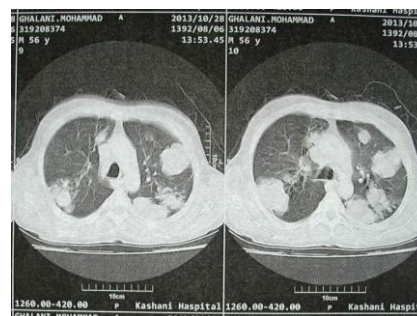کلسیفیکاسیون در کیست‌های ریوی بسیار نادر است (۰/۷ درصد) (۶)، اگرچه در کیست‌های پلور، پریکارد و مدیاستن دیده می‌شود (۷ و ۸).

بیماری که معرفی شد یک مورد ناشایع هست هم به‌دلیل کلسیفیه بودن ضایعات، یک تظاهر بسیار نادر کیست‌های هیداتید ریوی و هم با توجه به متعدد بودن ضایعات که در گرافی‌ها تقلید بدخیمی می‌کند.

همچنان که گفته شد در پیگیری بیمار یک سی تی اسکن انجام شد و توسط یک رادیولوژیست که در

FEV1:58.7 و FVC:61.9، FEV1/FVC:78 با توجه به میزان اعداد اسپیرومتری و با توجه به سابقه کیست هیداتید قبلی بیمار که احتمال کیست هیداتید ریوی را نیز مطرح می‌کرد و اطلاعات متناقض در خصوص مفید بودن برونکوسکوپی در تشخیص کیست هیداتید، برونکوسکوپی برای بیمار انجام نشد. بیوپسی از توده ریوی تحت گاید سی تی انجام شد و با توجه به احتمال کیست هیداتید، تزریق اتانول توسط رادیولوژیست صورت گرفت.

نمونه بافتی توسط پاتولوژیست، کیست هیداتید گزارش شد. با توجه به متعدد بودن ضایعات، درمان دارویی شروع شد. بیمار برای مدت دو سال پیگیری شد. در این مدت بیمار مقداری افزایش وزن پیدا کرد و احساس سلامت بهتری داشت. سی تی اسکن در پایان سال دوم انجام شد (شکل ۴).



شکل ۴) سی تی اسکن ریه

## بحث

اکینوکوکوس عفونتی است که توسط مرحله لاروی پارازیت اکینوکوک ایجاد می‌شود. این پارازیت در تمام کشورها یافت می‌شود و شیوع بالای آن در چین، آسیای میانه، خاورمیانه، نواحی مدیترانه، افریقای شرقی و قسمت‌هایی از آمریکای جنوبی دیده می‌شود (۱).

شیوع عفونت در کشورهای مختلف بسیار متفاوت

لوکالیزه ریه بدون توجه به سایز محل و تعداد ضایعه بیان کرده‌اند (۹). لذا بهتر است در حین ارزیابی ندول‌های ریوی دوطرفه کیست هیداتید را به‌خصوص در نواحی اندمیک جزء تشخیص‌های افتراقی در نظر بگیریم.

جریان اقدامات تشخیصی درمانی بیمار نبود گزارش شد. جالب آنکه در گزارش سی تی اسکن بدخیمی از موارد تشخیص افتراقی مطرح شده توسط رادیولوژیست بود. میرصدراپی و همکاران در مطالعه خود کیست هیداتید را جزئی تشخیص افتراقی بیشتر نماهای رادیولوژیک

## References:

1. Longo DL, Fauci AS, Kasper DL, et al. Harrison's principles of internal medicine. 18th ed. New York: Mc Graw Hill, 2011; p:1762-3.
2. Sheng Y, Gerber DA. Complications and management of echinococcal cyst of liver. J Am Coll Surg 2008; 206: 1222-3.
3. Leder K, Weller P. Clinical manifestations and diagnosis of cystic and alveolar echinococcosis. UpToDate Online 2003; 17.
4. Beggs I. The radiology of hydatid disease. Am J Roentgenol 1985; 145: 639-48.
5. Odev K, Kilinc M, Arslan A, et al. Renal hydatid cyst and the evaluation of their radiologic images. Eur Urol 1996; 30: 40-9.
6. Jerray M, Benzarti M, Garrouche A, et al. Hydatid disease of the lungs. Am Rev Respir Dis 1992; 146: 185-9.
7. Lewall DB. Hydatid disease: biology, pathology, imaging and classification. Clin Radiol 1998; 53: 863-74.
8. von Sinner WN, Linjawi T, al Watban JA. Mediastinal hydatid disease: report of three cases. Can Assoc Radiol J 1990; 41: 79-82.
9. Mirsadraee M, Haghi SZ, Vaziri S, et al. Atypical radiological findings in patients with hydatid cysts of the lung, study of 1024 cases. J CardiothoracicMed 2013; 1: 95-9.

Case report

## Case report of lung hydatid cyst

*M. Emami ardestani<sup>1</sup>, E. Kalantari<sup>1\*</sup>*

<sup>1</sup> *Department of internal medicine , Al-zahra Hospital, Isfahan University of Medical Sciences, Isfahan, Iran*

(Received 12 Dec, 2014      Accepted 19, Apr, 2015)

### *Abstract*

Pulmonary hydatid cyst caused by the larval stage of echinococcus parasit manifests in a variety of features from asymptomatic to symptoms including chronic cough,pleuritis,chest pain and hemoptysis due to cyst rupture into bronchus.some radiologic paterns has been described for it.the case we present it here is an unusual case regarding its patern of pulmonary involvement radiologically.

**Key words:** hydatid cyst, echinococcus, dyspnea

\*Address for correspondence: Dr elham kalantari,Al-zahra hospital,soffeh blvd,Isfahan,iran. E-mail:e\_kalantari @ med.mui.ac.ir.  
M\_emamiardestani@med.mui.ac.ir