



ارزش Magnetic Resonance Spectroscopy در شناسایی توده‌های خوش خیم و بدخیم غدد بزاقی در مقایسه با نتایج حاصله از پاتولوژی

لیلا آقازوینی (MD)^{۱*}، هاشم شریفیان (MD)^۲، سیروس امیدی (MD)^۳، نسرين یزدانی (MD)^۴،

سهیل کورکی (MD)^۳

^۱ بخش رادیولوژی، بیمارستان شریعی، دانشگاه علوم پزشکی تهران، تهران، ایران

^۲ بخش رادیولوژی، بیمارستان امیراعلم، دانشگاه علوم پزشکی تهران، تهران، ایران

^۳ مرکز تحقیقات نوبت تهاجمی و تشخیصی، دانشگاه علوم پزشکی تهران، تهران، ایران

^۴ بخش گوش حلق بینی، بیمارستان امیراعلم، دانشگاه علوم پزشکی تهران، تهران، ایران

(دریافت مقاله: ۹۵/۶/۸ - پذیرش مقاله: ۹۶/۷/۱۶)

چکیده

زمینه: افتراق بین تومورهای خوش خیم و بدخیم پاروتید قبل از انجام عمل جراحی احتمالی حائز اهمیت می‌باشد زیرا می‌تواند تصمیم‌گیری‌های طرح‌درمانی بیماران را با تغییر مواجه کند. در این مطالعه نقش احتمالی **magnetic resonance spectroscopy** بر روی افتراق تومورهای خوش خیم از بدخیم پاروتید مورد بررسی قرار گرفت.

مواد و روش‌ها: ۴۰ بیمار با توده غدد بزاقی به‌ویژه پاروتید و ساب‌مندیولر که کاندید عمل جراحی بودند وارد مطالعه شدند. بیماران از درمانگاه بیمارستان امیراعلم انتخاب و در بیمارستان امام خمینی تحت **MRI** قرار گرفتند. در این مطالعه بر روی این بیماران **magnetic resonance spectroscopy (MRS)** در زمان اکوی ۱۳۵ و ۲۷۰ میلی‌پایه انجام شد و نسبت کولین به کراتین تعیین گردید. بر حسب نتیجه سیتولوژی بیماران به سه گروه تومور خوش خیم غیر وارتین، وارتین و بدخیم تقسیم شدند و از منحنی **ROC curve** برای به دست آوردن بهترین نقطه برش (**cutoff points**) استفاده شد.

یافته‌ها: ۴۰ بیمار وارد این مطالعه شدند که ۲۵ بیمار تومور خوش خیم غیر وارتین، ۹ بیمار تومور بدخیم و ۶ بیمار تومور وارتین داشتند. برای افتراق تومورهای خوش خیم از بدخیم **Time of Echo (TE)** در زمان ۱۳۵ قدرت بیشتری از خود نشان داد، در **TE:135** بهترین نقطه برش برای افتراق خوش خیمی و بدخیمی برابر با نسبت کولین به کراتین ۱/۹۲ بود که ویژگی ۸۹ درصد و حساسیت ۸۱ درصد داشت، در حالی که بهترین نقطه برش در **TE:۲۷۰** برابر با ۱/۷۶ بود که حساسیت ۸۹ درصد و ویژگی ۷۱ درصد نشان داد. بر طبق این امر نسبت کولین به کراتین کمتر از ۱/۲۵ موارد بدخیم را رد می‌کند (حساسیت ۹۲ درصد) و نسبت بالاتر از ۱/۷۶ قویاً به نفع بدخیمی می‌باشد (با ویژگی ۱۰۰ درصد). **MRS** توانایی تفکیک بین تومور خوش خیم غیر وارتین با گروه وارتین را نداشت.

نتیجه‌گیری: بر طبق این مطالعه نسبت کولین به کراتین در ام ار اسپکتروسکوپی می‌تواند به عنوان یک روش غیر تهاجمی در افتراق تومورهای خوش خیم و بدخیم کمک کننده باشد.

واژگان کلیدی: تومور، غدد بزاقی، ام ار اسپکتروسکوپی، بدخیم، خوش خیم، پاروتید

*تهران، گروه رادیولوژی دانشگاه علوم پزشکی تهران

مقدمه

تومورهای غدد بزاقی ۳ درصد از تومورهای بدن انسان را تشکیل می‌دهند. تنوع فراوان در ساختار بافت‌شناسی تومورهای منشاء گرفته از غدد بزاقی باعث ایجاد چالش جدی در بین رادیولوژیست‌ها و متخصصین بالینی گردیده است. به عنوان یک قانون کلی ۸۰ درصد توده‌های منشاء گرفته از غده پاروتید خوش‌خیم می‌باشد و صرفاً حدود ۲۰ درصد بدخیم می‌باشند در حالی که درصد بدخیمی در غدد بزاقی کوچک‌تر به ۵۰ درصد در غده تحت فکی (submandibular) و ۸۰-۵۰ درصد در غده زیرزبانی (sublingual) و غدد بزاقی مینور می‌رسد. تشخیص‌های افتراقی متعدد توده‌های غدد بزاقی نه تنها پیش‌آگهی، بلکه درمان ضایعات را نیز با مشکلات متعدد مواجه ساخته است. در ضایعات خوش‌خیم روش جراحی انتخابی پاروتیدکتومی سطحی و محدودتر می‌باشد در حالی که در ضایعات بدخیم پاروتیدکتومی کامل که روش جراحی با تکنیک دشوار و خطر بالای فلج عصب همراه می‌باشد، صورت می‌پذیرد. این امر بیانگر نقش مهم و تعیین‌کننده روش‌های تشخیصی قبل از عمل جراحی می‌باشد.

از جمله روش‌های تشخیصی قبل از جراحی می‌توان به FNA (Fine Needle Aspiration) اشاره نمود که از جمله معایب آن عدم قطعیت در تشخیص ضایعات، سوگیری انتخاب و عدم توانایی در انجام آن در ضایعات مربوط به لوب‌های عمقی است که این امر نیز جایگاه مهم روش‌های تصویربرداری را در تشخیص توده‌های غدد بزاقی مشخص می‌سازد و با استفاده مناسب از روش‌های تصویربرداری می‌توان به الگوی مناسب جراحی دست یافت (۴-۱).

چالش بالینی اصلی در توده‌های غدد بزاقی مربوط به افتراق خوش‌خیمی از بدخیمی می‌باشد که در این میان

علائم بالینی محدودی نظیر جمله فلج عصب صورتی می‌تواند به نفع بدخیمی باشد ولی در مجموع علائم بالینی کمک‌چندانی به افتراق نوع ضایعه نمی‌نمایند و در این میان روش‌های تشخیصی رادیولوژیک جایگاه بسیار مهمی ایفا می‌کنند. تشخیص و افتراق خوش‌خیمی از بدخیمی قبل از عمل جراحی با استفاده از تصویربرداری در آمادگی جراح برای برداشتن غدد لنفاوی، عدم تأخیر در درمان ضایعات بدخیم، عدم انجام جراحی در ضایعات التهابی و اطلاع‌رسانی صحیح به بیمار نیز نقش مؤثری ایفا می‌کند.

از منظر رادیولوژیک ضایعات خوش‌خیم و بدخیم غدد بزاقی دارای شباهت‌های زیادی در نمای ظاهری از قبیل حاشیه تومور، هموزنیستی (homogeneity) و شدت سیگنال (signal intensity) می‌باشند. از سوی دیگر تهاجم تومور به فضای پارافارنژیال، عضلات، استخوان، عصب به مفهوم بدخیمی بوده و در ضایعات خوش‌خیم دیده نمی‌شود.

در کودکان و زنان باردار سونوگرافی به عنوان قدم اول تشخیصی است که در افتراق ضایعات فوکال از منتشر، تمایز ضایعات جامد از کیستیک و طبقه‌بندی درگیری غدد لنفاوی کمک‌کننده می‌باشد (۵).

سی تی اسکن روش تشخیصی انتخابی برای ضایعات التهابی (همانند ابرسه، سنگ، اتساع مجرای بزاقی، التهاب حاد) و بعضی از تومورها و همچنین در بیماران با کنتراست‌دیکاسیون انجام MRI، می‌باشد.

MRI روش تصویربرداری انتخابی در توده‌های قابل لمس با شک بالینی به نئوپلاستیک بودن منشا آنها می‌باشد و اطلاعات ارزشمندی در رابطه با مکان دقیق تومور، حاشیه، وسعت تهاجم به ساختارهای اطراف ضایعه، تهاجم عصبی، تهاجم به استخوان‌ها و مننژ با مقاطع آگزینال و سکانس‌های T1 و T2 با و بدون

مغزی) سبب افزایش expression کولین خواهد شد. از طرفی نشان داده شده در تومورهایی با میزان نکرور بالا مانند گلیوبلاستوم مولتی فرم که دانسیته سلولی آنها کاهش می‌یابد، میزان expression کولین ممکن است نسبت به گلیوم گرید پایین‌تر کاهش یابد، لذا نتیجه گرفته شده است که میزان دانسیته سلولی نیز بر روی میزان بروز کولین در MRS تأثیر خواهد داشت. در پاتولوژی تومور وارتین به صورت یک ادنوما با کیست‌های حاوی ماده موکوتید مشخص می‌شود که با اپتیلوم پاپیلری پرولیفراتیو و استروما حاوی بافت لنفوتیید احاطه شده است. از طرفی تومورهای بدخیم در پاتولوژی با افزایش turnover سلولی مشخص می‌شوند و لذا انتظار می‌رود میزان کولین بیان شده توسط تومور بدخیم بالاتر باشد. از اینرو استفاده از متابولیت‌ها در تصویربرداری با ام‌ار ای (تحت عنوان ام‌ار اسپکتروسکوپی) جایگاه ویژه‌ای در تشخیص انواع تومور دارد (۱۵-۱۳).

بنابراین با توجه به اینکه این روش تصویربرداری اخیراً جایگاه خاصی در افتراق خوش‌خیمی از بدخیمی تومورهای مناطق مختلف بدن داشته است. در این مطالعه نیز به بررسی ارزش تشخیصی (MRS) proton Magnetic resonance spectroscopy (H) با تأکید بر نسبت‌های کولین بر کراتین در تشخیص نوع توده‌های غدد بزاقی در مقایسه با نتایج حاصله پاتولوژی پرداختیم.

مواد و روش‌ها

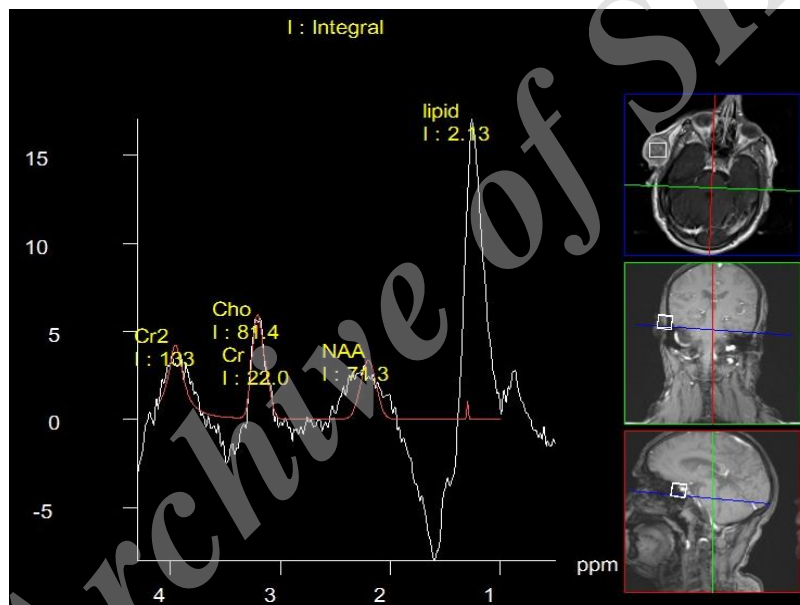
در طی این مطالعه مقطعی با کد اخلاق تأیید شده ۱۴۹۱۳ در تاریخ ۱۳۹۰/۶/۱۵ در معاونت پژوهشی دانشگاه علوم پزشکی تهران ارسالی از طریق مرکز تحقیقات نوین تشخیصی و تهاجمی رادیولوژی، ۴۰ بیمار مراجعه کننده به بخش‌های تخصصی ENT بیمارستان امیراعلم

کتراست ارائه می‌دهد (۹-۶). با پیشرفت‌های گسترده ایجاد شده در تصویربرداری به روش MRI در حال حاضر روش‌های پیشرفته‌ای همانند DCE-(dynamic contrast-enhanced MRI) MRI، DW-MRI(diffusion-weighted MRI) و MRS(proton MR Spectroscopy) در دسترس می‌باشد که کمک شایان توجهی در افتراق ضایعات خوش‌خیم از بدخیم ارائه می‌دهد. استفاده از روش DCE-MRI با زمان اوج جذب ماده حاجب (Enhancement) معادل ۱۲۰ ثانیه در افتراق بدخیمی غدد بزاقی از آدنوم پلئومورفیک کمک کننده است ولی نمی‌تواند بین بدخیمی و تومور وارتین افتراق ایجاد نماید. البته در این روش می‌توان با تغییر شاخص نسبت خروج ماده حاجب (wash out ratio) به میزان ۳۵ درصد بین بدخیمی و تومور وارتین هم تمایز ایجاد نمود (۹-۱۲).

Magnetic Resonance spectroscopy (MRS) روش نوین دیگری است که در سیستم‌های مختلف از جمله مغز، عضلات اسکلتی و به خصوص در تومورها برای افتراق بین تومورهای خوش‌خیم و بدخیم استفاده شده است. در روش MRS از تکنیک‌های مشابه MRI با تأکید بر هسته H1 و در p31 در اتم‌ها بر اساس نسبت‌های متابولیت‌های مختلف به خصوص کولین به کراتین جهت افتراق خوش‌خیمی و بدخیمی و همچنین گاهاً انواع بدخیمی یا خوش‌خیمی استفاده می‌شود (۱۲). فسفوکولین یکی از چربی‌های سازنده غشای سلولی می‌باشد. علت دقیق این که چرا تومورها باعث به هم خوردن نظم متابولیک کولین می‌شوند به خوبی مشخص نشده است. تئوری‌های فراوانی جهت این امر پیشنهاد شده است، از جمله turnover سلولی بیشتر با نشان دادن اینکه افزایش گرید تومور (به‌ویژه در گلیوم

تصویربرداری بیماران با دستگاه ام ار ای ۳ تسلا انجام شد. در تصاویر تهیه شده سکانس‌های T1 signal intensity و T2 signal intensity و با کنتراست حاصل شد و وجود یا عدم وجود حاشیه مشخص، تهاجم احتمالی به عناصر آناتوموتیک اطراف و توده‌های احتمالی مخفی در سایر غدد بزاقی مورد بررسی قرار گرفت. در مرحله بعد بیماران مورد مطالعه تحت MRS در TE ۱۳۵msec و ۲۷۰ msec که زمان‌های استاندارد برای انجام مطالعه MRS می‌باشند، قرار گرفتند (شکل ۱).

(دانشگاه علوم پزشکی و خدمات بهداشتی درمانی تهران) در سال ۹۲-۱۳۹۱ با شکایت توده در هر یک از غدد بزاقی، در بخش رادیولوژی بیمارستان امام خمینی تحت انجام ۳MRI تسلا با پروتوکل مشخص قرار گرفتند. بیمارانی که تشخیص اولیه کلینیکال در آنها اشتباه بوده است، یعنی بیمارانی که فاقد تومور غده بزاقی بودند، یا بیمارانی که در آنها امکان انجام MRI وجود نداشت (مثلاً بیماران با pace maker) و یا بیماران با کلاستروفوبیا و بیماران بسیار پیر و ناتوان و با مشکل قلبی تنفسی و بیماران حامله از مطالعه حذف شدند.



شکل ۱) ام ار اسپکتروسکوپی از یک توده بدخیم پاروتید با نسبت کولین به کراتینین حدود ۳/۷

بیماران تحت عمل جراحی توده غده بزاقی قرار گرفته و نمونه بافتی به پاتولوژی ارسال و نتیجه پاتولوژی پس از گزارش توسط یک پاتولوژیست مجرب با سابقه ۱۰ ساله تفسیر پاتولوژی ضایعات غدد بزاقی در بیمارستان امیراعلم، در فرم مخصوص ثبت شد. بر اساس یافته‌های پاتولوژیک، یکی از تشخیص‌های تومور خوش‌خیم غیروارتین (شایع‌ترین آنها آدنوم پلئومورفیک)، تومور

نسبت کولین به کراتینین در هر یک از بیماران مورد مطالعه محاسبه شد و در مرحله بعد در بین بیماران مختلف با ضایعات گوناگون (که در پاتولوژی تشخیص داده شد) مورد مقایسه قرار گرفت. بعد از تهیه MRI و MRS از بیماران، تصاویر T1، T2 و MRS توسط رادیولوژیست مجرب با سابقه حداقل ۵ ساله کار با توده‌های غدد بزاقی تفسیر و نتایج ثبت شد. پس از آن،

مشابه و ۳ مورد سیگنال بالاتر نسبت به عضله داشتند و در تصویربرداری تفاوت قابل ملاحظه‌ای بین گروه خوش خیم و بدخیم موجود مشاهده شد.

این تفاوت در مقایسه بین گروه خوش خیم غیر و ارتین و تومورهای بدخیم به تنهایی $p=0/007$ و در مقایسه بین گروه تومور و ارتین و تومورهای بدخیم $(P=0/08)$ نیز وجود داشت، که معنی دار بودند ولی در مقایسه بین دسته تومورهای خوش خیم غیر و ارتین با گروه و ارتین تفاوت قابل ملاحظه‌ای وجود نداشت. $(P=0/57)$.

در بررسی خصوصیت سکانس T2 در گروه تومور خوش خیم غیر و ارتین ۱ مورد هایپوسیگنال، ۱ مورد ایزوسیگنال، ۱۷ مورد هایپرسیگنال و ۶ مورد شدیداً دارای سیگنال بالا بودند. در گروه تومور و ارتین ۴ مورد هایپوسیگنال و ۲ مورد هایپرسیگنال بودند. در گروه تومورهای بدخیم ۱ مورد هایپوسیگنال، ۱ مورد ایزوایتنس، ۴ مورد هایپرایتنس و ۳ مورد شدیداً هایپرسیگنال بودند. در مقایسه سکانس T2 تفاوت بین سه گروه معنادار نبود $(P=0/57)$. ولی در مقایسه بین گروه خوش خیم و گروه و ارتین تفاوت معناداری وجود داشت $(P=0/002)$.

در بررسی حاشیه تمامی ضایعات به جز یکی از موارد بدخیم حاشیه regular وجود حاشیه منظم یا نامنظم برای افتراق بین خوش خیمی و بدخیمی قابل استفاده نبود. در گروه خوش خیم غیر و ارتین ۱۵ مورد ضایعه هتروژن و ۱۰ مورد ضایعه هموژن داشتند. از بین بیماران و ارتین ۵ مورد ضایعه هموژن و ۱ مورد ضایعه هتروژن داشتند و نهایتاً در بین بیماران بدخیم ۸ بیمار ضایعه هتروژن و ۱ بیمار ضایعه هموژن داشتند.

جدول ۱ خلاصه‌ای از یافته‌های سکانس T1 و T2 را در سه گروه مورد بررسی نشان می‌دهد.

در MRS ۱۳۵، میانگین نسبت کولین به کراتین گروه

و ارتین یا تومورهای بدخیم مطرح گردید. شایان ذکر است برخی از مقایسه‌ها صرفاً بین دو گروه خوش خیم (شامل تومور غیر و ارتین و و ارتین) و گروه بدخیم انجام شد. یافته‌ها توسط نرم افزار SPSS ویرایش ۱۱/۵ برای مقایسه بین یافته‌های کیفی مانند خصوصیات T1 و T2 از chi square test و برای مقایسه بین یافته‌های کمی از آنالیز واریانس با تست تعقیبی توکی و نهایتاً با استفاده از Receiver operating Characteristics (ROC) curve میزان حساسیت و ویژگی در نقاط برش مختلف مورد بررسی قرار گرفت.

یافته‌ها

در مجموع ۴۰ بیمار شامل بیست مرد و ۲۰ زن با میانگین سنی 42 ± 16 سال (۷۷-۱۲ سال) وارد این مطالعه شدند. بر اساس نتایج نمونه‌های بافتی پاتولوژی از این میان ۳۱ بیمار تومور خوش خیم و ۹ بیمار تومور بدخیم پاروتید داشتند. از میان ۳۱ بیمار با تومور خوش خیم غده پاروتید، ۱۹ بیمار ادنوم پلئومورفیک، ۶ بیمار تومور و ارتین، ۱ بیمار لنفانژیوما، ۳ بیمار نوروفیبروما و ۲ بیمار میوایی تلیوما داشتند. (۲۵ بیمار در گروه تومور خوش خیم غیر و ارتین و ۶ بیمار در گروه تومور و ارتین تقسیم بندی شدند). در میان بیماران با ضایعات بدخیم پاروتید، ۲ بیمار کارسینوم موکوپای درموئید، ۳ بیمار کارسینوم ادنوسیتیک، ۲ بیمار ادنوکارسینوم داکتال، ۱ بیمار کانسر نورواندوکراین و ۱ بیمار کارسینوم سلول اسینار داشتند.

در بررسی سکانس T1 در گروه تومور خوش خیم غیر و ارتین ۲۱ مورد سیگنال مشابه (ایزوایتنس) و ۴ مورد سیگنال پایین تر (هایپوایتنس) نسبت به عضله بودند.

در گروه تومور و ارتین ۴ مورد سیگنال مشابه و ۲ مورد سیگنال پایین و در گروه تومور بدخیم ۶ مورد سیگنال

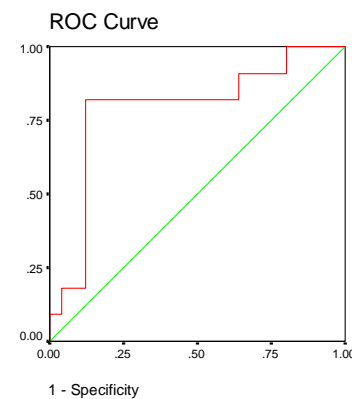
در بررسی MRS-135 بین دو گروه خوش خیم و بدخیم، نمودار ROC سطح زیر منحنی ۰/۷۹ نشان داد. بر حسب این نمودار بهترین نقطه برش برابر با نسبت کولین به کراتین ۱/۹۲ می باشد که ویژگی ۸۸/۹ درصد و حساسیت ۸۰/۶ درصد را نشان داد (نمودار ۱).

تومور غیر وارتین (۳/۷۸±۱۲/۱) با میانگین متغیر ذکر شده، در گروه تومور وارتین (۱/۲۵±۰/۶) و همچنین گروه بدخیم (۴/۱۰±۳/۴۴) تفاوت معناداری مشاهده نشد. (P=۰/۷۳). مقایسه بین گروهی در جدول ۲ نیز بر اساس p value خلاصه شده است.

هیپو	ایزو	هیپر	بسیار هیپر		
۴ ۰/۱۶	۲۱ ۰/۸۴	۰	۰	T1	تومور خوش خیم غیروارتن
۱ ۰/۰۴	۱ ۰/۰۴	۱۷ ۰/۶۸	۶ ۰/۲۴	T2	۲۵مورد
۲ ۰/۳۳	۴ ۰/۶۷	۰	۰	T1	وارتن ۶مورد
۴ ۰/۶۷	۰	۲ ۰/۳۳	۰	T2	
۰	۶ ۰/۶۷	۳ ۰/۳۳	۰	T1	بدخیم ۹مورد
۱ ۰/۱۱	۱ ۰/۱۱	۴ ۰/۴۴	۳ ۰/۳۳	T2	

Pvalue	۲۷۰MRS	۱۳۵MRS	
۰/۰۰۷	۰/۷۶	۰/۷۱	تومور وارتن / تومور خوش خیم غیر وارتن
۰/۰۰۸	۰/۸۳	۰/۹۸	تومور بدخیم / تومور خوش خیم غیر وارتن
۰/۰۵۷	۰/۰۵۶	۰/۸۴	بدخیم / وارتن

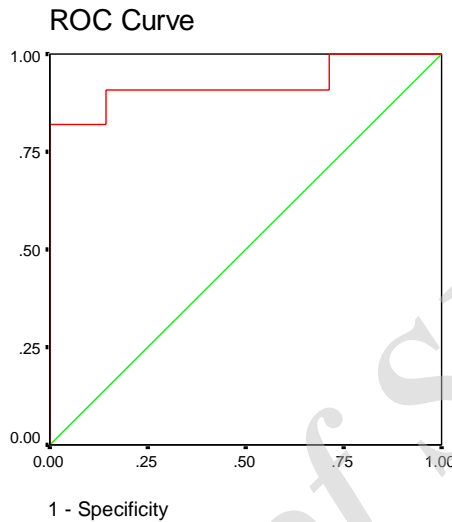
*ام ار اسپکتروسکوپی روش جدید تصویربرداری جهت اندازه گیری متابولیت ها و نسبت آنها با ام ار ای می باشد که در متن توضیحات تکمیلی داده شده است.



نمودار ۱) نمودار تعیین حدبرش ام ار اسپکتروسکوپی در TE ۱۳۵ در افتراق گروه خوش خیم و بدخیم

Fig 1) The cut off point of MR spectroscopy in differentiation of benign and malignant lesions at TE135

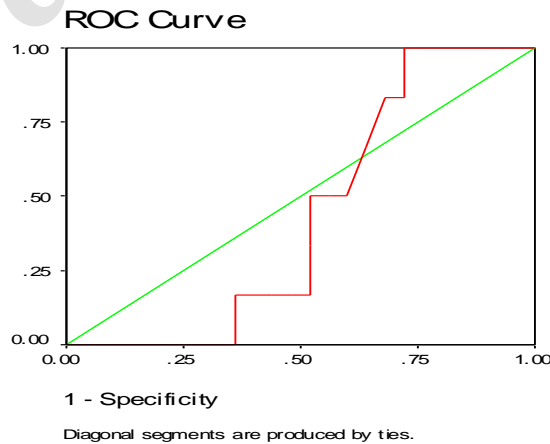
در بررسی بین دو گروه تومور وارتن و تومور بدخیم حساسیت ۹۲ درصد و ویژگی ۸۶ درصد در افتراق این نیز در TE۲۷۰ نسبت کولین به کراتین کمتر از ۱/۲۵ دو گروه را نشان داد. (نمودار ۲).



نمودار ۲) تعیین حدبرش ام ار اسپکتروسکوپی در TE۱۳۵ در افتراق گروه وارتن و بدخیم

Fig 2) The cut off point of MRspectroscopy in differentiation of warthin and malignant lesions at TE135

لازم به ذکر است نمودار ROC curve برای افتراق تومور وارتن از سایر تومورهای خوش خیم سطح زیر منحنی ۰/۴۳ در هر دو TE۱۳۵ و ۲۷۰ میلی ثانیه نشان داد و نقطه برش قابل استفاده‌ای به دست نیامد. (نمودار ۳)



نمودار ۳) نمودار حدبرش ام ار اسپکتروسکوپی در TE ۲۷۰ در افتراق بین تومورهای وارتن و خوش خیم غیروارتن

Fig 3) The cut off point of MRspectroscopy in differentiation of benign and Warthin lesions at TE135

بحث

در این مطالعه به بررسی نقش ام. ار اسپکتروسکوپی در بررسی تومورهای غدد بزاقی و افتراق آنها بر اساس نسبت‌های کولین به کراتین پرداختیم. همان‌طور که گفتیم افزایش سطح کولین در بسیاری از بدخیمی‌های انسان از جمله کانسر پستان، تخمدان، پروستات، مغز و تیروئید مورد استفاده قرار گرفته است. استفاده از اسپکتروسکوپی امکان ارزیابی سطح متابولیت‌ها و یا ترکیبات شیمیائی ضایعات را فراهم می‌کند. مولکول‌های زیادی توسط سلول‌های سرطانی تولید می‌شوند، اما فقط تعداد کمی از آنها در سلول‌های طبیعی قابل مشاهده می‌باشند. بر همین اساس و بر مبنای ایده ذکر شده می‌توان از MRS جهت یافتن بافت‌های سرطانی استفاده کرد. در واقع MRS تنها روش غیرتهاجمی می‌باشد که با آن می‌توان متابولیت‌های داخل بدن را اندازه‌گیری کرد و بافت‌های سرطانی را شناسایی کرد. تاکنون نقش MRS در تشخیص بدخیمی‌هایی همچون عمدتاً مغز (که نه تنها در زمینه بدخیمی بلکه انواع بیماری‌های دیگر مغز و افتراق عود از نکروز ناشی از رادیاسیون) و همچنین در زمینه تحقیقاتی در توده‌های گردن رحم کولون، رکتوم، پستان و پروستات و ندول‌های تیروئید و غدد لنفاوی مورد ارزیابی قرار گرفته است و مولکول‌های مختلفی از جمله N-Acetyl Lactate و Cr. choline, aspartate توسط MRS و به خصوص نسبت کولین به کراتین ارزیابی شده‌اند. تقریباً در تمامی مطالعات، نتایج حاکی از این است که در بدخیمی‌ها به علت تکثیر و افزایش تعداد سلول‌های دارای فعالیت متابولیکی بالا، نسبت کولین به کراتین و نسبت کولین به NAA افزایش می‌یابند

(۲۰-۱۶). در مطالعه هورسکا (Horská) و همکاران، تعیین نقش MRS در افتراق تومور و تغییرات بعد از رادیاسیون و بافت نرمال مغز به دست آمد نسبت کولین به کراتین به ترتیب ۲/۵۲ و ۱/۵۷ و ۱/۵۲ گزارش شد (۱۶). در مطالعه ما نیز هر چند نتایج بر اساس Pvalue با اهمیت نبود ولی بررسی‌ها نشان داد که در تومورهای بدخیم نسبت کولین به کراتین بالاتری نسبت به خوش‌خیم با نقطه برش ۱/۹۲ داشتیم و در افتراق تومورهای خوش‌خیم از بدخیم با ویژگی ۹۲ درصد می‌تواند کمک کننده باشد. در مقایسه با مطالعات مشابه بر روی تومورهای مغز و وجود کولین به کراتین بالاتر در اکثر بدخیمی‌ها و به خصوص در بدخیمی با درجه تهاجم بالا دیده می‌شود که بدین ترتیب نتایج قابل انتظاری در مطالعه ما در رابطه بدخیمی وجود داشته و از آنجا که کولین turn over سلولی را نشان می‌دهد لذا قابل انتظار است که در موارد بدخیمی میزان کولین که فعالیت سلولی را نشان می‌دهد افزایش یابد. در این راستا در مطالعه‌ای که بر روی نمای MRS تومورهای غدد بزاقی توسط کینگ (king) و همکاران انجام شد، در TE برابر با ۱۳۶، میانگین نسبت کولین به کراتین در تومورهای بدخیم، وارتین و خوش‌خیم غیروارتین به ترتیب برابر با $۱/۷۳ \pm ۰/۴۷$ ، $۵/۴۹ \pm ۱/۸۶$ و $۳/۴۶ \pm ۰/۸۴$ تعیین شد. (در این مطالعه نسبت کولین به کراتین در تومورهای بدخیم پایین‌تر از خوش‌خیم بوده است که برخلاف انتظار می‌باشد (۱۳) همان‌طور که پیشتر گفتیم در اکثر مطالعات MRS نیز پیک کولین در بدخیمی‌ها بالا می‌باشد کما اینکه در مطالعه ما نیز در افتراق خوش‌خیمی و بدخیمی نیز همین نتایج حاصل شد. در مطالعه ما MRS قادر به افتراق بین گروه بدخیم و گروه

نتیجه‌گیری

در مجموع بر طبق این مطالعه نسبت‌های کولین به کراتین در ام‌ا‌ر اسپکتروسکوپی می‌تواند در افتراق خوش‌خیمی و بدخیمی تومورهای غدد بزاقی قبل از عمل جراحی به عنوان یک روش غیرتهاجمی مفید باشد.

سپاس و قدردانی

این پژوهش، بخشی از پایان‌نامه آقای سیروس امیدی است که در گروه رادیولوژی دانشگاه علوم پزشکی تهران انجام گرفته و هزینه آن توسط معاونت پژوهشی آن دانشگاه تأمین شده است.

تضاد منافع

هیچ‌گونه تضاد منافع توسط نویسندگان بیان نشده است.

وارتین و بین‌گروه خوش‌خیم غیروارتین و وارتین نبود. علل اختلاف نتایج مطالعه ما با مطالعه قبلی مشابه بر روی غدد بزاقی می‌تواند ناشی از این باشد که مطالعه ما با ام‌ا‌ر ای ۳ تسلا که قدرت مغناطیسی بالاتری دارد انجام شده است که دارای قدرت تصویربرداری بالاتری در مقایسه با ام‌ا‌ر ای ۱/۵ تسلا می‌باشد. در ضمن نتایج پاتولوژی بر اساس عمل جراحی و (نه FNA) در مطالعه ما حاصل شده است که از نقاط قوت مطالعه می‌باشد.

از محدودیت‌های مطالعه ما می‌توان به تعداد کمتر تومور وارتین به علت شیوع کمتر وارتین در کشور ما در مقایسه با سایر مناطق اشاره کرد که بررسی‌های بیشتر با تعداد بیماران بیشتر را می‌طلبد.

References:

1. Rastogi R, Bhargava S, Janardan Mallarajapatna G, et al. Pictorial essay: Salivary gland imaging, *Indian J Radiol Imaging* 2012; 22(4): 325-33.
2. Divi V, Fatt MA, Teknos TN, et al. Use of cross-sectional imaging in predicting surgical location of parotid neoplasms. *J Comput Assist Tomogr* 2005; 29: 315-19.
3. Freling NJ, Molenaar WM, Vermey A, et al. Malignant parotid tumors: clinical use of MR imaging and histologic correlation. *Radiology* 1992; 185(3): 691-6
4. Witten J, Hybert F, Hansen HS. Treatment of malignant tumors in the parotid glands. *Cancer* 1990; 65(11): 2515-20.
5. Gritzmann N, Rettenbacher T, Hollerweger A, et al. Sonography of the salivary glands. *Eur Radiol* 2003; 13(5): 964-75.
6. Yousem DM, Kraut MA, Chalian AA. Major salivary gland imaging. *Radiology* 2000; 216(1): 19-29.
7. Parker GD, Harnsberger HR. Clinical-radiologic issues in perineural tumor spread of malignant diseases of the extracranial head and neck. *Radiographics* 1991; 11(3): 383-99.
8. Motoori K, Yamamoto S, Ueda T. et al. Inter- and intratumoral variability in magnetic resonance imaging of pleomorphic adenoma: an attempt to interpret the variable magnetic resonance findings. *J Comput Assist Tomogr* 2004; 28(2): 233-46.
9. Vogl TJ, Balzer J, Grevers G. Magnetic resonance tomography in questionable lesions of the ENT area. Examination technique and results of a prospective study of 1,493 patients. *Laryngorhinootologie* 1992; 71(9): 439-52.
10. Yabuuchi H, Fukuya T, Tajima T, et al. Salivary gland tumors: diagnostic value of gadolinium-enhanced dynamic MR imaging with histopathologic correlation. *Radiology* 2003; 226(2): 345-54.
11. Aghaghazvini L, Salahshur F, Yazdani N, et al. Dynamic contrast-enhanced MRI for differentiation of major salivary glands neoplasms, a 3-T MRI study. *Dentomaxillofac Radiol* 2015; 44(2): 20140166.

12. Habermann CR, Gossrau P, Graessner J et al. Diffusion-weighted echo-planar MRI: a valuable tool for differentiating primary parotid gland tumors? *RoFo* 2005; 177(7): 940-5.
13. King AD, Yeung DK, Ahuja AT. et al. Salivary gland tumors at in vivo proton MR spectroscopy. *Radiology* 2005; 237(2): 563-9.
14. Nakahari T, Seo Y, Murakami M, et al. ³¹P-NMR study of dog submandibular gland in vivo and in vitro using the topical magnetic resonance. *Jpn J Physiol.* 1985;35(5):729-40.
15. Murakami M, Imai Y, Seo Y, et al. Phosphorus nuclear magnetic resonance of perfused salivary gland. *BiochimBiophysActa.* 1983; 16(726): 19-24.
16. Horská A, Peter B, Barker D. et al. Imaging of Brain Tumors: MR Spectroscopy and Metabolic Imaging. *Neuroimaging Clin N Am.* 2010; 20(3): 293–310.
17. Okada T, Harada M, Matsuzaki K, et al. Evaluation of female intrapelvic tumors by clinical proton MR spectroscopy. *J Magn Reson Imaging.* 2001;13(6):912-17.
18. Thomas MA, Binesh N, Yue K, et al. Volume-localized two-dimensional correlated magnetic resonance spectroscopy of human breast cancer. *J Magn Reson Imaging.* 2001;14(2):181-6.
19. Hahn P, Smith IC, Leboldus L, Littman C, Somorjai RL, Bezabeh T. The classification of benign and malignant human prostate tissue by multivariate analysis of ¹H magnetic resonance spectra. *Cancer Res.* 1997; 57(16):3398-3401.
20. Gupta N, Kakar AK, Chowdhury V, et al. Magnetic resonance spectroscopy as a diagnostic modality for carcinoma thyroid. *Eur J Radiol.* 2007;64(3): 414-18.

Original Article

Diagnostic Value of Magnetic Resonance Spectroscopy in Differentiation of Benign and Malignant Salivary Gland Tumors in Comparison with Pathology Results

L. Aghaghazvini (MD)^{1*}, H. Sharifian (MD)², S. Omid (MD)³,
N. Yazdani (MD)⁴, S. Kooraki (MD)³

¹ Department of radiology, Shariati Hospital, Tehran University of Medical Sciences, Tehran, Iran

² Department of radiology, Amiralam Hospital, Tehran University of Medical Sciences, Tehran, Iran

³ Advanced Diagnostic and invasive imaging research center, Tehran University of Medical Sciences, Tehran, Iran

⁴ ENT research center, Amiralam Hospital, Tehran University of Medical Sciences, Tehran, Iran

(Received 29 Aug, 2016 Accepted 8 Oct, 2017)

Abstract

Background: Differentiation between benign and malignant parotid tumors before surgery is important because it can change the therapeutic planning for patients. In this study we evaluated the role of Magnetic resonance spectroscopy (MRS) in differentiation of benign from malignant parotid tumors.

Materials and Methods: 40 patients entered with salivary gland tumor especially parotid) that candidates for surgery in this study. Patients selected in Amiralam hospital and did MRI in Imam Khomeini hospital. In this study, on these patients Magnetic resonance spectroscopy (MRS) was performed at 135 and 270 Time of Echo, and the choline/creatine ratio was determined. Regarding to the cytological results, patient divided to warthin, benign and malignant tumors and ROC curves used to determine the best cut off points.

Results: 40 patients entered in this study, 25 had benign non warthin tumors, 9 malignant tumors and 6 warthin tumors. In differentiation benign from malignant tumors TE136 was stronger. The best cut off point of Choline to Creatine ratio in TE: 136 was 1.92 with sensitivity 81 % and specificity 89% and in TE 270 was 1.76 with Sensitivity 89% and specificity 71%. Choline/creatine ratio <1.25 can rule out the malignancy with sensitivity of 92% and ratio > 1.76 strongly suggest malignancy (with 10% specificity). MRS was not able to differentiate benign non warthin from warthin tumors.

Conclusion: According to this study, Choline/ creatine ratio in MRSpectroscopy can be helpful as non-invasive method in differentiation of benign from malignant tumors.

Key words: Tumor, salivary gland, Magnetic resonance spectroscopy, malignant, benign, parotid

©Iran South Med J. All rights reserved.

Cite this article as: Aghaghazvini L, Sharifian H, Omid S, Yazdani N, Kooraki S. Diagnostic Value of Magnetic Resonance Spectroscopy in Differentiation of Benign and Malignant Salivary Gland Tumors in Comparison with Pathology Results. Iran South Med J 2018; 21(1): 54-64

Copyright © 2018 Aghaghazvini, et al. This is an open-access article distributed under the terms of the Creative Commons Attribution-noncommercial 4.0 International License which permits copy and redistribute the material just in noncommercial usages, provided the original work is properly cited.

* Address for correspondence: Department of radiology, Shariati Hospital, Tehran University of Medical Sciences, Tehran, Iran.
E.mail: aghaghazvini.leila@gmail.com

Website: <http://bpums.ac.ir>
Journal Address: <http://ismi.bpums.ac.ir>