

## نقش داپلر سونوگرافی عروق مغزی حین عمل در جراحی آنوریسم مغزی

دکتر مسیح صبوری\*، دکتر وحید لطفی فرد\*\*

\* دانشیار گروه جراحی مغز و اعصاب، دانشکده‌ی پزشکی، دانشگاه علوم پزشکی اصفهان، اصفهان، ایران.  
\*\* دستیار جراحی مغز و اعصاب، دانشکده‌ی پزشکی، دانشگاه علوم پزشکی اصفهان، اصفهان، ایران.

تاریخ دریافت: ۸۸/۳/۱۱

تاریخ پذیرش: ۸۸/۷/۱

### چکیده

هدف این مطالعه، ارزیابی نقش داپلر سونوگرافی عروق کوچک مغزی حین عمل (MDS: Intraoperative microvascular doppler sonography) در ارزیابی همودینامیک عروق مغزی بود.

برای ۲۵ بیمار (۱۴ زن و ۱۱ مرد) با متوسط سنی ۵۷ سال که ظرف بازه‌ی زمانی ۱۵ ماهه جهت انجام عمل جراحی ۲۷ آنوریسم مغزی مراجعه کرده بودند، داپلر سونوگرافی عروق کوچک مغزی با فرکانس ۲۰ مگاهرتز قبل و بعد از کلیپ آنوریسم مغزی صورت گرفت تا بسته شدن کامل ساک آنوریسم و عدم اختلال در عروق اطراف اثبات شود. بعد از عمل، در ۹۱ درصد بیماران، سی‌تی آنژیوگرافی شریانی مغزی صورت گرفت و یافته‌های داپلر سونوگرافی حین عمل با نتایج سی‌تی آنژیوگرافی بعد از عمل مقایسه شد.

میکروپروپروب با قطر ۱ میلی‌متر قادر به Insonation تمام عروق اطراف آنوریسم شامل عروق Perforating و ساک آنوریسم بود. کلیپ آنوریسم با استفاده از اطلاعات داپلر سونوگرافی حین عمل ۵ بار جابه‌جا شد (۲۱ درصد موارد) که ۲ مورد آن به علت انسداد ناخواسته عروق اطراف آنوریسم، ۲ مورد به علت عدم بسته شدن کامل ساک آنوریسم و یک مورد به علت انسداد عروق اطراف و عدم بسته شدن کامل آنوریسم به طور هم‌زمان بود. زمان متوسط جهت انجام داپلر سونوگرافی ۷ دقیقه بود. یافته‌های سی‌تی آنژیوگرافی بعد از عمل در تمام موارد منطبق با یافته‌های سونوگرافی حین عمل بود.

استفاده از داپلر سونوگرافی عروق کوچک مغزی حین عمل در جراحی آنوریسم‌های مغزی، با توجه به سهولت انجام، ایمن بودن و زمان‌بر نبودن و نیز دادن اطلاعات ارزشمند در مورد Patency عروق اطراف و کامل بسته شدن آنوریسم، مفید می‌باشد.

آنوریسم مغزی، عروق، داپلر سونوگرافی.

مقدمه:

روش‌ها:

یافته‌ها:

نتیجه‌گیری:

واژگان کلیدی:

۸ تعداد صفحات:

۱ تعداد جدول‌ها:

- تعداد نمودارها:

۱۱ تعداد منابع:

دکتر وحید لطفی فرد، دستیار جراحی مغز و اعصاب، دانشکده‌ی پزشکی، دانشگاه علوم پزشکی اصفهان، اصفهان، ایران.  
E-mail: vahilotf@yahoo.com

آدرس نویسنده مسؤول:

## مقدمه

آنوریسم مغزی بیماری سنین میان‌سالی و بالاتر می‌باشد و امروزه با توجه به افزایش سن متوسط جوامع، میزان شیوع آن به همین نسبت بالاتر رفته است. در آمارهای مختلف، به طور متوسط به ارقامی بین ۱ تا ۴ درصد جمعیت اشاره شده است (۱). با توجه به مورتالیتی و موربیدیتی بسیار بالایی که پاره شدن آنوریسم در بر دارد، تعداد زیادی از این افراد تحت عمل جراحی کلیپ آنوریسم و تعداد کمتری تحت اعمال دیگر مانند Coiling یا Trapping آنوریسم و روش‌های دیگر قرار می‌گیرند.

۲ مورد از مخاطراتی که عمل جراحی کلیپ آنوریسم را تهدید می‌کند، اهمیت خاصی برخوردار است؛ اول، عدم کلیپ کامل گردن آنوریسم که موجب باقی ماندن ریسک پارگی آنوریسم و ایجاد Rebleeding می‌شود و دوم، گرفته شدن و انسداد عروق اطراف آنوریسم توسط کلیپ آنوریسم که حتی با پیشرفت‌هایی که در زمینه‌ی جراحی میکروسرجیکال به وجود آمده است، هنوز هم ریسک آن وجود دارد (۲-۳).

روش‌های موجود جهت جلوگیری از ایجاد اختلال در عمل جراحی آنوریسم شامل بررسی با چشم تحت بزرگ‌نمایی میکروسکوپی، داپلر سونوگرافی حین عمل و آنژیوگرافی حین عمل است (۱). آنژیوگرافی حین عمل، مؤثرترین روش ارزیابی اولیه‌ی عمل جراحی می‌باشد که در بعضی از مطالعات موجب تغییر در استراتژی عمل (نظیر تغییر محل کلیپ) در ۱۰ تا ۳۰ درصد موارد شده و به میزان ۵ درصد از انسداد عروقی و ۱۰ درصد از وجود جریان خون در آنوریسم جلوگیری کرده است (۴). بیشترین جابه‌جایی کلیپ در آنوریسم‌های غول‌آسا (Giant) در سیرکولاسیون خلفی و سوپریور هیپوفیزیال

مشاهده می‌شود (۵). با این حال، مشکل بزرگ آنژیوگرافی حین عمل، احتمال موربیدیتی آن، به میزان کم ولی با اهمیت بالا (در اثر عواملی نظیر استروک)، و زمان‌بر بودن آن (در حدود ۳۰ تا ۴۵ دقیقه) می‌باشد.

خطرات جدی آنژیوگرافی حین عمل شامل ایسکمی و انفارکت مغزی است که در ۱/۳ درصد موارد رخ می‌دهد؛ این عارضه در ۰/۱ درصد موارد دائمی است و این ریسک در افرادی که دچار بیماری‌های عروق مغزی (Cerebrovascular) باشند تا ۲/۵ درصد می‌رسد. علاوه بر خطرات ایسکمیک مغزی، عوارض دیگری نظیر آنافیلاکسی هم در ۱/۵۰۰۰۰ موارد رخ می‌دهد (۶-۷).

مطالعه‌ی حال حاضر سعی در ارزیابی داپلر سونوگرافی حین عمل، به عنوان یک روش جایگزین آنژیوگرافی حین عمل داشت؛ از مزایای داپلر سونوگرافی عروق کوچک مغزی حین عمل (MDS: Intraoperative microvascular doppler sonography)، کمتر تهاجمی بودن و سریع بودن انجام آن می‌باشد.

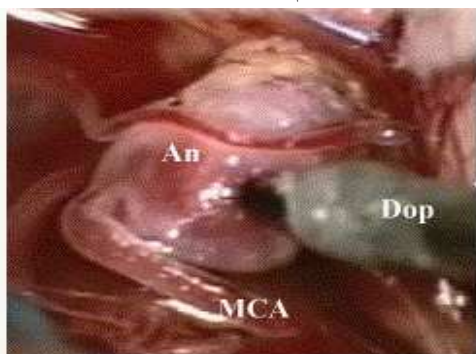
## روش‌ها

در این مطالعه، ۲۵ بیمار شامل ۱۴ زن و ۱۱ مرد با میانگین سنی ۵۷ سال، که ظرف بازه‌ی زمانی ۱۵ ماهه (بین اول دی ماه ۱۳۸۶ لغایت اسفند ۱۳۸۷) با تشخیص ۲۷ آنوریسم مغزی مراجعه کرده بودند، وارد شدند. تمامی این بیماران قبل از عمل دارای آنژیوگرافی عروقی ۴ رگی مغزی و سی‌تی اسکن مغزی بودند. ۹۱ درصد (۲۰ مورد) بیماران بعد از انجام عمل کلیپ آنوریسم، ظرف ۲ هفته سی‌تی آنژیوگرافی ۳ بعدی شریانی مغزی انجام دادند که جهت ارزیابی کامل بسته شدن آنوریسم و باز بودن عروق اطراف مورد استفاده قرار گرفت. ساک آنوریسم و عروق اطراف آن حین عمل، یک بار قبل از

۱- سیگنال‌ها قبل و بعد از کلیپ آنوریسم یکسان باشد.

۲- سیگنال‌ها قبل و بعد از کلیپ آنوریسم در عروق اطراف از نظر سرعت، Pulsatility index و فرم تفاوت داشته ولی سیگنال از بین نرفته باشد.

۳- سیگنال بعد از قرار دادن کلیپ در عروق اطراف آنوریسم از بین نرفته باشد.



شکل ۲. نحوه‌ی ثبت سیگنال‌های داخل ساک آنوریسم توسط داپلر سونوگرافی قبل و بعد از کلیپ

سیگنال رخ دهد، مطابق بر انسداد رگ در نظر گرفته شد و کلیپ آنوریسم جابه‌جا گردید. در زمانی که سیگنال ثبت شده بعد از کلیپ آنوریسم در عروق اطراف تغییر فرم یا سرعت جریان خون پیدا کرد، کلیپ جابه‌جا نشد و تنها عروق درگیر در محلول پاپاورین در ۲۰ میلی‌لیتر نرمال سالین غوطه‌ور شد.

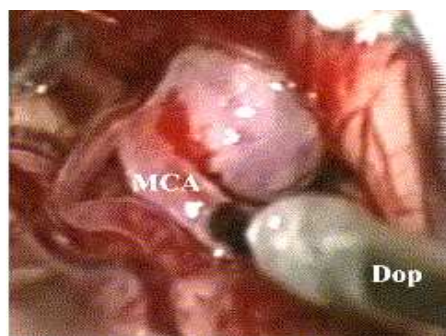سیگنال‌ها در ساک آنوریسم نیز به صورت زیر دسته‌بندی شد.

۱- بعد از کلیپ آنوریسم هنوز سیگنال در ساک آنوریسم وجود داشت که بیانگر عدم کلیپ شدن کامل ساک آنوریسم بود.

۲- بعد از کلیپ آنوریسم، سیگنال وجود نداشت که بیانگر کلیپ کامل آنوریسم بود (شکل ۴).

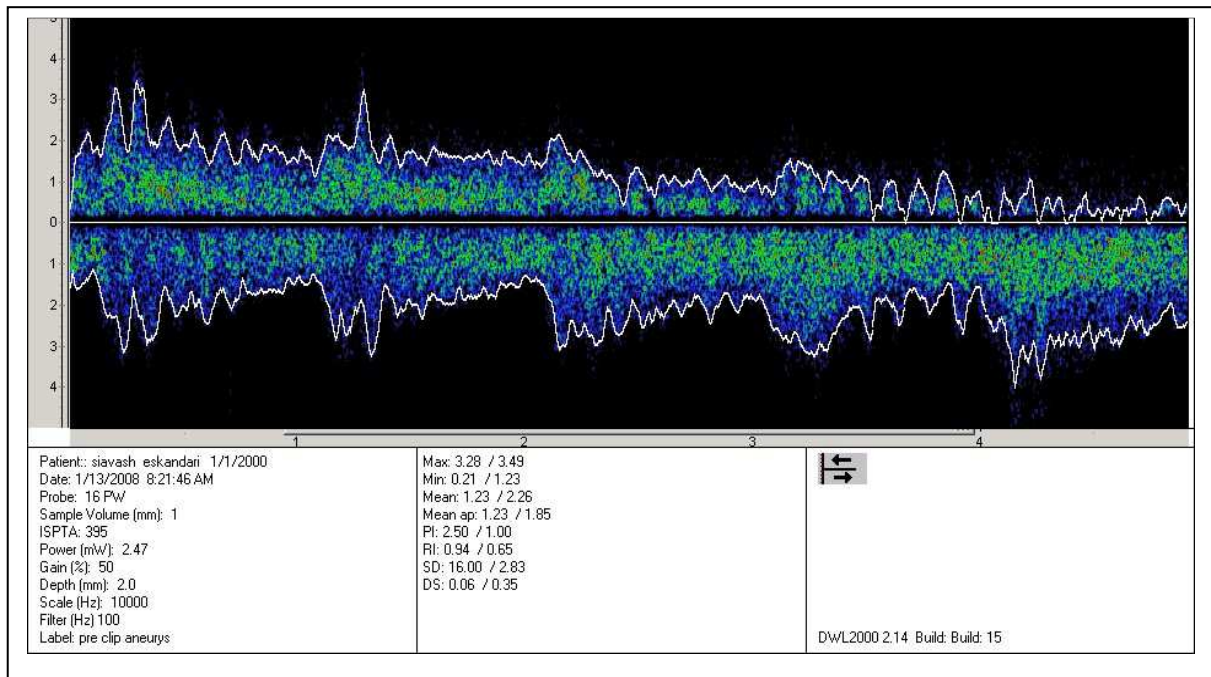
جهت آنالیز آماری داده‌ها و مقایسه‌ی نتایج از آزمون  $\chi^2$  استفاده شد.

کلیپ آنوریسم، با استفاده از MDS از نظر وجود سیگنال بررسی شد و خصوصیات سیگنال مانند سرعت جریان خون و Pulsatility index ثبت گردید؛ یک بار هم بعد از کلیپ آنوریسم، از ساک آنوریسم و عروق اطراف MDS مجدد به عمل آمد. از میکروپروب داپلر سونوگرافی با فرکانس بالا (۲۰ مگاهرتز) و به قطر ۱ میلی‌متر جهت ثبت سیگنال از عروق Perforating و از میکروپروب ۳ میلی‌متر جهت ثبت سیگنال از عروق اصلی استفاده شد. پروب از داخل یک ساکشن کانولا عبور داده شد و توسط Bone wax در قسمت نوک ساکشن در اطراف میکروپروب فیکس گردید. میکروپروب به صورت مستقیم روی سگمنت‌های مختلف عروقی و ساک آنوریسم قرار گرفت و سعی شد که با زاویه‌ی Insonation همیشه ثابت حدود ۴۵ درجه، در مقابل جریان خون قرار گیرد تا سرعت‌های به دست آمده قابل مقایسه باشد. سیگنال‌های MDS حین عمل از نظر سرعت‌های آن، وجود یا عدم وجود سیگنال و صدای ایجاد شده توسط دستگاه سونوگرافی مورد ارزیابی قرار گرفت. نحوه‌ی انجام این مراحل و نمونه‌ای از داپلر سونوگرافی ثبت شده از ساک آنوریسم در شکل‌های ۱ تا ۳ فابل مشاهده است.

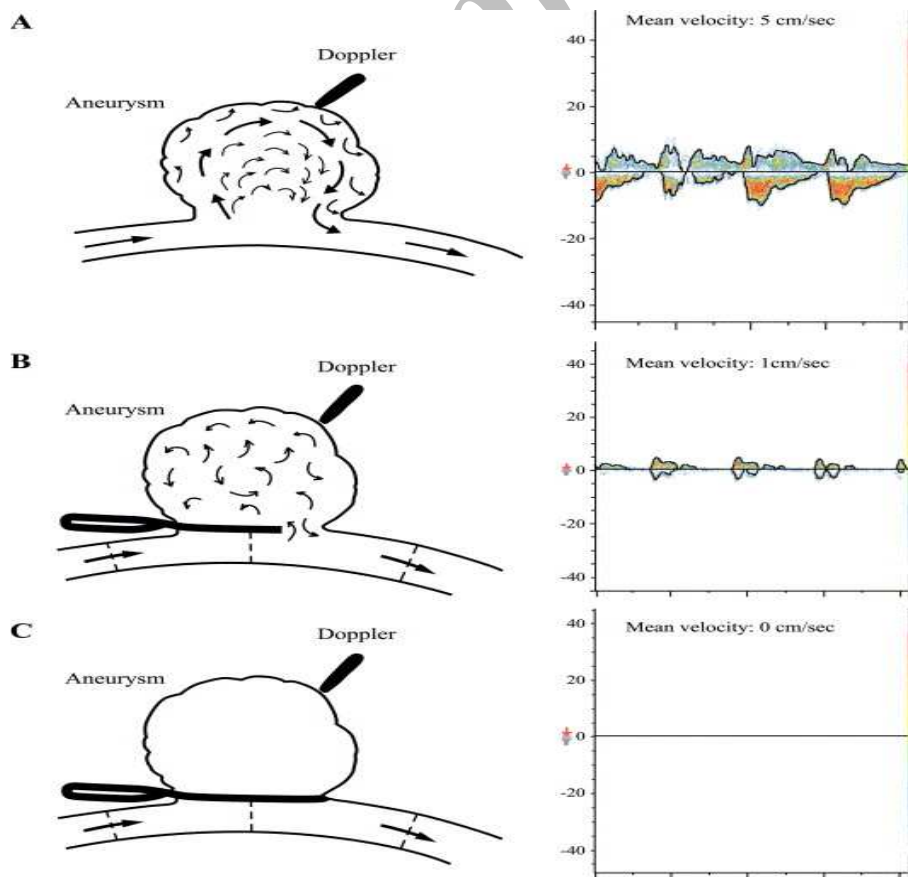


شکل ۱. نحوه‌ی ثبت سیگنال‌های شریان‌های اطراف آنوریسم توسط داپلر سونوگرافی

سیگنال‌های عروقی اطراف به صورت زیر دسته‌بندی شد.



شکل ۳. نمونه‌ای از داپلر سونوگرافی ثبت شده از ساک آنوریسم



شکل ۴. تأیید بسته شدن کامل ساک آنوریسم توسط داپلر سونوگرافی

## یافته‌ها

تعداد ۲۷ آنوریسم در مطالعه‌ی ما وارد شد که از این تعداد، ۲۳ آنوریسم منفرد و ۴ آنوریسم متعدد بود. در مجموع، ۵۵ درصد آنوریسم‌ها در زنان و ۴۵ درصد در مردان مشاهده شد که سهم هر گروه از آنوریسم‌های متعدد ۲ عدد بود. از مجموع ۲۷ آنوریسم، ۴ آنوریسم غول‌آسا (Giant) (بزرگتر از ۲/۵ سانتی‌متر)، ۱۴ عدد بزرگ (۲/۵-۱ سانتی‌متر) و ۹ عدد کوچک (زیر ۱ سانتی‌متر) بود.

۲۴ آنوریسم تحت عمل کلیپ و ۲ آنوریسم، به علت عدم قابلیت کلیپ شدن در اثر آناتومی نامناسب، تحت Wrapping قرار گرفت؛ یک بیمار نیز به علت مشکلات زمینه‌ای قلبی عروقی و خونریزی آنوریسم حین عمل فوت نمود که از مطالعه حذف گردید.

توسط میکروپروب MDS، تمامی عروق اطراف آنوریسم، حتی عروق پرفوران (شامل Recurrent، Thalamo perforating، Hubner و ...)، ارزیابی شد. متوسط زمان لازم جهت ارزیابی، حدود ۷ دقیقه بود. در اوایل مطالعه، یک عارضه به صورت ایجاد یک سوراخ ریز در شریان تغذیه کننده‌ی آنوریسم رخ داد که توسط Packing با سرجیسل به راحتی کنترل شد؛ در حین مطالعه عارضه‌ی دیگری به وجود نیامد. در ۵ مورد (۲۱ درصد) کلیپ در حین عمل جابه‌جا شد که ۲ مورد

ناشی از عدم سیگنال در عروق اطراف (نشان دهنده‌ی انسداد ناخواسته‌ی عروق اطراف)، ۲ مورد ناشی از وجود سیگنال در ساک آنوریسم بعد از کلیپ و یک مورد ناشی از وقوع هر ۲ حالت فوق در قلمروی یک آنوریسم MCA بود (جدول ۱). تمام موارد با جابه‌جا کردن کلیپ آنوریسم تصحیح گردید. موارد اصلاح کلیپ آنوریسم اغلب در آنوریسم‌های MCA صورت گرفت که البته از نظر آماری معنی‌دار نبود ( $P > 0/05$ ).

در کل، MDS توانست عدم کلیپ کامل ساک آنوریسم را در ۳ مورد (۱۲/۵ درصد) و انسداد عروقی اطراف (که توسط ارزیابی چشمی کشف نشده بود) را نیز در ۳ مورد (۱۲/۵ درصد) نشان دهد.

بعد از عمل، از ۲۰ بیمار (۹۱ درصد) با مجموع ۲۲ آنوریسم، سی‌تی آنژیوگرافی ۳ بعدی شریانی مغزی صورت گرفت که بر اساس نتایج آن، در کلیه‌ی بیمارانی که سونوگرافی داپلر حین عمل وجود سیگنال در عروق اطراف آنوریسم را نشان می‌داد، در سی‌تی آنژیوگرافی هم Patency عروق مورد تأیید قرار گرفت. در ۴ مورد نیز MDS تغییر در پارامترهای سیگنال (سرعت و Pulsatility index) و نه از بین رفتن کامل آن را نشان داد که در سی‌تی آنژیوگرافی بعد از عمل، انسداد در عروق اطراف یافت نشد.

جدول ۱. اطلاعات مربوط به آنوریسم به تفکیک محل و میزان تأثیر داپلر سونوگرافی حین عمل در جابه‌جایی کلیپ آنوریسم‌ها

محل آنوریسم	تعداد (%)	عدم کلیپ کامل آنوریسم	انسداد عروق اطراف
ACOA	۸(۳۳)	۱	۱
MCA	۵(۲۱)	۰	۰
ACA	۲(۸)	—	—
ICA	۷(۲۹)	—	—
سیرکولاسیون خلفی	۲(۸)	۱	—
مجموع	۲۴(۱۰۰)		

\* در یک مورد آنوریسم MCA، انسداد عروقی اطراف و عدم بسته شدن کامل ساک آنوریسم به طور هم‌زمان موجب جابه‌جایی کلیپ شد.

ACoA: Anterior communicating artery; MCA: Middle cerebral artery; ACA: Anterior cerebral artery

میلی متر می باشد و از آن‌ها می توان جهت Insonation عروق مختلف داخل مغزی استفاده کرد.

مقالات در زمینه‌ی آثار داپلر سونوگرافی عروق مغزی حین عمل در عمل‌های آنوریسم مغزی وجود دارد که البته همگی مفید بودن این روش را تأیید می کنند. Bailes و همکاران (۱۰) ۳۵ بیمار را بررسی کردند که برای ۴۲ آنوریسم ایتراکرانیال تحت عمل قرار گرفته بودند؛ آنان از MDS با قطر ۱ میلی متر با فرکانس ۲۰ مگاهرتز استفاده نمودند و انسداد ۳۱ درصدی برای استنوز غیر منتظره عروق اطراف به دست آوردند. البته در بررسی آنان، اطلاعات عددی در مورد میزان بسته شدن ساک آنوریسم و تغییر محل کلیپ به علت عدم بسته شدن آن ارائه نشده است، اما یافته‌های داپلر سونوگرافی حین عمل با آنژیوگرافی بعد از آن به طور کامل مطابق بوده است و نتیجه‌گیری کرده‌اند که MDS می تواند جایگزین آنژیوگرافی حین عمل شود.

Laborde و همکاران (۱۱) نیز ۲۲ بیمار را بررسی کردند که تحت عمل جراحی ۲۴ آنوریسم بزرگ (Giant) قرار گرفتند. آنان از داپلر سونوگرافی ۲۰ مگاهرتز با میکروپروپروپهای یک میلی متری و ۰/۳ میلی متری استفاده کردند و در ۵ مورد که بعد از کلیپ آنوریسم دچار اختلال شدید در جریان خون عروق اطراف شدند، MDS موجب تغییر استراتژی عمل گردید. در این مطالعه نیز اطلاعاتی در زمینه کارایی MDS جهت تشخیص کامل بودن کلیپ آنوریسم ارائه نشده است.

ما در مطالعه‌ی خود سعی کردیم که علاوه بر نشان دادن کارایی MDS جهت ارزیابی Patency عروق اطراف آنوریسم بعد از قرار دادن کلیپ، اطلاعات کمی در مورد توانایی MDS در نشان دادن بسته شدن کامل

در کلیه‌ی بیمارانی که MDS نشان دهنده‌ی عدم وجود سیگنال در ساک آنوریسم بود، سی تی آنژیوگرافی بعد از عمل هم کلیپ کامل ساک آنوریسم را نشان داد. نکته‌ی حائز اهمیت در مطالعه این بود که به دلیل مسائل اخلاقی نمی توانستیم در بیماری که سونوگرافی MDS انسداد عروق اطراف را بعد از کلیپ آنوریسم نشان می داد (یعنی عدم وجود سیگنال در عروق اطراف) کلیپ را در همان حال قرار دهیم و بعد از عمل توسط سی تی آنژیوگرافی میزان موارد مثبت کاذب را محاسبه کنیم؛ مثبت کاذب به مواردی اطلاق می شود که MDS نشان دهنده‌ی انسداد عروقی اطراف باشد ولی تست تأیید کننده‌ی تشخیصی، یعنی سی تی آنژیوگرافی شریانی مغزی، عدم وجود انسداد را نشان دهد. بدیهی است که در صورت انجام چنین عملی، عارضه‌ی احتمالی (انفارکت مغزی) غیر قابل توجیه خواهد بود. با این حال، در مواردی که سونوگرافی MDS نشان دهنده‌ی تغییر در سرعت جریان خون یا Pulsatility index و یا تغییر در صدای امواج در داپلر بود، به موقعیت کلیپ آنوریسم دست زده نشد و در نهایت توسط سی تی آنژیوگرافی بعد از عمل، patency عروق اطراف در تمام موارد نشان داده شد.

## بحث

داپلر سونوگرافی در ابتدا جهت ارزیابی همودینامیک در عروق اکستراکرنیال به کار رفت. Aaslid و همکاران (۸) این تکنیک را جهت بررسی ترانس کرانیال عروق مغزی به کار بردند و مطالعات بعدی توسط Nomes و Gilsbach (۹) منجر به ساخت میکروپروپهای جهت بررسی عروق کوچک مغزی شد؛ این میکروپروپها دارای فرکانس بالا (۲۰ مگاهرتز) و قطر بین ۰/۳ تا ۳

گونه که پیشتر ذکر شد، با توجه به ایمن بودن MDS و زمان‌بر نبودن آن و نیز کارایی آن در تشخیص انسداد عروق اطراف ساک آنوریسم کلیپ شده، نتیجه‌ای که از مطالعه انجام شده به دست می‌آید، مفید بودن به کارگیری روتین MDS در عمل جراحی آنوریسم، جهت کاهش میزان عوارض ناخواسته‌ی ناشی از عدم بسته شدن کامل ساک آنوریسم یا انسداد عروقی اطراف می‌باشد.

ساک آنوریسم را نیز ارایه کنیم. البته MDS نارسایی‌هایی نیز در زمینه‌ی تعیین بسته بودن آنوریسم دارد؛ به عنوان مثال، ممکن است در قسمت Dome یک آنوریسم جریان برقرار نباشد و توسط MDS عدم سیگنال داشته باشیم، در این حالت با وجود این که Residual neck باقی مانده است، توسط MDS قابل تشخیص نیست و تنها به وسیله‌ی آنژیوگرافی قابل رؤیت می‌باشد. با این وجود، همان

## References

1. Richard Winn H, Youmans JR. Youmans neurological surgery. 5th ed. Philadelphia: W.B. Saunders Company; 2004. p. 1806-7.
2. Lazar ML, Watts CC, Kilgore B, Clark K. Cerebral angiography during operation for intracranial aneurysms and arteriovenous malformations. Technical note. J Neurosurg 1971; 34(5): 706-8.
3. Hillman J, Johansson I. Per-operative angiography--a useful tool in cerebral aneurysm surgery? Acta Neurochir (Wien ) 1987; 84(1-2): 39-42.
4. Alexander TD, Macdonald RL, Weir B, Kowalczyk A. Intraoperative angiography in cerebral aneurysm surgery: a prospective study of 100 craniotomies. Neurosurgery 1996; 39(1): 10-7.
5. Payner TD, Horner TG, Leipzig TJ, Scott JA, Gilmor RL, DeNardo AJ. Role of intraoperative angiography in the surgical treatment of cerebral aneurysms. J Neurosurg 1998; 88(3): 441-8.
6. Bailes JE, Tantuwaya LS, Fukushima T, Schurman GW, Davis D. Intraoperative microvascular Doppler sonography in aneurysm surgery. Neurosurgery 1997; 40(5): 965-70.
7. Laborde G, Gilsbach J, Harders A. The microvascular Doppler-an intraoperative tool for the treatment of large and giant aneurysms. Acta Neurochir Suppl (Wien ) 1988; 42: 75-80.
8. Dawkins AA, Evans AL, Wattam J, Romanowski CA, Connolly DJ, Hodgson TJ, et al. Complications of cerebral angiography: a prospective analysis of 2,924 consecutive procedures. Neuroradiology 2007; 49(9): 753-9.
9. Chuah KC, Stuckey SL, Berman IG. Silent embolism in diagnostic cerebral angiography: detection with diffusion-weighted imaging. Australas Radiol 2004; 48(2): 133-8.
10. Aaslid R, Markwalder TM, Nornes H. Noninvasive transcranial Doppler ultrasound recording of flow velocity in basal cerebral arteries. J Neurosurg 1982; 57(6): 769-74.
11. Gilsbach JM, Hassler WE. Intraoperative Doppler and real time sonography in neurosurgery. Neurosurg Rev 1984; 7(2-3): 199-208.

Received: 2009.6.1  
Accepted: 2009.9.23

## The Role of Intraoperative Microvascular Doppler Sonography in Cerebral Aneurysm Surgery

Masih Saboori MD\*, Vahid Lotfi Fard MD\*\*

\* Associate Professor of Neurosurgery, Department of Neurosurgery, School of Medicine, Isfahan University of Medical Sciences, Isfahan, Iran.

\*\* Resident of Neurosurgery, Department of Neurosurgery, School of Medicine, Isfahan University of Medical Sciences, Isfahan, Iran.

<b>Background:</b>	<b>Abstract</b> The goal of our study was determination of the role of the intraoperative microvascular doppler sonography (MDS) in cerebral hemodynamics in aneurysm surgery.
<b>Methods:</b>	Twenty five patients (14 female and 11 male) with mean age of 57 years, admitted for surgery of cerebral aneurysms were involved in this study within 15 months. Intraoperative 20 mhz microvascular doppler sonography of aneurysm sac and surrounding vessels was performed intraoperatively, before, and after aneurysm clipping to confirm complete obliteration of the aneurysm sac and patency of surrounding vessels. After operation, arterial CT angiography was performed in 91% of patients and the data from intraoperative microvascular doppler sonography was analyzed and compared with postoperative arterial CT angiograms.
<b>Findings:</b>	Microvascular doppler sonography with 1 mm diameter probe was able to insonate all surrounding vessels including perforating arteries and aneurysm sacs. Aneurysm clips were replaced 5 times during operations (21% of cases); 2 cases due to obstruction of surrounding vessels, 2 cases because of incomplete obliteration of aneurysm sac, and in one case because of both, obstruction of surrounding vessels and incomplete obliteration of the aneurysm. Mean time for operation of sonography was 7 minutes. Findings of postoperative CT angiography were consistent with those of intraoperative microvascular doppler sonography in all cases.
<b>Conclusion:</b>	Due to simplicity, safety, and not being time-consuming, and also because of giving invaluable information about patency of the surrounding vessels and complete clipping of aneurysm sacs, intraoperative microvascular doppler sonography is recommended in cerebral aneurysm surgery.
<b>Key words:</b>	<b>Microvascular doppler sonography, Cerebral aneurysm.</b>
<b>Page count:</b>	8
<b>Tables:</b>	1
<b>Figures:</b>	-
<b>References:</b>	11
<b>Address of Correspondence:</b>	Vahid Lotfi Fard MD, Resident of Neurosurgery, Department of Neurosurgery, School of Medicine, Isfahan University of Medical Sciences, Isfahan, Iran E-mail: vahilotf@yahoo.com