

## بررسی مقایسه‌ای نتایج حاصل از کاربرد درموفت گرفت به صورت نواری و دایره‌ای در مدل حیوانی (سگ) \*

دکتر محمود عمرانی فرد<sup>۱</sup>، دکتر مصطفی دهمرده‌ای<sup>۲</sup>

### خلاصه

**مقدمه:** استفاده از انواع پرکننده‌های طبیعی و مصنوعی، به خصوص انواع اتولوگ، کاربرد زیادی در اعمال جراحی ترمیمی و زیبایی دارد. در این مطالعه، نتایج مایکروسکوپی و میکروسکوپی حاصل از کاربرد درموفت گرفت به صورت نواری و دایره‌ای در مدل حیوانی بررسی و مقایسه شد.

**روش‌ها:** در این پژوهش توصیفی-تحلیلی، ۶ قلابه سگ به صورت آسان انتخاب و بررسی شدند. ۲۴ نمونه (۱۲ نمونه‌ی نواری و ۱۲ نمونه‌ی دایره‌ای) تهیه شد. نمونه‌ها از شکم، اندام و یا ناحیه اینگوینال گرفته و در صورت پیوند شد. نمونه‌های برداشته شده آنالیز میکروسکوپی و ماکروسکوپی گردید و پس از ۲ ماه از بدن حیوان خارج و بار دیگر بررسی شد.

**یافته‌ها:** نمونه‌های ارسالی از نسوج درموفت ۶۰ درصد نسج چربی و ۴۰ درصد نسج درمال داشت. در بررسی بعد از عمل، در نمونه‌های درموفت نواری ۶۰ درصد نسج همبند و ۴۰ درصد نسج چربی باقی‌مانده بود و در نمونه‌های درموفت دایره‌ای ۹۰-۸۰ درصد حجم سلولی را بافت همبندی تشکیل می‌داد. میانگین وزن نمونه‌های دایره‌ای قبل از کارگذاری  $0.34 \pm 1/96$  و در موقع برداشت  $0.29 \pm 1/14$  گرم ( $P < 0.001$ ) و در نمونه‌های نواری قبل از کارگذاری  $0.33 \pm 2$  و در موقع برداشت  $0.26 \pm 1/21$  گرم بود ( $P < 0.001$ ). میانگین تغییرات وزن نمونه‌های دایره‌ای و نواری  $0.1 \pm 0.82$  و  $0.1 \pm 0.79$  گرم بود ( $P = 0.59$ ). از لحاظ نتایج ترمیمی و زیبایی، عوارض بعد از عمل و زمان ماندگاری تفاوتی بین دو نمونه وجود نداشت. القای سنتز سلولی نمونه‌های گرفت دایره‌ای نتایج بهتری داشت.

**نتیجه‌گیری:** می‌توان به نتایج حاصل از گرفت درموفت در بیمارانی که نیازمند اعمال جراحی ترمیمی هستند، امیدوار بود.

**واژگان کلیدی:** پرکننده‌ها، درموفت گرفت، گرفت نواری، گرفت گرد، سگ

### مقدمه

امروزه استفاده از پرکننده‌ها (filler) کاربرد زیادی در اعمال جراحی ترمیمی و زیبایی دارند که دارای انواع طبیعی و مصنوعی می‌باشند. امروزه تمایل به استفاده از پرکننده‌های اتولوگ در زمینه‌های مختلف شدت گسترش یافته است بطوری که در نقاط مختلف بدن از اندام گرفته تا سر و صورت و مقاصد مختلف ترمیمی و زیبایی کاربرد داشته و تبدیل به یکی از موضوعات اصلی تحقیقاتی در نقاط مختلف دنیا گردیده است با

توجه به این که این تکنیک در دانشگاه علوم پزشکی اصفهان بصورت روتین اجرا می‌شود پیدا کردن روش‌های جدید استفاده از مواد می‌تواند راه گشای جنبه‌های مختلف درمانی باشد.

نکته اصلی در استفاده از مواد طبیعی خصوصاً نسوج اتولوگ نسبت به مواد مصنوعی قیمت بالا و عوارض بیشتر نسوج غیر خودی است در این بررسی تلاش می‌شود تا با حداکثر استفاده از نسوج خودی بیشترین استفاده را برده و نتایج حاصله را از نظر شکل ظاهری، ماندگاری و تغییرات میکروسکوپی بررسی

\* این مقاله حاصل پایان نامه دوره تخصصی جراحی در دانشگاه علوم پزشکی اصفهان می‌باشد.

<sup>۱</sup> دانشیار، گروه جراحی، دانشکده‌ی پزشکی، دانشگاه علوم پزشکی اصفهان، اصفهان، ایران.

<sup>۲</sup> دستیار، گروه جراحی، دانشکده‌ی پزشکی، دانشگاه علوم پزشکی اصفهان، اصفهان، ایران.

نویسنده‌ی مسؤول: دکتر محمود عمرانی فرد

نمائیم به همین منظور قطعات درموفت مرسوم را که در اندازه  $0/5 \times 1 \times 5$  سانتی متر میباشد بصورت ۵ قطعه مجزای  $1 \times 1 \times 0/5$  سانتی متری در آورده و فضایی حدوداً "۱۰ سانتی متری را پوشش داده و نتایج حاصله را از جهت امکان پوشش بیشتر با نسج کمتر و خصوصیات میکروسکوپی و ماکروسکوپی بررسی می نمایم

درمال گرفت وقتی است که چربی و اپی درم را حذف کرده و از ماده باقیمانده جهت ترمیم استفاده کنیم. همان گونه که انتظار می رود نقائص کوچک را می توان توسط این ماده ترمیم کرد ولی وقتی که بخواهیم یک دیفکت وسیع را توسط این ماده ترمیم کنیم، از نظر حجم، مشکل خواهیم داشت و لازم است که مواد دیگری را بکار گیریم.

شایعترین محل هائی که به منظور دنور استفاده می شود عبارتند از: کشاله ران، قسمت های تحتانی شکم، فولد گلوته آل، ساب ماماری، سوپراکلاویکولار و سایر مواردی که کمتر مورد استفاده قرار می گیرد. وقتی که درم را بر می داریم حدوداً ۲۵٪ کنتراکچر اولیه و کاهش حجم داریم که لازم است موقع طراحی اولیه این مسئله مد نظر باشد. گرفت حاصله را می شود به طریقه ایجاد برش جراحی یا تونل زیر جلدی در منطقه مورد نظر کار گذاری نمود.

استفاده از مواد پرکننده یا filler ها امروزه کاربرد وسیعی در حیطه جراحی پلاستیک و ترمیمی پیدا کرده است. تقریباً در تمامی دامنه های جراحی پلاستیک، این مواد کاربرد داشته و موجب شده است که تحقیقات وسیعی در این زمینه ها انجام شود.

فیلرها تقسیم بندی های مختلفی دارند که یک تقسیم بندی عمده آن فیلرهای مصنوعی و طبیعی

است. در نوع طبیعی، نسوج بدن به کار گرفته می شود و خصوصاً در نوع اتولوگ از نسج خود فرد به نقطه‌ی دیگری از بدن وی انتقال انجام می شود. نسج اتولوگ نسبت به سایر موارد، مزایا و اهمیت ویژه ای دارد. این ماده یکی از نسوج عمده بازسازی جهت اهداف ترمیمی و زیبایی است. از کاربردهای عمده این مواد، پر کردن دیفکت های سر و صورت است که معمولاً ناشی از انواع حوادث صنعتی - تروماتیک یا جنگی می باشد.

از طرف دیگر ترمیم مشکلات ناشی از روند پیری که خودش را بصورت ضایعات سر و صورت نشان می دهد نیز از عمده اهداف کاربرد این مواد است.

ذکر این نکته لازم است که امروزه در مراکز جراحی پلاستیک ایران این تکنیک ها بصورت روتین بکار برده می شود. تزریق چربی جهت تقویت نسوج مختلف بدن و نیز استفاده از درموفت در نواحی مختلف امروزه به کمک جراحان پلاستیک آمده است. هدف اصلی از انجام این مطالعه نیز بررسی نتایج مایکروسکوپی و میکروسکوپی درموفت گرفت بصورت پانچ و مقایسه آن با strip از نظر ماندگاری و نتایج زیبایی و ترمیمی آن بود.

## روش‌ها

این مطالعه بک پژوهش توصیفی - تحلیلی بر روی مدلهای حیوانی (سگ) است که در مرکز تحقیقات دانشکده دندانپزشکی دانشگاه علوم پزشکی اصفهان در سال ۱۳۸۸ انجام شد.

حجم نمونه مورد نیاز مطالعه با استفاده از فرمول بر آورد حجم نمونه جهت مقایسه میانگین ها و با در نظر گرفتن سطح اطمینان ۹۵٪، توان آزمون ۸۰٪ و

گردید. محل‌های دنور ناحیه چین پشت دستها در ناحیه تنه، کمر و پهلوهای سگ بوده است. پس از برداشت نمونه‌ها وزن شده و با دقت میکروگرام با ترازوی مخصوص تحت شرایط استریل ثبت می‌گردیدند. نواحی چین نازولابیال، گونه و ورتکس جهت کارگذاری نمونه‌ها شیو شده و پرپ درپ می‌گردیدند. نمونه‌ها بصورت برش strip به ابعاد 1 cm \* 0/5 \* 5 در یک طرف صورت و این برش در قطعات جداگانه بصورت 5 قطعه جداگانه 1 cm کارگذاری در طرف دیگر صورت می‌شدند. در ناحیه ورتکس سگها 3 نمونه جداگانه در محل‌های خاص کارگذاری شد. نمونه‌ها شامل چربی آزاد بصورت دایره ای حدوداً 3 \* 2 سانتی متر و به همین ابعاد در موقت دایره ای و سپس در موقت فاشیال هم به همین ابعاد آماده شد و در ناحیه ورتکس کارگذاری شد. محل برش ایجاد شده با نسج نایلون 3 صفر سوچور شد و سپس با محلول مخلوط تتراسایکلین و ویوله زخم ضد عفونی شد. نیاز به قراردادن پانسمان در روی زخم نبود. سگ‌ها به ریکاوری منتقل شده و سپس از ریکاوری به مزرعه منتقل شدند. سوچورها کشیده نشد و به عنوان مارکر جهت عمل جراحی در موضع ماندند. حیوانات تا دو هفته از نظر عوارض زخم تحت نظر بودند و طی مدت 80 روز نیز در صورت مشاهده هرگونه عارضه به دامپزشک اطلاع داده می‌شد. پس از 80 روز سگ‌ها در دو نوبت مجزا همانند عمل اول به اطاق عمل منتقل شدند و ناحیه تحت عمل جراحی قرار گرفت. دایسکشن مرحله دوم سخت تر بود ولی ایجاد کپسول نازکی که دور نمونه‌ها را گرفته شود کمک به دایسکشن می‌کرد. پس از جداکردن نمونه‌ها مجدداً وزن گردید و

واریانس مدت زمان عمل که طبق متون مربوطه حدود 1/44 بر آورد گردیده و حداقل تفاوت معنی دار بین دو گروه که معادل 1/5 درنظر گرفته شده به تعداد 12 نمونه برآورد گردید .  
روش نمونه گیری در این مطالعه بصورت نمونه گیری آسان بوده که طی آن 6 قلاده سگ انتخاب و مطالعه روی آنها به انجام رسید .

این مطالعه روی نمونه های حیوانی (سگ) انجام شده است. از نظر مطالعات آماری و حیاتی ماندگاری چربی در انسان طی شش ماه معادل دو ماه در سگ می‌باشد چرا که از نظر طول عمر و سایر اندکس‌های زیستی در سگ هر 2 ماه حیات، معادل شش ماه حیات انسانی می‌باشد. لذا نتایج 2 ماهه در حیوان معادل 6 ماه در انسان می‌باشد.

تعداد شش قلاده سگ که از نظر وزن، جنس، سایز و نژاد تقریباً در یک سطح قرار داشتند انتخاب شدند. به منظور آماده سازی سگ‌ها از نظر حجم مناسب در موقت‌ها به مدت یکماه حیوانات در مزرعه دامپروری دانشکده دندانپزشکی تحت تغذیه مناسب قرار گرفتند و از نظر سلامت جسمی و واکسیناسیون مرتباً تحت نظارت و معاینه قرار گرفتند.

پس از آماده شدن و کسب نسج چربی مورد نظر سگ‌ها آماده عمل شده و در دو روز متوالی هر روز یک نوبت از ساعت 8 صبح الی 2 بعد از ظهر 3 قلاده سگ تحت عمل قرار گرفتند.

حیوانات به توسط یک عدد میکروچیپ کارگذاری شده در بدن حیوان مورد شناسایی قرار می‌گرفتند. شروع عمل با لوله گذاری و جنرال آنستزی بود که حیوان لوله گذاری اوروتراکتال شد. سپس ناحیه دنور و ناحیه مورد نظر شمیوشده و پرت و درپ می‌

شد. پس از توزین نمونه‌ها با استفاده از محلول فرمالین نمونه‌های جهت تهیه بلوک‌های پاتولوژی به بخش پاتولوژی ارسال شد. رنگ آمیزی‌های مورد نظر چهار نوع بودند که عبارتند از HE - ماسون - رتیولین و IHC.

در رنگ آمیزی HE که رنگ آمیزی عمومی می‌باشد شمای کلی بافت و عناصر تشکیل دهنده آن مشخص می‌گردد درصد کلی نسج چربی، بافت همبند و عضله تشخیص می‌گردد.

رنگ آمیزی ماسون با تکیه بر اهمیت بافت همبندی نمای واضح و بهتری از نسج نرم عروق عضله و چربی را نشان داده و عروق را واضح تر نشان داده و خصوصاً عروق را بخوبی نمایان می‌کند. همچنین در این رنگ آمیزی عضلات منقطع بخوبی نمایان می‌گردد. این رنگ آمیزی به عنوان رنگ کنترل بررسی شد.

رنگ آمیزی رتیولین رشته‌های کلاژن بصورت سیاه‌رنگ نشان داده و هر چه این رشته‌ها زیاده‌تر باشد نشان دهنده افزایش خاصیت کلاژن سازی منع بوده و کلاتور حاصله بعدی بهتر خواهد بود. لذا وجود رتیولین نشان دهنده خاصیت خوب نسج برای ایجاد گانتور جذب خواهد بود.

در نهایت رنگ آمیزی IHC یا امیونو هسیتوشیمی که براساس تهیه آنتی بادی‌های خاص می‌باشد نشان دهنده آنژیوژنز و عروق بصورت اختصاصی بوده و اهمیت خاصی از جهت نشان دادن عروق ایجاد شده جدید است. طی این رنگ آمیزی جدار عروق بصورت قهوه‌ای رنگ خودش را نشان می‌دهد.

داده‌های بدست آمده از مطالعه که در فرم‌های ویژه ثبت گردیده، پس از ویرایش و رفع نقص وارد

زخم حیوانات سوچور شده پانسمان گردید و حیوانات پس از ریکاوری به مزرعه منتقل شدند. نمونه‌های قبل و بعد از عمل جهت مطالعه میکروسکوپی به آزمایشگاه پاتولوژی ارسال شدند.

مدت مطالعه حدوداً ۳ ماه بود که یک ماه اول آن صرف تغذیه سگها به منظور افزایش حجم چربی شد. سپس مجموعاً ۲۴ نمونه تهیه شد از هر گروه ۱۲ نمونه (۱۲ نمونه strip و ۱۲ نمونه punch). معادل گرفت‌های نواری بصورت punch ایجاد شد که حدوداً ۲ طولی دو برابر گرفت نواری داشت. از نظر منطقه آناتومیک، توزیع یکنواختی صورت خواهد گرفت. حدوداً ۵ قلابه سگ بکار گرفته شد که بین ۵ تا ۶ نمونه از هر نوع گرفت در هر قلابه قابل مطالعه می‌بود.

نمونه‌ها از شکم، اندام و یا ناحیه اینگوینال گرفته و در صورت پیوند گردیدند. نمونه‌های برداشته شده آنالیز میکروسکوپی و ماکروسکوپی شده و پس از طی زمان مقتضی که حدوداً ۲ ماه برآورده شده از بدن حیوان خارج شده و مجدداً مورد بررسی میکروسکوپی و ماکروسکوپی قرار گرفتند. جنس سگها یکسان بوده و از نوع ماده بود.

Strip های نواری بصورت قطعات ۵ سانتی متری در ۰/۵ سانتی متر و قطر ۱ سانتی متری برداشته شد و معادل آن در فواصل مختلف بصورت punch کارگذاری شد.

پس از برداشت نمونه‌ها به تعداد ۱۲ عدد بصورت فت و درموقت مقایسه و مطالعه پارامترهای میکروسکوپی در نسوج آماده شده انجام شد. عمدتاً تمامی نسوج شامل فت و درموقت به صورت اشکال مختلف منجمله گرد strip پانچ یا همراه فاشیا برداشته

رایانه شده و توسط نرم افزار SPSS نسخه ۱۸ مورد تجزیه و تحلیل قرار گرفت.

## یافته‌ها

### الف: بررسی میکروسکوپیک نمونه‌ها:

در ابتدا نمونه های چربی (fat) از نظر عناصر اصلی مورد مطالعه قرار گرفتند که در حدود ۵ نمونه اولیه چربی هیپودرم ۹۰-۸۵٪ حجم نمونه ها را تشکیل می‌داد. عروق بصورت خیلی مختصر و مطابق با نسج چربی طبیعی بدن وجود داشت. علائمی دال بر التهاب و سلولهای انفلاماتوار در نمونه های چربی اولیه وجود نداشت.

در شمای کلی هم نمونه‌های لامهای ارسالی یک مشخصه داشتند و فقط یک نمونه عناصر چربی مطابق با نسج هیپودرم نداشت که احتمال برداشت اشتباه نمونه بود که از لحاظ آماری با نسج مشابه و لامهای اضافه جایگزین شد. این نمونه ها توسط رنگ آمیزی رتیکولین بررسی شدند و ملاحظه شد که در بافت چربی طبیعی به مقدار خیلی ناچیز رنگ آمیزی رتیکولین مثبت می‌شود که قابل اغماض می باشد.

رنگ آمیزی IHC در نمونه های چربی قبل از کارگذاری نشان دهنده عدم رنگ گیری و نتیجه مشخصی در کلیه نمونه ها بود که با توجه به وسعت نتیجه در تمامی موارد احتمالاً آنتی بادی تهیه شده انسانی در IHC مناسب نمونه حیوانی نبوده و نتیجه خوبی نمی دهد.

نمونه های ارسالی از نسوج درموفت حدوداً ۶۰٪ نسج چربی و حدود ۴۰٪ نسج درمال داشتند که در خیلی از موارد، حاوی ضمام پوستی بصورت باقیمانده ضمام پوستی و قسمت‌های عمقی فولیکول

های مو می باشد. این نمونه ها به عنوان مطالعه پایه، مثل رنگ آمیزی نسوج چربی با رنگ آمیزی های مختلف قرار گرفتند و هر کدام از اجزاء خصوصیات مربوطه را نشان دادند که به عنوان مارکر جهت مقایسه ثبت گردیدند.

نمونه هایی که بصورت گرد همراه فاشیا یا به اشکال مختلف دیگر برداشته شده بود نکته بافت شناسی خاصی نداشت.

### بررسی نمونه های بعد از عمل

#### ۱- نمونه های strip درموفت :

شش نمونه بافت درموفت به ابعاد ۵ × ۱ × ۰/۵ سانتیمتر که در ناحیه نازولابیال حیوان کارگذاری شده بود برداشته شد و هر شش نمونه طی چهار رنگ آمیزی خاص مورد بررسی قرار گرفتند. نکات عمده بررسی میکروسکوپی این مطالعه بدین صورت بود که در نمای کلی، کاهش بافت چربی و احاطه بافت چربی باقیمانده متوسط نسج همبند قابل مشاهده بود، بطوری که در نمونه‌های بررسی شده از ۶ نمونه ۵ مورد حدوداً ۶۰٪ نسج همبند و ۴۰٪ نسج چربی باقیمانده بود که واسکولاریزه شده بود. البته واسکولاریزاسیون نسبت به چربی قبل از عمل مشخص بود.

افزایش آنژیوژنز بطور نسبی نسبت به نسج در موفت عادی وجود داشت که نشان دهنده نفوذ عروق خونی به داخل نسج بود.

رنگ آمیزی رتیکولین در نمونه های strip نشان دهنده ایجاد نسج سازنده رتیکولین و کلاژن سازی در نمونه ها بود که در دو نمونه ایجاد رتیکولین در مرکز نسج واضحاً به وجود آمده ۲ نمونه بصورت نسبی رتیکولین ساخته شده بود و در دو نمونه دیگر قابل ملاحظه نبود.

۱- نمونه های پانچ:

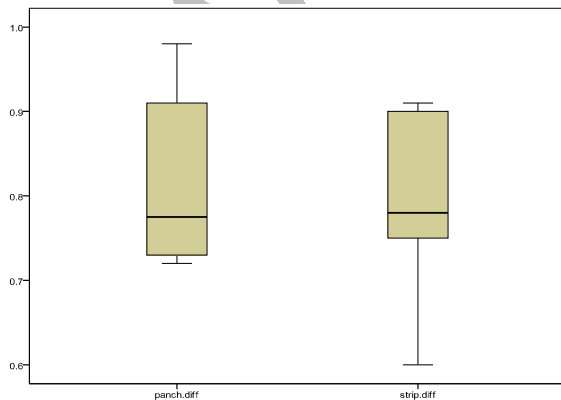
میانگین وزن نمونه های پانچ قبل از کارگذاری  $0/34 \pm$  و در موقع برداشت  $0/29 \pm 1/14$  گرم بود و طبق آزمون  $T$  paired تفاوت وزن قبل و موقع برداشت کاملاً معنی دار بود ( $P < 0.001$ ). میانگین درصد کاهش وزن نمونه ها  $41/83 \pm 5$  درصد بود. حداقل و حداکثر درصد کاهش وزن در ۶ نمونه مورد بررسی به ترتیب ۳۵٪ و ۵۰٪ بود.

۲- نمونه های استریپ:

میانگین وزن نمونه های استریپ قبل از کارگذاری  $0/33 \pm 2$  و در موقع برداشت  $0/26 \pm 1/21$  گرم بود و طبق آزمون  $T$  paired تفاوت وزن قبل و موقع برداشت کاملاً معنی دار بود ( $P < 0.001$ ). میانگین درصد کاهش وزن نمونه ها  $40 \pm 4/4$  درصد بود. حداقل و حداکثر درصد کاهش وزن نمونه های استریپ در ۶ نمونه مورد بررسی به ترتیب ۳۵٪ و ۴۸٪ بود.

**مقایسه نمونه های استریپ و پانچ:**

نتایج بدست آمده نشان داد میانگین تغییرات وزن نمونه های پانچ  $0/1 \pm 0/82$  و نمونه های استریپ  $0/1 \pm 0/79$  بوده و طبق آزمون  $T$  paired میانگین تغییرات دو گروه متفاوت نبود ( $p=0.59$ ). در نمودار ۱، میانگین تغییرات نمونه های پانچ و استریپ نشان داده شده است.



نمودار ۱. مقایسه میانگین و دامنه اطمینان تغییرات وزن در دو گروه

IHC نشان دهنده تغییرات بصورت اختصاصی نبوده و همان تغییرات ناشی از رنگ آمیزی ماسون در این لامها به عنوان مارکر آنژیوزنز در نظر گرفته شدند. تغییرات ناشی از رتیכולین سازی در مرکز بافت زیاد بود که نشان دهنده شروع روند ترمیم بافت از مرکز می باشد. علائم التهاب و مراحل اولیه ترمیم زخم در این نمونه ها مشاهده نشد که احتمالاً به واسطه گذشت زمان می باشد چرا که احتمالاً مراحل اولیه ترمیم زخم طی شده است.

۲- بررسی نمونه های پانچ بعد از عمل:

همانند سایر موارد، نمونه های پانچ بعد از عمل مورد بررسی قرار گرفتند. افزایش نسج همبندی و عروق و نیز احاطه سلولهای چربی متوسط این نسوج حتی در فواصلی که این نسوج بکار گرفته شده بود قابل ملاحظه بود، بطوری که در بعضی نمونه ها ۸۰٪ و بعضی نمونه ها ۹۰٪ حجم سلولی را بافت همبندی تشکیل می داد. فقط در یک مورد نسبت حجم چربی و حجم همبندی را بر حدوداً ۵۰٪ به ۵۰٪ بود که احتمالاً اشکال نمونه برداری بوده است. رنگ آمیزی رتیכולین در نسوج پانچ نشان دهنده افزایش رنگ پذیری رتیכולین در سطح نسوج بود بطوری که خصوصاً در مرکز نسوج رتیכולین نسبت به سایر قسمت ها افزایش قابل ملاحظه داشته است که این مواد، نشان دهنده ماندگاری خوب نسوج پانچ می باشد. رنگ آمیزی IHC کماکان در این مورد نیز نکته خاصی را نشان نداده ولی رنگ آمیزی ماسون مؤید این نکته بود که به تعداد قابل توجهی آنژیوزنز دیده می شد. باز هم رنگ آمیزی سون به عنوان نمونه کنترل در این موارد مورد توجه قرار گرفت.

بررسی ماکروسکوپیک نمونه ها:

**مقایسه زمان عمل در دو روش پانچ و استریپ :**

میانگین زمان عمل در گروه استریپ و پانچ به ترتیب  $5/5 \pm 32$  و  $9 \pm 35/2$  دقیقه بود و طبق آزمون T student تفاوت زمان عمل بین دو گروه معنی دار نبود ( $p=0.6$ ).

**۳- چربی آزاد دایره ای :**

میانگین وزن چربی آزاد دایره ای قبل از کارگذاری  $0/14 \pm 1/35$  و در موقع برداشت  $0/09 \pm 0/59$  گرم بود و طبق آزمون T paired تفاوت وزن قبل و موقع برداشت کاملاً معنی دار بود ( $P<0.001$ ). میانگین درصد کاهش وزن چربی آزاد دایره ای  $4/2 \pm 55/83$  درصد بود. حداقل و حداکثر درصد کاهش وزن نمونه های چربی آزاد دایره ای در 6 نمونه مورد بررسی به ترتیب 50٪ و 60٪ بود.

**۱- درموفت دایره ای :**

میانگین وزن درموفت دایره ای قبل از کارگذاری  $0/28 \pm 1/51$  و در موقع برداشت  $0/18 \pm 0/86$  گرم بود و طبق آزمون T paired تفاوت وزن قبل و موقع برداشت کاملاً معنی دار بود ( $P<0.001$ ). میانگین درصد کاهش درموفت دایره ای  $4/2 \pm 43$  درصد بود. حداقل و حداکثر درصد کاهش وزن نمونه های درموفت دایره ای در 6 نمونه مورد بررسی به ترتیب 38٪ و 50٪ بود. **۲- درموفت فاشیال :**

میانگین وزن درموفت فاشیال قبل از کارگذاری  $0/3 \pm 2/57$  و در موقع برداشت  $0/24 \pm 1/64$  گرم بود و طبق آزمون T paired تفاوت درموفت فاشیال قبل و موقع برداشت کاملاً معنی دار بود ( $P<0.001$ ). میانگین درصد کاهش در موفت فاشیال  $4 \pm 35/67$  درصد بود. حداقل و حداکثر درصد کاهش وزن نمونه های در موفت دایره ای در 6 نمونه مورد بررسی به

ترتیب 30٪ و 40٪ بود.

بالاترین درصد کاهش وزن ، مربوط به نمونه های چربی آزاد دایره ای و کمترین آن مربوط به درموفت فاشیال بود .

**مقایسه عوارض دو روش پانچ و استریپ :**

طبق نتایج حاصله در هیچ کدام از نمونه های مورد مطالعه در دو روش مذکور ، عارضه ای مشاهده نشد که این می تواند بدلیل زیادی دفاع و کیفیت سیستم ایمنی حیوانات نسبت به انسان باشد .

**زمان ماندگاری :**

مدت زمان انجام مطالعه در این طرح ، 80 روز بود که در پایان مدت پیگیری ، تمامی نمونه های پانچ و استریپ ماندگاری داشتند ، متهی میانگین درصد کاهش وزن نمونه های پانچ  $5/1 + 41/83$  درصد و در نمونه های استریپ  $4/43 \pm 40$  درصد بود و طبق آزمون T student تفاوت بین دو گروه معنی دار نبود ( $p=0.49$ ).

**نتایج ترمیمی و زیبایی :**

نتایج بدست آمده در مورد اخذ نتیجه دلخواه در دو روش مورد آزمون نشان داد نتایج زیبایی و ترمیمی در این دو روش تقریباً مشابه بوده ولی نسبت به چربی آزاد بدون درم خیلی بهتر و ماندگاری بیشتری داشت.

**القاء سنتز سلولی :**

با توجه به اینکه در روش گذاشتن درموفت بصورت پانچ ، آنژیورژن در ایجاد نسج همبند و همچنین کلاژن سازی بیشتر از سایر روش ها بوده است ، هر چند در نتایج ماکروسکوپیکی ، نمونه ها بخوبی خودش را نشان نداده است اما در مطالعه میکروسکوپیکی بخوبی مشخص می شود که سلول های جدید در بافت

همبندی فضا‌های بین سلولی را پر نموده و کمک به ایجاد کاتور بهتر در طولانی مدت خواهد کرد .

### میانگین طول نسج ایجاد شده :

با توجه به اینکه فضای خالی بین نمونه ها پس از کارگزاری بوسیله لغزش نمونه ها روی یکدیگر پر شده بود، فقط فضای باریکی بین نمونه ها بود که آنهم بوسیله نسج همبند پر شده بود و فضا برای ایجاد طول بیشتر مناسب نبود.

### بحث

هدف کلی از انجام این مطالعه، بررسی نتایج مایکروسکوپی و میکروسکوپی درموفت گرفت بصورت پانچ و مقایسه آن به strip از نظر ماندگاری و نتایج زیبایی و ترمیمی آن بود .

طبق نتایج بدست آمده از این مطالعه نمونه های ارسالی از نسوج درموفت حدوداً ۶۰٪ نسج چربی و حدود ۴۰٪ نسج درمال داشتند که در خیلی از موارد، حاوی ضمائم پوستی بصورت باقیمانده ضمائم پوستی و تست های عمقی فولیکول های مو می باشد. این نمونه ها به عنوان مطالعه پایه، مثل رنگ آمیزی نسوج چربی با رنگ آمیزی های مختلف قرار گرفتند و هر کدام از اجزاء خصوصیات مربوطه را نشان دادند که به عنوان مارکر جهت مقایسه ثبت گردیدند.

نمونه هایی که بصورت گرد همراه ناشیا یا به اشکال مختلف دیگر برداشته شده بود نکته بافت شناسی خاصی نداشت.

همانند سایر موارد، نمونه های پانچ بعد از عمل مورد بررسی قرار گرفتند. افزایش نسج همبندی و عروق و نیز احاطه سلولهای چربی متوسط این نسوج حتی در فواصلی که این نسوج بکار گرفته شده بود

قابل ملاحظه بود، بطوری که در بعضی نمونه ها ۸۰٪ و بعضی نمونه ها ۹۰٪ حجم سلولی را بافت همبندی تشکیل می داد. فقط در یک مورد نسبت حجم چربی و حجم همبندی را بر حدوداً ۵۰٪ به ۵۰٪ بود که احتمالاً اشکال نمونه برداری بوده است

بالاترین درصد کاهش وزن ، مربوط به نمونه های چربی آزاد دایره ای و کمترین آن مربوط به درموفت فاشیال بود . اینکه استفاده از فیلرهای اتولوگ نقش بسزایی در درمان دیفکت های مختلف و همچنین اعمال زیبایی دارند تقریباً بر هیچکس پوشیده نیست خصوصاً از سال ۱۹۹۰ به اینطرف یعنی حدوداً از یک دهه قبل این مسئله شدت بیشتری پیدا کرده است بطوریکه تقریباً اکثر دیفکت های ناحیه پری ارییتال و سایر قسمتهای صورت و حتی مواردی از آگمتیشن ناحیه ژنیتال نیز انجام شده است با توجه به اینکه استفاده از مواد اتولوگ در مقایسه با مواد مصنوعی و ژل های مختلف مزایای منحصر به فردی دارد میتوان به موارد زیر اشاره کرد:

با توجه به اینکه در کشور ما دیفکت های سر و صورت در مصدومین ناشی از جنگ تحمیلی در قالب عوارض مزمن تروماهای سر و صورت هنوز وجود دارد و همچنین حوادث صنعتی و تصادفات جاده ای جزء لاینفک زندگی روزمره ما می باشد برخورد با موضوعاتی از این قبیل بیشتر از سایر مناطق دنیا اتفاق می افتد.

درمان حاد دیفکت های استخوانی هر چند بصورت صحیح و عاری از نقص انجام شود باز هم مشکلاتی که متعاقب آن در نسج نرم سر و صورت افراد حاصل می شود روی ظاهر بیمار تأثیرات سوء داشته که قطعاً اصلاح آنها می تواند امید به زندگی را



در افراد بیشتر نماید.

بتوانیم درموفت را بصورت punch استفاده کنیم در واقع در فواصل punch ها نسج طبیعی فرد را به خدمت گرفته و یک نوع محیط کشت سلولی حاصل می شود که نیاز به نسج و دنور کمتری داشته و کانتور حاصله نیز بهتر خواهد بود.

سوختگی های سر و صورت و اندام موجب مشکلاتی می شود که فرد را کاملاً زمین گیر می نماید لذا اصلاح این موارد با درموفت گرفت می تواند نتایج بسیار خوبی داشته باشد همچنین افرادی که برای اعمال جراحی زیبایی مثلاً چین نازولابیال یا دیفکت های ناحیه گونه مراجعه می نمایند کاندیدای بسیار مناسبی برای استفاده از درموفت گرفت می باشند حتی مواردی از درمان همی فاشیال آتروفی و فتق های مختلف بدین روش گزارش شده است در صورتی که

### نتیجه گیری

با توجه به نتایج بدست آمده از این مطالعه می توان به نتایج حاصل از گرفت درموفت در بیمارانی که نیازمند اعمال جراحی ترمیمی هستند امیدوار بود.

### References

- Guyuron B. Plastic Surgery. 1<sup>st</sup> ed. Philadelphia: Saunders/Elsevier; 2009. p. 1363.
- Mathes ST. Plastic Surgery: Tumors of the head, neck, and skin. Philadelphia: Saunders Elsevier; 2006. p. 569.
- Nahai F. The art of aesthetic surgery: principles & techniques. Louis: Quality Medical Pub; 2005. p. 223
- Galic M, Rigotti G, Sbarbati A. The plasticity of fat: from "civilization syndrome" to therapeutic promise. Adipocyte 2006; 2(2): 59-66.
- Billings E Jr, May JW, Jr. Historical review and present status of free fat graft autotransplantation in plastic and reconstructive surgery. Plast Reconstr Surg 1989; 83(2): 368-81.
- Yang M, Li K, Ng PC, Chuen CK, Lau TK, Cheng YS, et al. Promoting effects of serotonin on hematopoiesis: ex vivo expansion of cord blood CD34+ stem/progenitor cells, proliferation of bone marrow stromal cells, and antiapoptosis. Stem Cells 2007; 25(7): 1800-6.
- Conover JC, Notti RQ. The neural stem cell niche. Cell Tissue Res 2008; 331(1): 211-24.
- Gesta S, Tseng YH, Kahn CR. Developmental origin of fat: tracking obesity to its source. Cell 2007; 131(2): 242-56.
- Mitchell JB, McIntosh K, Zvonic S, Garrett S, Floyd ZE, Kloster A, et al. Immunophenotype of human adipose-derived cells: temporal changes in stromal-associated and stem cell-associated markers. Stem Cells 2006; 24(2): 376-85.
- Yoshimura K, Shigeura T, Matsumoto D, Sato T, Takaki Y, Aiba-Kojima E, et al. Characterization of freshly isolated and cultured cells derived from the fatty and fluid portions of liposuction aspirates. J Cell Physiol 2006; 208(1): 64-76.
- Bertossi D, Zancanaro C, Trevisiol L, Albanese M, Ferrari F, Nocini PF. Lipofilling of the lips: ultrastructural evaluation by transmission electron microscopy of injected adipose tissue. Arch Facial Plast Surg 2003; 5(5): 392-8.
- Tzikas TL. Lipografting: autologous fat grafting for total facial rejuvenation. Facial Plast Surg 2004; 20(2): 135-43.
- Trepsat F. Periorbital rejuvenation combining fat grafting and blepharoplasties. Aesthetic Plast Surg 2003; 27(4): 243-53.
- Martino G, Pluchino S. The therapeutic potential of neural stem cells. Nat Rev Neurosci 2006; 7(5): 395-406.
- Done SH. Color atlas of veterinary anatomy. Philadelphia: Elsevier Health Sciences; 1998.

## A Comparative Study on Results of the Application of Strip and Punch Forms of Dermofat Graft in the Animal Model (Dogs)\*

Mahmood Omranifard MD<sup>1</sup>, Mostafa Dehmordeiae MD<sup>2</sup>

### Abstract

**Background:** Use a variety of natural and artificial fillers, especially autologous ones, is very useful in restorative and cosmetic surgeries. In this study, macroscopic and microscopic results obtained from the application of strip and punch forms of dermofat graft in the animal model was compared.

**Methods:** In this descriptive analytical study, six dogs were selected by simple sampling method. 24 samples (12 punch samples and 12 strip samples) were prepared. Samples were taken from the abdomen, limbs, and inguinal region and transplanted to face. Samples were analyzed macroscopically and microscopically and after two months were removed out of the animal body and re-examined.

**Findings:** Samples from dermofat tissue had 60% fat and 40% dermal tissue. In post-surgery evaluation, samples of strip dermofat had 60% connective and 40% fat tissue. In samples of punch dermofat, 80-90% of tissue was connective. Mean sample weight of punch dermofat before placement and after removal was  $1.96 \pm 0.34$  and  $1.14 \pm 0.29$  g, respectively ( $P < 0.001$ ); for strip dermofat samples, this was  $2.0 \pm 0.33$  and  $1.21 \pm 0.26$  g, respectively ( $P < 0.001$ ). Mean sample weight changes of punch and strip dermofats was  $0.82 \pm 0.1$  and  $0.79 \pm 0.1$  g, respectively ( $P = 0.59$ ). Regarding restorative and cosmetic outcomes, postoperative complications, and survival time there was no significant difference between the two samples. Cell synthesis induction of punch sample dermofats had better results.

**Conclusion:** Using dermofat grafts would be useful in achievement of proper results in restorative and cosmetic surgeries.

**Keywords:** Dermofat grafts, Fillers, Punch dermofat, Strip dermofat, Dog.

\*This paper derived from a medical Speciality thesis in Isfahan University of Medical Sciences.

<sup>1</sup> Associate Professor, Department of Surgery, School of Medicine, Isfahan University of Medical Sciences, Isfahan, Iran.

<sup>2</sup> Resident of Surgery, School of Medicine, Isfahan University of Medical Sciences, Isfahan, Iran.

**Corresponding author:** Mahmood Omranifard MD, Email: m\_omranifard@med.mui.ac.ir