

## گزارش یک مورد نادر لنفانژیولیومیوماتوزیس با پنوموتوراکس دو طرفه

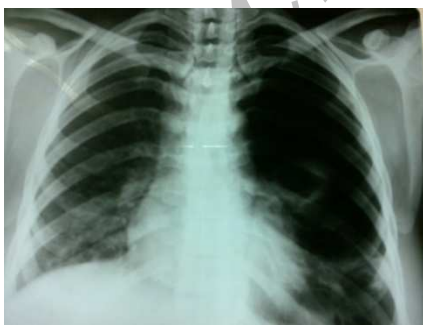دکتر مجتبی احمدی نژاد<sup>۱</sup>، دکتر علی رضا آذرگون<sup>۲</sup>، دکتر اصغر عالیه پور<sup>۳</sup>، دکتر سارا والی زاده<sup>۴</sup>،  
معصومه میثمی<sup>۴</sup>

## خلاصه

**مقدمه:** لنفانژیولیومیوماتوزیس (Lymphangioliomyomatosis یا LAM) ریوی، بیماری نادر و پیشرونده‌ای در زنان جوان است که به دلیل نارسایی تنفسی منجر به مرگ می‌شود. LAM زنان را در سنین باروری مبتلا می‌کند و خود را به صورت تنگی نفس، پنوموتوراکس و شیلوتوراکس نشان می‌دهد. **گزارش مورد:** بیمار خانم ۴۲ ساله‌ای بود که با پنوموتوراکس عود کننده و بولاهای متعدد در هر دو ریه مراجعه نموده بود و تحت توراکتومی دو طرفه دو مرحله‌ای و بولکتومی و پلورکتومی دو طرفه قرار گرفت. بیمار در پی‌گیری ۱۵ ماهه هیچ مشکلی نداشت. **واژگان کلیدی:** لنفانژیولیومیوماتوزیس، پنوموتوراکس، شیلوتوراکس.

## مقدمه

مراجعه کرد. بیمار چنین حملاتی را ماه قبل نیز داشت که با نصب لوله‌ی سینه‌ای بر طرف شده بود. بیمار شرح حال عود پنوموتوراکس را می‌داد. در رادیوگرافی قفسه‌ی سینه (شکل ۱) پنوموتوراکس و کلاپس ریه داشت. در HRCT انجام شده (شکل ۲) بولاهای متعدد دو طرفه دیده شد. در ضمن بیمار افیوژن پلور سروزی نیز داشت (شکل ۳).



شکل ۱. پنوموتوراکس و کلاپس ریه سمت چپ

لنفانژیولیومیوماتوزیس (Lymphangioliomyomatosis یا LAM) یک بیماری منتشر ریوی است که در زنان در سنین باروری به صورت رشد غیر طبیعی عضلات صاف راه‌های هوایی کوچک و آلوئول‌ها خود را نشان می‌دهد (۱-۲). تظاهرات بیماری به صورت تنگی نفس، نارسایی تنفسی پیش رونده و پنوموتوراکس مقاوم به درمان است (۳). تشخیص بیماری بر اساس بیوپسی باز و بیوپسی ترانس برونکیال ریه یا اتوپسی است (۳). بیمار حاضر به دنبال پنوموتوراکس عود کننده و وجود بولاهای متعدد در (High resonance computerized tomography) HRCT و رزکشن بولا تشخیص داده شد.

## گزارش مورد

بیمار خانم ۴۲ ساله‌ای بود که با تنگی نفس و دیس پنه

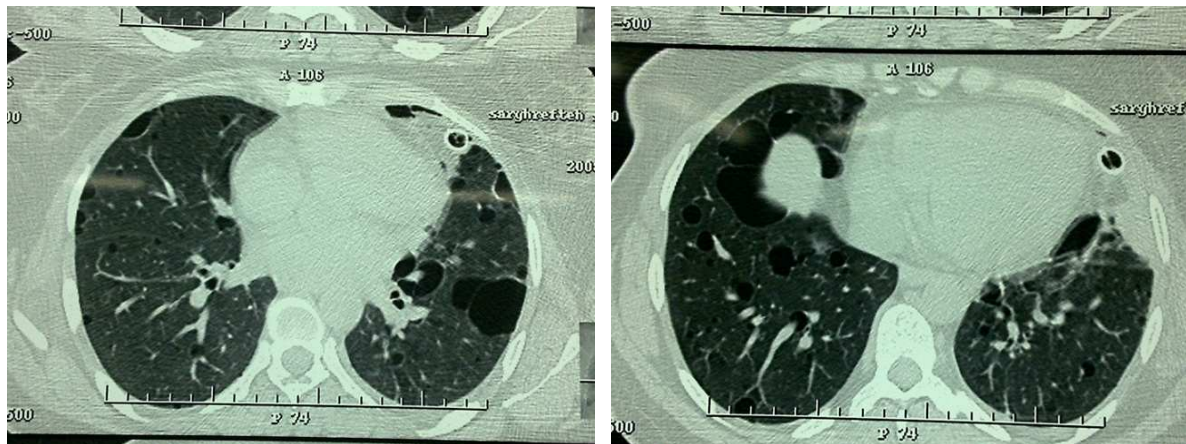
<sup>۱</sup> استادیار، گروه جراحی، دانشکده‌ی پزشکی، دانشگاه علوم پزشکی لرستان، خرم آباد، ایران.

<sup>۲</sup> استادیار، گروه داخلی، دانشکده‌ی پزشکی، دانشگاه علوم پزشکی لرستان، خرم آباد، ایران.

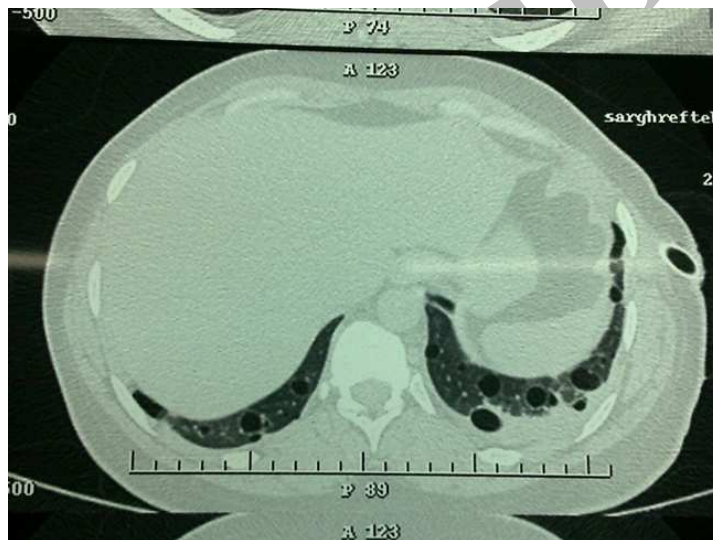<sup>۳</sup> استادیار، گروه پاتولوژی، دانشکده‌ی پزشکی، دانشگاه علوم پزشکی لرستان، خرم آباد، ایران.

<sup>۴</sup> پژوهشگر، دانشگاه علوم پزشکی لرستان، خرم آباد، ایران.

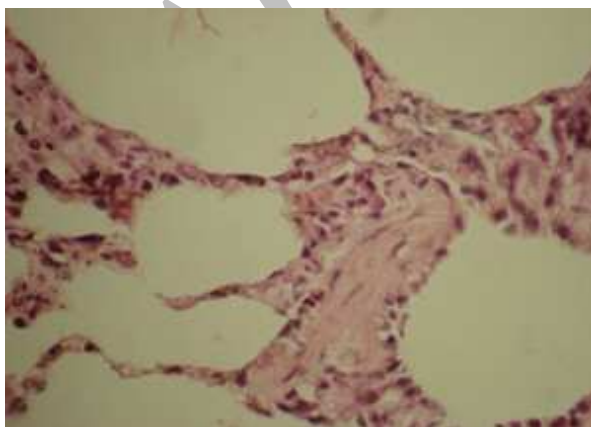
نویسنده‌ی مسؤول: دکتر مجتبی احمدی نژاد



شکل ۲. بولاهای متعدد در هر دو ریه



شکل ۳. پلورال افیوژن سروزی خفیف سمت چپ



شکل ۴B. نمای میکروسکوپی لام ریه‌ی بیمار



شکل ۴A. نمای ماکروسکوپی

زنان در سنین قبل از یائسگی با پنوموتوراکس خود به خودی، هموپتزی، تنگی نفس پیش‌رونده یا شیلوتوراکس مراجعه می‌کنند (۸). پنوموتوراکس در ۵۰ تا ۸۰ درصد، شیلوتوراکس ۷ تا ۳۹ درصد، هموپتزی ۲۳ تا ۴۰ درصد موارد دیده می‌شود. تست ریوی تغییرات انسدادی (Obstructive) یا محدود کننده (Restrictive) یا مخلوط آن‌ها را نشان می‌دهد (۹). مورد معرفی شده نمای محدود کننده داشت. کاهش DLCO (زیر ۸۰ درصد) و افزایش TLC (بالتر از ۱۲ درصد) در ۹۷ و ۳۰ درصد بیماران گزارش شده است (۸).

LAM همراه با آنژیومیولیوما (تومور خوش خیم کلیه) و مننژیوما دیده می‌شود (۱۰). LAM می‌تواند در زنان گرفتار با آسم، آمفیزم یا فیروز ریوی اشتباه شود (۱۱). در بیمار با یک حمله‌ی پنوموتوراکس احتمال کلاپس مجدد بالا است (۱۲).

بیماری درمان قطعی ندارد. درمان LAM اغلب علامتی است و شامل اقدامات حمایتی مثل برونکودیلاتورها و اجتناب از مصرف محصولات حاوی استروژن است (۱۲). از آن جایی که LAM بیماری زنان بوده است و با هورمون استروژن تشدید می‌شود، تاکنون برای درمان بیماری برداشتن تخمدان‌ها و یا مصرف تاموکسیفن، پروژسترون و آنالوگ GnRH انجام شده است ولی شواهدی از تأثیر آن‌ها در دست نیست (۱۰). درمان عوارض بیماری مثل پنوموتوراکس، شیلوتوراکس و آسیت شیلوس به صورت دخالت جراحی موضعی است (۱۳). در موارد پنوموتوراکس پلورودز شیمیایی یا جراحی توصیه می‌شود (۱۳). در مواردی که پیوند ریه مد نظر است باید از انجام پلورودز اجتناب شود. در بیماران مبتلا به شیلوتوراکس استفاده از رژیم غذایی خاص و بستن

در اسپیرومتری انجام شده نمای محدود کننده (Restrictive) وجود داشت. در بررسی گازهای خون شریانی (Arterial blood gas یا ABG) انجام شده، فشار اکسیژن شریانی ۷۱ میلی‌متر جیوه بود.

با توجه به نمای HRCT که LAM مطرح گردیده بود و عود پنوموتوراکس بیمار تحت توراکتومی و رزکشن بولاها و پلورکتومی قرار گرفت و سپس در بررسی پاتولوژی نیز LAM تأیید شد (شکل ۴A و ۴B) و سپس به فاصله‌ی ۶ هفته توراکتومی و پلورکتومی سمت مقابل قرار گرفت.

در پی‌گیری ۱ ساله‌ی بیمار هیچ مشکلی نداشت و در HRCT جدید بولاها‌ی کوچک دیده شد (شکل ۴B).

## بحث

LAM بیماری مختص زنان است و ممکن است با استروژن و یا بارداری تشدید شود (۴). LAM با پرولیفراسیون بافت بینابینی سلول‌های عضله‌ی صاف لنفاتیک احاطه کننده‌ی عروق ریوی، برونشیول‌ها و SEPTA‌های آلئولی خود را نشان می‌دهد.

از ارزیابی‌های ایمونوهیستوکمیستری مثل HMB45 در تشخیص بیماری استفاده می‌شود، ولی برای اثبات تشخیص در همه‌ی موارد LAM اجباری نیست (۳). طبق گزارش‌های پاتولوژی LAM در مراحل ابتدایی خود را به صورت آمفیزم ریوی و در مراحل پیشرفته تغییرات کیستیک منتشر و ریه‌ی HONEY COMB نشان می‌دهد (۵). تشخیص LAM همچنین می‌تواند توسط CT اسکن با مقاطع ظریف بدون نیاز به اثبات توسط تشخیص بافتی مطرح گردد (۶-۷). تشخیص مورد معرفی شده ابتدا با CT اسکن مطرح شد و سپس با پاتولوژی تأیید گردید.

دارد. در موارد شدید LAM پیوند ریه درمان مناسبی است (۱۴). هر چند عود بیماری در ریه پیوندی گزارش شده است (۱۵).

جراحی مجرای توراسیک توصیه می شود (۱۳). ثابت شده است که رادیو تراپی و کورتون ارزش کلینیکی در درمان ندارند (۱۳). اجتناب از سیگار بسیار اهمیت

## References

1. Corrin B, Liebow AA, Friedman PJ. Pulmonary lymphangiomyomatosis. A review. *Am J Pathol* 1975; 79(2): 348-82.
2. Kitaichi M, Nishimura K, Itoh H, Izumi T. Pulmonary lymphangiomyomatosis: a report of 46 patients including a clinicopathologic study of prognostic factors. *Am J Respir Crit Care Med* 1995; 151(2 Pt 1): 527-33.
3. Yamazaki A, Miyamoto H, Futagawa T, Oh W, Sonobe S, Takahashi N, et al. An early case of pulmonary lymphangiomyomatosis diagnosed by video-assisted thoracoscopic surgery. *Ann Thorac Cardiovasc Surg* 2005; 11(6): 405-7.
4. Shen A, Iseman MD, Waldron JA, King TE. Exacerbation of pulmonary lymphangiomyomatosis by exogenous estrogens. *Chest* 1987; 91(5): 782-5.
5. Colby TV, Koss MN, Travis WD. Tumors of the Lower Respiratory Tract (Atlas of Tumor Pathology 3<sup>rd</sup> Series). Washington : American Registry of Pathology; 1995.
6. Avila NA, Kelly JA, Dwyer AJ, Johnson DL, Jones EC, Moss J. Lymphangiomyomatosis: correlation of qualitative and quantitative thin-section CT with pulmonary function tests and assessment of dependence on pleurodesis. *Radiology* 2002; 223(1): 189-97.
7. Naalsund A, Johansen B, Foerster A, Kolbenstvedt A. When to suspect and how to diagnose pulmonary lymphangiomyomatosis. *Respirology* 1996; 1(3): 207-12.
8. Prakash UBS. Syndromes of unknown etiology. In: Baum GL, Crapo JD, Celli BR, Karlinsky JB, editors. *Textbook of Pulmonary Diseases*. 6<sup>th</sup> ed. New York: Little, Brown and Co; 1998. p. 1247-9.
9. Taylor JR, Ryu J, Colby TV, Raffin TA. Lymphangiomyomatosis. Clinical course in 32 patients. *N Engl J Med* 1990; 323(18): 1254-60.
10. Bouros D. European Respiratory Society. Guidelines for the diagnosis and management of lymphangiomyomatosis (LAM). *Pneumon* 2008; 3(21): 224-6.
11. Weir E, Cohen M. A 48-year-old woman with lymphangiomyomatosis. *CMAJ* 2007; 176(9): 1271-2.
12. Hazebroek EJ, de Rooij PD. A woman with a recurrent spontaneous pneumothorax: lymphangiomyomatosis. *Intern Emerg Med* 2008; 3(3): 287-8.
13. Junior PM, Ribeiro de Carvalh CR. Pulmonary Lymphangiomyomatosis. *J Bras Pneumol* 2004; 30(1): 66-77.
14. Nine JS, Yousem SA, Paradis IL, Keenan R, Griffith BP. Lymphangiomyomatosis: recurrence after lung transplantation. *J Heart Lung Transplant* 1994; 13(4): 714-9.
15. Bhat MA, Bhat GM. Pulmonary lymphangiomyomatosis: a rare presentation. *Indian J Chest Dis Allied Sci* 2004; 46(3): 209-11.

## A Rare Case of Lymphangiomyomatosis with Bilateral Pneumothorax: Diagnosis and Treatment

Mojtaba Ahmadinejad MD<sup>1</sup>, Alireaz Azargoon MD<sup>2</sup>, Asghar Aliehpour MD<sup>3</sup>,  
Sara Valizadeh MD<sup>4</sup>, Masoumeh Meisami<sup>4</sup>

### Abstract

**Background:** lymphangiomyomatosis (LAM) a rare and progressive lung disease in young women that can lead to death due to respiratory failure. LAM affects women in childbearing age. Respiratory distress, pneumothorax and chylothorax are the manifestation of this disease.

**Case report:** The patient was a 42-year-old woman with relapsing pneumothorax and several boluses in both lungs. She underwent the 2-stage bilateral thoracotomy. She had no complications in a 15-months follow-up period.

**Keywords:** Lymphangiomyomatosis, Pneumothorax, Chylothorax.

Archive of SID

<sup>1</sup> Assistant Professor, Department of Surgery, School of Medicine, Lorestan University of Medical Sciences, Khorramabad, Iran.

<sup>2</sup> Assistant Professor, Department of Internal Medicine, School of Medicine, Lorestan University of Medical Sciences, Khorramabad, Iran.

<sup>3</sup> Assistant Professor, Department of Pathology, School of Medicine, Lorestan University of Medical Sciences, Khorramabad, Iran.

<sup>4</sup> Researcher, Lorestan University of Medical Sciences, Khorramabad, Iran.

**Corresponding Author:** Mojtaba Ahmadinejad MD, Email: dr\_ts\_ahmadinejad@yahoo.com