

تأثیر نانوکپسول‌های سیلیبین بر کولیت اولسراتیو ناشی از اسید استیک در رت

دکتر محسن مینائیان^۱، دکتر ژاله ورشوساز^۱، نفیسه خالقی اصفهانی^۲

مقاله پژوهشی

چکیده

مقدمه: سیلیبین جزء اعظم (۸۰-۷۰ درصد) سیلیمارین و فعال‌ترین فلاونولیگنان بیولوژیک آن است. این ترکیب دارای اثرات آنتی‌اکسیدانی و ضدالتهابی می‌باشد. مطالعات قبلی نشان داده است که نانوذرات به طور مؤثری می‌توانند توسط ماکروفاژها، که در فرایند التهاب کولیت اولسراتیو نقش دارند، بلعیده شوند. به علاوه، با کاهش اندازه‌ی ذره‌ای، برداشت ذره به درون سلول‌های روده‌ای افزایش می‌یابد و ذرات می‌توانند روی نواحی متأثر از التهاب مستقر شوند. در این مطالعه، اثربخشی نانوذرات حاوی سیلیبین روی کولیت اولسراتیو تجربی در رت ارزیابی شد.

روش‌ها: نانوذرات مورد مطالعه، شامل ۱۵ میلی‌گرم سیلیبین بارگیری شده روی ۱۵ میلی‌گرم پلیمر پلی(اتیل آکریلات-کو-متیل متاکریلات)-کو-تری‌متیل آمونیوم اتیل متاکریلات) با میانگین اندازه‌ی ذره‌ای ۱۰۹ نانومتر بود؛ این ذرات، جهت دارورسانی اختصاصی به کولون، توسط ۲۰ درصد وزن به وزن (w/w) پلیمر پلی(اتیل آکریلات-کو-متیل متاکریلات)-کو-متاکریلیک اسید) روکش داده شد. پنج گروه جداگانه‌ی رت، برای ۳۶ ساعت در حالت روزه‌داری نگهداری شدند و سپس، با اسید استیک ۴ درصد به آن‌ها کولیت القا شد. درمان ۲ ساعت قبل از القای کولیت شروع و به مدت ۵ روز، روزانه یک‌بار ادامه یافت. گروه‌های مورد مطالعه شامل نانوکپسول‌های حاوی ۷۵ mg/kg سیلیبین، نانوکپسول‌های فاقد سیلیبین، دگزامتازون ۱ mg/kg، نرمال سالین ۲ ml/kg و گروه رت‌های سالم بود. ۲۴ ساعت بعد از آخرین دوز، بافت کولون جدا گردید و بررسی‌های ماکروسکوپی، هیستوپاتولوژیک و تعیین فعالیت میلوپراکسیداز، سطح TNF- α (Tumor necrosis factor alpha) و IL-6 (Interleukin 6) در بافت کولون انجام شد.

یافته‌ها: نانوکپسول‌های سیلیبین در کاهش التهاب و شدت زخم مؤثر بود؛ در حالی که نتوانست از لحاظ آماری مساحت زخم را کاهش دهد. نسبت وزن به طول کولون مرطوب (W/L) در گروه دگزامتازون و نیز گروه نانوکپسول‌های سیلیبین به داده‌های حاصل از گروه سالم نزدیک بود. بررسی میکروسکوپی گروه نانوکپسول‌های سیلیبین التهاب خفیف تا متوسط لایه‌ی موکوسی و حداقل آسیب کریپتی را نشان داد؛ به طوری که، نتایج حاصل از آن به طور معنی‌داری با گروه شاهد تفاوت داشت. درمان با نانوکپسول‌های سیلیبین موجب کاهش فعالیت میلوپراکسیداز و همچنین، سطح TNF- α و IL-6 در مقایسه با گروه شاهد گردید.

نتیجه‌گیری: نانوکپسول‌های پلی(اتیل آکریلات-کو-متیل متاکریلات)-کو-تری‌متیل آمونیوم اتیل متاکریلات) حاوی سیلیبین می‌تواند به عنوان جایگزین مناسب با خاصیت آنتی‌کولیت برای داروهای فعلی (مثل مزالازین) در نظر گرفته شود. در هر حال، به مطالعات بیشتری برای تأیید این فرضیه، به منظور استفاده در کلینیک، نیاز است.

واژگان کلیدی: نانوکپسول‌های سیلیبین، کولیت اولسراتیو، فعالیت میلوپروکسیداز، TNF- α ، IL-6، رت

ارجاع: مینائیان محسن، ورشوساز ژاله، خالقی اصفهانی نفیسه. تأثیر نانوکپسول‌های سیلیبین بر کولیت اولسراتیو ناشی از اسید استیک

در رت. مجله دانشکده پزشکی اصفهان ۱۳۹۲؛ ۳۱ (۲۳۶): ۶۷۴-۶۶۱

* این مقاله حاصل پایان‌نامه‌ی دوره‌ی دکترای حرفه‌ای داروسازی در دانشگاه علوم پزشکی اصفهان است.

۱- استاد، گروه فارماکولوژی، دانشکده‌ی داروسازی، دانشگاه علوم پزشکی اصفهان، اصفهان، ایران

۲- دانشجوی داروسازی، گروه فارماسیوتکس، دانشکده‌ی داروسازی و مرکز تحقیقات سیستم‌های نوین دارورسانی و کمیته‌ی تحقیقات دانشجویی، دانشگاه علوم پزشکی

اصفهان، اصفهان، ایران

Email: varshosaz@pharm.mui.ac.ir

نویسنده‌ی مسؤول: دکتر ژاله ورشوساز

مقدمه

کولیت اولسراتیو (Ulcerative colitis یا UC) نوعی بیماری التهابی روده (Inflammatory bowel disease یا IBD) است که با اختلالات ترشحاتی و حرکتی مشخص می‌شود. التهاب در این بیماری اغلب در رکتوم و نواحی انتهایی کولون اتفاق می‌افتد؛ اما امکان این که تمامی کولون را درگیر کند، نیز هست. تظاهرات IBD وابسته به پاسخ ایمنی سلولی و سیتوکین‌های التهابی می‌باشد (۱)؛ اما در هر حال، بیشترین تظاهرات کلینیکی که در بیماران دچار UC دیده شده، حضور خون و موکوس مخلوط با مدفوع به همراه کرامپ شکمی است که با حرکات روده‌ای تشدید می‌شود. روش درمان UC، بسته به شدت علائم و درجه‌ی درگیری روده تعیین می‌شود (۲).

درمان IBD شامل پنج دسته‌ی اصلی داروهای ضدالتهاب، ایمنوساپرسانت‌ها، عوامل بیولوژیک، آنتی‌بیوتیک‌ها و داروهایی برای علامت‌درمانی می‌باشد. در سال‌های اخیر، درمان‌های مکمل دیگری نیز مطالعه و به کار گرفته شده است (۳). گرانولوسیت‌ها و مونوسیت‌ها نقش مهمی در UC و دیگر بیماری‌های التهابی خودایمنی دارند؛ چرا که این سلول‌ها قادر به آزاد سازی انواع واسطه‌های التهابی و سیتوکین‌های التهابی از قبیل فاکتور نکروز دهنده‌ی تومور آلفا (Tumor necrosis factor alpha یا TNF- α) و اینترلوکین بتا (Interleukin β یا IL- β) می‌باشند (۴). TNF- α در غلظت‌های بالا در خون، بافت کولون و مدفوع بیماران مبتلا به UC یافت می‌شود (۲).

سیلیمارین ترکیب اصلی و عمده‌ی دانه و میوه‌ی گیاه خارمریم (Milk thistle) می‌باشد که متشکل از

چندین فلاونولیکان است. این فلاونولیکان‌ها شامل سیلیبین (سیلیبینین) و استریویازومر آن ایزوسیلیبین، سیلی کریستین، ایزوسیلی کریستین و سیلیدیانین است. سیلیبین که عمده‌ترین (۷۰-۸۰ درصد) و فعال‌ترین ترکیب سیلیمارین از لحاظ بیولوژیک می‌باشد، یک آنتی‌اکسیدان پلی‌فنولیک قوی جاروب‌کننده‌ی رادیکال آزاد است (۵-۶). سیلیمارین به طور عمده، در اختلالات مثانه و اختلالات التهابی کبدی مزمن شامل هپاتیت، بیماری‌های کبدی مرتبط با مصرف الکل، یرقان و سیروز تجویز می‌شود. اثرات مهارتی سیلیبین روی سلول‌های سرطانی انواع بدخیمی‌ها شامل پروستات، ریه، کولون، پوست و مثانه اثبات شده است (۷). مطالعات حیوانی نشان داده است که سیلیمارین/سیلیبین دارای اثرات محافظتی و ضد سرطان‌زایی پوست در برابر اشعه‌ی ماورای بنفش B (Ultraviolet B یا UVB) می‌باشد؛ این اثرات مرتبط با فعالیت ضدالتهابی، آنتی‌کسیدانی و تنظیم‌کنندگی سیستم ایمنی روی پوست است (۶).

احتمال می‌رود که ویژگی‌های ضدالتهابی و ضدسرطانی سیلیمارین مربوط به مهار فاکتور نسخه برداری هسته‌ای کاپا (NF- κ B یا Nuclear factor kappa-light-chain-enhancer of activated B cells) باشد. این فاکتور موجب تنظیم بیان ژن‌های گوناگونی می‌گردد که در روند التهابی، ترمیم یاخته‌ای و ایجاد سرطان نقش دارند. به طور اختصاصی‌تر، NF- κ B در تولید اینترلوکین‌های ۱ (IL-1) یا ۱ (Interleukin 1) و ۶ (IL-6 یا Interleukin 6)، TNF- α ، فاکتور محرک رشد کلونی گرانولوسیت-ماکروفاژ (GM-CSF یا Granulocyte-macrophage colony-stimulating factor) و IFN- γ (Interferon- γ)

سیستم حساس به pH توسط پلیمر پلی (متیل آکریلات-کو-متیل متاکریلات-کو-متاکریلیک اسید) صورت گرفت. اثر درمانی نانوکپسول‌های سیلیبین با استفاده از مدل ساده و مناسب القای کولیت در رت با استفاده از اسید استیک بررسی گردید.

روش‌ها

روش تهیه نانوذرات

نانوذرات به روش امولسیون سازی با تبخیر حلال تهیه شد. ۱۵ mg پلی (اتیل آکریلات-کو-متیل متاکریلات-کو-تری متیل آمونیوم اتیل متاکریلات) و ۱۵ mg سیلیبین در حلال‌های فاز آلی متشکل از ۲/۵ ml ایزوپروپیل الکل و ۱/۵ ml استون حل شد. توپین ۲۰ به میزان ۰/۵ درصد وزن/حجم (w/v) به عنوان سرفکتانت به ۴۰ ml آب اضافه شد. سپس، در حالی که فاز آبی با سرعت بالا در دمای اتاق در حال به هم خوردن روی استیرر بود، فاز آلی قطره قطره به آن افزوده شد. نانوذرات پلیمر- دارو با تبخیر حلال‌های آلی و سرعت بالای هم‌زن تشکیل شدند. نانوذرات حاصل با افزودن ۲۰ درصد وزن/وزن (w/w) پلیمر پلی (متیل آکریلات-کو-متیل متاکریلات-کو-متاکریلیک اسید) به امولسیون روکش داده شدند و در نهایت، ۰/۲ درصد w/v آلومین تخم مرغ به عنوان کرایوپروتکتانت به امولسیون افزوده شد؛ سپس، در دمای ۷۰- درجه‌ی سانتی‌گراد به مدت ۲۴ ساعت فریز و سپس ۷۲ ساعت لیوفیلیزه گردید.

حیوانات

از رت‌های نر نژاد ویستار با محدوده‌ی وزنی 225 ± 25 گرم، که در لانه‌ی حیوانات دانشکده‌ی داروسازی اصفهان پرورش داده و تحت شرایط

نقش مؤثری دارد. از طرفی IL-1 و TNF- α نیز خود می‌توانند باعث فعال شدن NF- κ B، که در نتیجه‌ی جدا شدن آن از پروتئین مهاری I κ B α حاصل می‌گردد، شوند. اثر مهاری سیلیمارین روی NF- κ B در تمامی بافت‌های انسانی قابل رؤیت است. لازم به ذکر است که بخشی از اثرات ضدالتهابی داروهایی مثل سدیم سالیسیلات و آسپرین نیز به واسطه‌ی ممانعت از فعال شدن NF- κ B می‌باشد (۸).

گزارش شده است که امکان دارد، میکروسفیرها و نانو ذرات به طور مؤثر به روش فاگوسیتوز توسط ماکروفاژها بلعیده شوند. بنابراین انتظار می‌رود که جذب این ذرات به داخل سلول‌های مربوط به سیستم ایمنی یا عبور این ذرات از سد روده بتواند سبب تجمع سیستم حامل ذره‌ای در مناطق آسیب دیده گردد. افزایش زمان توقف این ذرات ریز در مقایسه با سیستم‌های دارورسانی معمول موجود نیز می‌تواند سبب کاهش دوز دارو گردد (۹-۱۱).

در تجویز خوراکی نانوذرات برای دارورسانی به کولون، باید به گونه‌ای از نشت دارو از نانوذرات در مسیر معده و روده‌ی کوچک جلوگیری کرد. در غیر این صورت، آزاد سازی کنترل نشده‌ی دارو قبل از رسیدن به کولون، ممکن است موجب ایجاد عوارض جانبی و نیز کاهش اثر درمانی گردد (۱۲). در دارو رسانی اختصاصی به کولون از طریق سیستم‌های حساس به pH، پلیمرهایی به کار می‌روند که در pH‌های معده و روده از آزاد سازی دارو جلوگیری می‌کنند و در محیط قلیایی کولون ($pH > 7$) شروع به آزاد سازی دارو می‌نمایند (۱۳).

در این مطالعه، دارورسانی اختصاصی نانوکپسول‌های حاوی سیلیبین به کولون از طریق

از بازکردن بافت در راستای طول آن توسط نرمال سالین سرد شسته و وزن گردید. نسبت وزن مرطوب کولون به طول آن به عنوان شاخصی از التهاب کولون محاسبه شد. شدت زخم پس از آن که بافت بر روی صفحه‌ای مسطح ثابت شد، بر اساس شماره‌های زیر از ۰ تا ۳ درجه‌بندی گردید.

۰: ظاهر طبیعی بدون زخم، ۱: اریتم و التهاب بدون زخم، ۲: وجود التهاب و زخم و ۳: زخم خون‌ریزی دهنده و نکروز (۱۵).

جهت تعیین مساحت زخم از نرم‌افزار Image J استفاده شد (۱۶).

پس از مطالعات ماکروسکوپی، نمونه‌ی بافت به طور طولی برش خورد و به سه قسمت تقسیم گردید. یک قسمت برای مطالعات میکروسکوپی در فرمالین ۱۰ درصد نگهداری شد. دو قسمت دیگر به طور جداگانه در لوله‌های اپندورف و در حمام ازت فریز شد و برای آنالیز بیوشیمیایی و ارزیابی فعالیت میلوپروکسیداز در دمای ۲۰- درجه‌ی سانتی‌گراد نگهداری گردید.

مطالعات میکروسکوپی

قسمتی از بافت کولون که درون فرمالین ۱۰ درصد تثبیت شده بود، داخل پارافین غوطه‌ور و پس از برش و تهیه‌ی سطح مقطع، با هماتوکسیلین و ائوزین (H&E) رنگ آمیزی شد. مطالعات میکروسکوپی شامل عکس‌برداری دیجیتال و درجه‌بندی هیستوپاتولوژیک نمونه‌ها، توسط همکار پاتولوژیست که نسبت به درمان‌ها بی‌اطلاع بود، انجام شد.

ارزیابی و درجه‌بندی هیستوپاتولوژیک توسط میکروسکوپ (Carl Zeiss® (Standard 20 مجهز شده به یک دوربین (Sony® (Color Video Camera)

نوری، دما و رطوبت ثابت نگهداری می‌شدند، استفاده گردید. غذای رت‌ها از نوع غذای مخصوص به صورت پلت و آب به طور دلخواه در دسترس بود.

روش القای کولیت توسط اسید استیک و تجویز داروها

پنج گروه رت مورد آزمایش شامل گروه نانوکپسول‌های حاوی ۷۵ mg/kg سیلیبین، نانوکپسول‌های فاقد سیلیبین (Blank)، گروه شاهد مثبت درمان شده با دگزامتازون با دوز ۱ mg/kg، گروه شاهد منفی یا به اختصار گروه شاهد و گروه رت‌های سالم تحت درمان با نرمال سالین (۲ ml/kg) بود.

رت‌ها به مدت ۳۶ ساعت در حالت روزه‌داری، به طوری که تنها امکان مصرف آب فراهم بود، نگهداری شدند. القای کولیت تحت بیهوشی خفیف با اتر و با استفاده از ۲ میلی‌لیتر اسید استیک ۴ درصد، که از طریق یک لوله‌ی پلاستیکی به قطر ۲ میلی‌متر و طول ۸ سانتی‌متر داخل مقعد وارد گردید، انجام شد (۱۴).

نانوذرات به دست آمده از فریز خشک (Dry) نانوامولسیون، بعد از تنظیم دوز و توزین مقدار صحیح در ۲/۵ میلی‌لیتر آب مقطر، بار دیگر، پراکنده شد و با کمک سرنگ و لوله‌ی خوراک دهنده به حیوان تجویز گردید.

تجویز دوزهای درمانی به مدت ۵ روز انجام شد؛ به طوری که، اولین دوز ۲ ساعت قبل از القای زخم و دوزهای بعد به فاصله‌ی ۲۴ ساعت از هم تنظیم شده بود. ۲۴ ساعت پس از آخرین دوز درمان، رت‌ها توسط اتر با دوز بالا قربانی شدند.

مطالعات ماکروسکوپی

بعد از باز کردن شکم، میزان ۸ سانتی‌متر کولون انتهایی، به فاصله ۲ سانتی‌متر از مقعد، جدا شد و پس

میلوپروکسیداز مورد آنالیز قرار گرفت. بدین ترتیب که ۰/۱ میلی لیتر از آن به ۲/۹ میلی لیتر بافر ۵۰ mM از K_3PO_4 (pH = ۶) حاوی ارتودیانیزیدین دی هیدروکلراید (۰/۱۶۷ mg/ml) و هیدروژن پراکسید ۰/۰۰۵ درصد افزوده شد. جذب محصول واکنش توسط اسپکتروفوتومتر UV-Vis در طول موج ۴۵۰ nm تعیین شد. فعالیت میلوپروکسیداز به صورت واحد بر وزن بافت بیان گردید (۱۸).

آنالیز بیوشیمیایی (تعیین میزان TNF- α و IL-6)

۱۰۰ میلی گرم از بافت کولون درون بافر فسفات (Phosphate-buffered saline یا PBS) با pH = ۷/۴ از ۱۰ mM NaCl، ۱۵۰ mM Tris Hcl و ۱ درصد از Triton X-100 داخل حمام یخ ۳ بار به مدت ۳۰ ثانیه هموژنایز گردید. محصول، به درون لوله‌های اپندورف منتقل و به مدت ۱۰ دقیقه در دمای ۴ درجه‌ی سانتی گراد با دور $13000 \times g$ سانتریفوژ شد. سپس، محلول رویی به دست آمده تا زمان آنالیز در دمای ۸۰- درجه‌ی سانتی گراد نگهداری شد.

سیتوکین‌های TNF- α و IL-6 توسط کیت ELISA مخصوص رت و با توجه به دستورالعمل تولید کننده‌ی کیت اندازه‌گیری شد. جذب نمونه‌ها با استفاده از دستگاه ELISA reader در طول موج ۴۵۰ nm تعیین و سطوح TNF- α و IL-6 به صورت پیکوگرم/میلی لیتر بیان گردید (۱۹).

یافته‌ها

ارزیابی ماکروسکوپی

در گروه رت‌های سالم (گروهی که کولیت القا نشد)، هیچ‌گونه زخم و التهابی مشاهده نشد و داده‌های مربوط به فاکتورهای مساحت، شدت و شاخص زخم

صورت گرفت. ارزیابی شدت و وسعت التهاب و آسیب کریپتی بر اساس درجه‌بندی جدول ۱ صورت پذیرفت (۱۷).

جدول ۱. سیستم درجه‌بندی برای ارزیابی هیستوپاتولوژیک

کولیت اولسراتیو

شاخص درجه‌بندی	تعریف درجه
شدت التهاب	۰: بدون التهاب ۱: خفیف ۲: متوسط ۳: شدید
وسعت التهاب	۰: بدون التهاب ۱: مخاط ۲: مخاط و زیرمخاط ۳: سراسر عرض دیواره‌ی کولون
آسیب کریپتی	۰: بدون آسیب ۱: آسیب در حد یک سوم قاعده‌ی کریپت‌ها ۲: آسیب در حد دو سوم قاعده‌ی کریپت‌ها ۳: فقدان کریپت‌ها، حضور اپیتلیوم سطحی ۴: فقدان کریپت‌ها، فقدان اپیتلیوم سطحی

بررسی فعالیت میلوپروکسیداز

(Myeloperoxidase یا MPO)

۱۰۰ میلی گرم نمونه‌ی کولون ۳ بار به مدت ۳۰ ثانیه داخل ۲ میلی لیتر بافر پتاسیم فسفات ۵۰ mM حاوی ۰/۵ درصد HTAB (هگزادسیل تری متیل آمونیوم بروماید) با pH = ۶ هموژنایز شد. محصول به درون یک لوله‌ی نمونه انتقال داده شد و داخل حمام یخ به مدت ۱۰ ثانیه سونیکه گردید. سپس، ۳ بار متوالی فریز و گرم شد و دوباره ۱۰ ثانیه سونیکه گردید. آن گاه، سوسپانسیون به دست آمده با دور ۱۵۰۰۰ rpm به مدت ۱۵ دقیقه در دمای ۴ درجه‌ی سانتی گراد سانتریفوژ (MIKRO200, Hettich, Germany) شد و محلول رویی برای اندازه‌گیری فعالیت

صفر بود.

با توجه به جدول ۲، گروه شاهد و گروه تحت درمان با نانوکپسول‌های فاقد دارو بالاترین شدت، مساحت و شاخص زخم‌زایی و نیز، بیشترین نسبت وزن به طول کولون را نشان دادند.

بیشترین بهبودی در تمام شاخصهای بررسی ماکروسکوپی زخم، مربوط به گروه شاهد مثبت (دگزامتازون خوراکی) بود. اعداد مربوط به شاخصهای شدت، مساحت و شاخص زخم در درمان با دگزامتازون تفاوت قابل ملاحظه‌ای از لحاظ آماری در مقایسه با گروه شاهد نشان می‌داد؛ با این وجود، دگزامتازون نتوانست شاخصهای ماکروسکوپی کولیت را (به استثنای نسبت وزن/طول کولون) به حد طبیعی برساند.

کاهش شدت زخم و نیز نسبت وزن به طول کولون در گروه‌های درمان شده با نانوکپسول‌های سیلیبین نسبت به گروه شاهد به ترتیب با $P < 0/05$ و $P < 0/001$ تفاوت معنی‌داری را نشان داد. مساحت زخم در گروه نانوکپسول‌های سیلیبین نسبت به گروه شاهد کاهش معنی‌داری نشان نداد؛ در صورتی که شاخص زخم، که نشان دهنده‌ی هر دو

فاکتور شدت و مساحت زخم است، نسبت به گروه شاهد با $P < 0/01$ کاهش یافت. داده‌های مربوط به نسبت وزن به طول کولون، در گروه‌های درمان شده با نانوکپسول‌های سیلیبین، از لحاظ آماری به گروه سالم نزدیک بود.

ارزیابی میکروسکوپی

همان گونه که در جدول ۳ و شکل ۱ نمایش داده شده است، نتایج مربوط به گروه شاهد نشان دهنده‌ی التهاب شدید، آسیب شدید کریپتی و انتشار لوکوسیت‌ها به درون لایه‌های مخاطی و زیرمخاطی بود؛ در حالی که در گروه سالم، هیچ نشانه‌ای از آسیب هیستوپاتولوژیک رؤیت نگردید. در کولون گروه سالم، لایه‌ی مخاطی و کریپت‌ها طبیعی بود و اینفیلتراسیون لوکوسیت‌ها مشاهده نمی‌شد. در گروه شاهد، التهاب شدید مخاط و زیرمخاط، آسیب کریپتی و نیز اینفیلتراسیون لوکوسیت‌ها قابل مشاهده بود. در گروه دریافت کننده‌ی دگزامتازون (mg/kg ۱)، حداقل اینفیلتراسیون سلول‌های التهابی دیده شد و گروه کولیت درمان شده با نانوکپسول‌های سیلیبین (mg/kg ۷۵) التهاب خفیف تا متوسط لایه‌ی مخاطی و آسیب کریپتی اندکی نشان داد.

جدول ۲. نتایج مربوط به بررسی ماکروسکوپی کولیت القا شده توسط اسید استیک در رت پس از درمان ۵ روزه ($n = 6$)

گروه	درجه شدت زخم (۰-۳)	مساحت زخم (cm^2)	شاخص زخم	نسبت وزن به طول کولون (w/l , mg/c)
سالم	$0/0 \pm 0/0^{***}$	$0/0 \pm 0/0^{***}$	$0/0 \pm 0/0^{***}$	$137/0 \pm 6/6^{***}$
شاهد	$2/6 \pm 0/2$	$7/2 \pm 0/3$	$9/9 \pm 0/4$	$217/8 \pm 8/4$
دگزامتازون	$1/1 \pm 0/1^{**}$	$3/5 \pm 0/5^{***}$	$4/7 \pm 0/4^{***}$	$142/9 \pm 4/9^{***}$
نانوکپسول سیلیبین	$1/5^* \pm 0/2$	$5/3 \pm 0/6$	$6/8^{**} \pm 0/6$	$154/1 \pm 11/4^{***}$
Blank	$2/5 \pm 0/2$	$7/1 \pm 0/3$	$9/6 \pm 0/5$	$210/5 \pm 8/6$

مقادیر به صورت $\text{mean} \pm \text{SEM}$ بیان شده‌اند.

مقایسه‌ها توسط آزمون آماری Mann Whitney U (برای درجه‌ی شدت زخم) و ANOVA (برای سایر شاخص‌ها) و با گروه شاهد انجام گرفته است.

$P < 0/05$ * $P < 0/01$ ** $P < 0/001$ ***

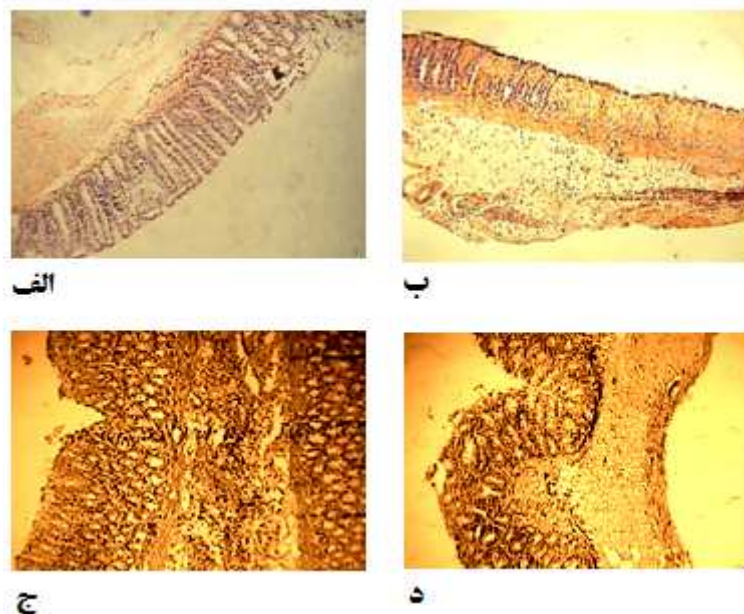
جدول ۳. نتایج مربوط به بررسی میکروسکوپی کولیت القا شده توسط اسید استیک در رت پس از درمان ۵ روزه ($n = 6$)

گروه	شدت التهاب (۰-۳)	وسعت التهاب (۰-۳)	آسیب کریپتی (۰-۴)	شاخص کولیت تام (۰-۱۰)
سالم	۰/۰ ± ۰/۰***	۰/۰ ± ۰/۰***	۰/۰ ± ۰/۰***	۰/۰ ± ۰/۰***
شاهد	۳/۰ ± ۰/۰	۳/۰ ± ۰/۰	۴/۰ ± ۰/۰	۱۰/۰ ± ۰/۰
دگزامتازون	۱/۵ ± ۰/۲**	۱/۶ ± ۰/۵***	۱/۵ ± ۰/۵**	۴/۶ ± ۰/۵**
نانوکپسول سیلیبین	۱/۸* ± ۰/۴	۱/۶ ± ۰/۳	۱/۶** ± ۰/۴**	۵/۱ ± ۰/۸**
Blank	۲/۸ ± ۰/۱	۲/۶ ± ۰/۲	۳/۶ ± ۰/۲	۹/۱ ± ۰/۳

مقادیر به صورت mean ± SEM بیان شده‌اند.

مقایسه‌ها توسط آزمون آماری Mann Whitney U و با گروه شاهد انجام گرفته است.

$P < ۰/۰۰۱$ *** $P < ۰/۰۱$ ** $P < ۰/۰۵$ *



شکل ۱. عکس‌های هیستوپاتولوژی بافت کولون در گروه‌های مورد مطالعه

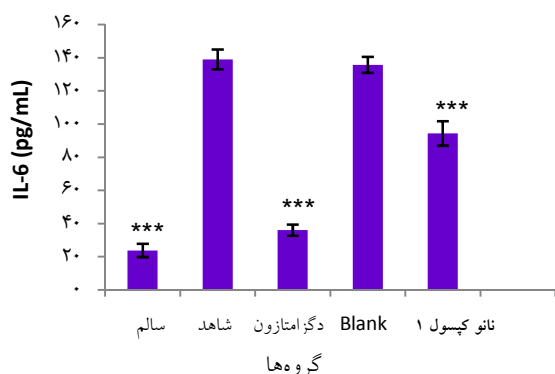
الف: کولون سالم، ب: شاهد، ج: دگزامتازون (۱ mg/kg)، د: کولیت درمان شده با نانوکپسول‌های سیلیبین (۷۵ mg/kg)

$P < ۰/۰۱$ در مقایسه با رت‌های درمان نشده (گروه شاهد)، تفاوت نشان داد.

تجویز نانوکپسول‌های سیلیبین در مقایسه با شاهد، در تخفیف شدت و وسعت التهاب و همین‌طور آسیب کریپتی مؤثر بود. نتایج حاصل از بررسی شاخص کولیت تام در این گروه، نشان دهنده تفاوت معنی‌دار آن با گروه شاهد بود ($P < ۰/۰۱$).

تمام فاکتورهای مربوط به مشاهدات هیستوپاتولوژی شامل شدت التهاب، وسعت التهاب، آسیب کریپتی و شاخص کولیت تام (Total colitis index) در گروه دگزامتازون بسیار کاهش یافته بود؛ به طوری که، التهاب خفیف موکوسی و حداقل آسیب کریپتی مشاهده شد. شاخص کولیت تام در درمان با دگزامتازون، با

ارزیابی فعالیت میلوپراکسیداز



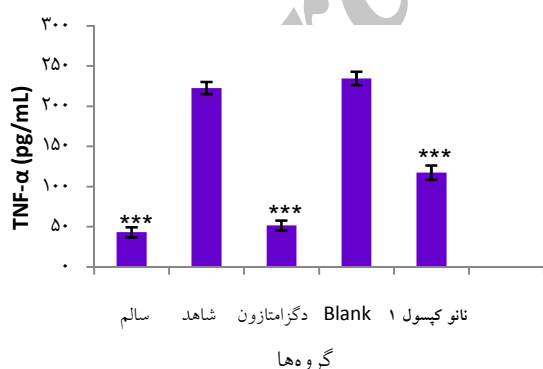
شکل ۳. میزان اینترلوکین ۶ (IL-6) در بافت کولون در گروه‌های مورد مطالعه (n = ۶)

مقادیر به صورت $\text{mean} \pm \text{SEM}$ بیان شده‌اند.

*** $P < 0/001$, اختلاف معنی‌دار با گروه شاهد

اندازه‌گیری TNF- α

نتایج حاصل از اندازه‌گیری TNF- α در شکل ۴ دیده می‌شود. با توجه به این نمودار، میزان TNF- α در گروه دگزامتازون نسبت به گروه شاهد تفاوت معنی‌داری نشان داد ($P < 0/001$). سطح TNF- α در رت‌های درمان شده با نانوکپسول‌های سیلیبین در مقایسه با گروه شاهد، بسیار پایین‌تر بود.

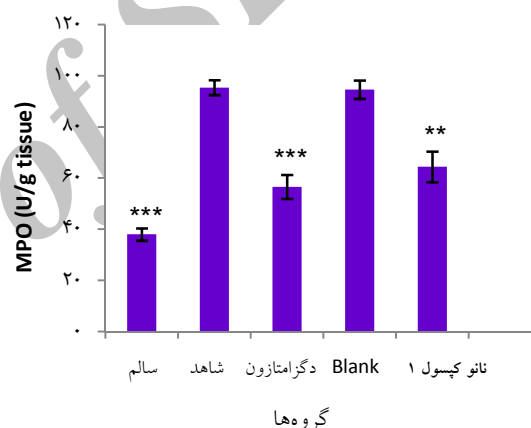


شکل ۴. میزان TNF- α در بافت کولون در گروه‌های مورد مطالعه (n = ۶)

مقادیر به صورت $\text{mean} \pm \text{SEM}$ بیان شده‌اند.

*** $P < 0/001$, اختلاف معنی‌دار با گروه شاهد

همان‌طور که در شکل ۲ مشاهده می‌شود، کم‌ترین سطح فعالیت میلوپراکسیداز متعلق به گروه سالم و بیشترین آن مربوط به گروه شاهد بود. در گروه درمان شده با دگزامتازون، سطح فعالیت میلوپراکسیداز با $P < 0/001$ کاهش یافت؛ نتایج، نشان‌دهنده تفاوت معنی‌دار این گروه با گروه سالم بود ($P < 0/05$). در مورد گروه درمان شده با نانوکپسول‌های سیلیبین، فعالیت میلوپراکسیداز به‌طور قابل‌توجهی کاهش یافت ($P < 0/01$).



شکل ۲. سطح فعالیت میلوپراکسیداز در بافت کولون در گروه‌های مورد مطالعه (n = ۶)

مقادیر به صورت $\text{mean} \pm \text{SEM}$ بیان شده‌اند.

** $P < 0/01$, *** $P < 0/001$, اختلاف معنی‌دار با گروه شاهد

اندازه‌گیری IL-6

با توجه به شکل ۳، سطح IL-6 در رت‌های درمان شده با دگزامتازون بسیار پایین‌تر از سطح IL-6 در گروه شاهد بود؛ به طوری که به گروه سالم بسیار نزدیک می‌نمود. تأثیر قابل‌توجه نانوکپسول‌های سیلیبین روی کاهش IL-6 در مقایسه با گروه شاهد به‌طور کامل مشهود بود ($P < 0/001$).

بحث

تا کنون مطالعات زیادی انجام شده است که حاکی از درگیری ماکروفاژها، سلول‌های دندریتیک و سلول‌های T در پاتوفیزیولوژی IBD می‌باشد؛ بنابراین، سیستم حامل دارویی که دارو را به طور اختصاصی به بافت‌های ملتهب انتقال دهد، قادر است عوارض جانبی شدید داروهای شیمیایی ضدالتهاب را کم کند (۲۰).

نانوذرات متفاوتی جهت دارورسانی در درمان بیماری التهابی روده به کار رفته‌اند که از آن جمله می‌توان به استفاده از نانوذرات پلی‌لاکتاید کوگلیکولاید جهت دارورسانی Rolipram اشاره نمود. این نانوذرات قادر بودند، دارو را در بافت‌های التهابی مجتمع نمایند و در مقایسه با محلول دارو، بسیار مؤثر واقع شدند؛ به علاوه، دارای زمان توقف طولانی‌تر در مناطق فوق بودند (۲۱). از سایر نانوذرات به کار رفته جهت دارورسانی به کولون، مخلوطی همگن (۱:۱) از Poly(lactic-co-) PLGA (glycolic acid) با یودراژیت S100 بوده که جهت دارورسانی بودزونااید به کار رفته است (۲۲). در تحقیق حاضر، اثر نانوذرات پلیمری حاوی سیلیبین روی کولیت در رت بررسی شد.

القای کولیت توسط اسید استیک یکی از رایج‌ترین مدل‌های مورد استفاده برای ارزیابی کارایی داروها برای بیماری IBD است. این روش، یک راه تکرارپذیر و ساده برای آزمایش کارایی داروهای ضدالتهاب جدید است. پاسخ التهابی در این روش تنها مربوط به اثر تحریک کنندگی اسید نمی‌باشد؛ چرا که، استفاده از محلول مشابه HCl چنین پاسخی را ایجاد نمی‌کند. مدل القای UC توسط اسید استیک، تغییرات هیستوپاتولوژیک همانند اینفیلتراسیون

سلولی، ادم موکوسی، زخم شدید کولون و افزایش ترشح واسطه‌های التهابی را ایجاد می‌کند. همچنین، اینفیلتراسیون سلول‌های چند هسته‌ای و تک هسته‌ای بافت روده افزایش خواهد یافت.

تلقیح محلول اسید استیک رقیق شده به داخل کولون، التهابی شبیه به التهاب UC در انسان ایجاد می‌کند؛ با این تفاوت که این التهاب، طبیعت مزمن ندارد (۱۴). در بررسی نتایج به دست آمده، اختلاف بین نتایج حاصل از گروه شاهد با گروه سالم، نشان دهنده‌ی این نکته است که روش القای کولیت، به طور کامل مؤثر و تکرار پذیر می‌باشد و احتمال ایجاد جواب مثبت کاذب رد می‌شود (۲۳). نتایج ماکروسکوپی و میکروسکوپی به دست آمده از گروه شاهد، نشان دهنده‌ی بالاترین درجه‌ی التهاب و آسیب بود. در گروه درمان شده با دگزامتازون، به عنوان شاهد مثبت، تمام ویژگی‌های زخم در سطح میکروسکوپی و ماکروسکوپی درمان شد و این نتایج صحیح بودن روش را تأیید می‌کند.

شاخص مساحت زخم در تجویز نانوکپسول سیلیبین کاهش مطلوبی نداشت؛ اما شاخص زخم، که بیانگر دو فاکتور شدت و مساحت زخم می‌باشد، کاهش قابل توجهی نشان داد. این، بدان معنی است که نانوکپسول سیلیبین توانست در بهبود شدت زخم، که شاخصی تعیین کننده و مفید جهت بررسی اثربخشی داروها است، مؤثرتر باشد.

یکی از شاخص‌های ساده و قابل اعتماد برای تعیین وسعت و شدت التهاب، اندازه‌گیری وزن مرطوب کولون ملتهب است (۲۴)؛ این شاخص می‌تواند نشان دهنده‌ی میزان نفوذ پذیری مویرگی و محتوای آب میان بافتی باشد (۲۳). دگزامتازون و

نانوکپسول سیلیبین هر دو، نسبت وزن به طول کولون را در مقایسه با شاهد کاهش دادند.

مطالعات هیستوپاتولوژی به منظور تأیید اثرات کلینیکی درمان‌های تجویز شده صورت می‌گیرد و این مطالعات تغییرات التهابی در کولون را نشان می‌دهد (۲۳). شدت التهاب (Inflammation severity)، میزان ارتشاح سلول‌های التهابی را نشان می‌دهد و وسعت التهاب (Inflammation extent) بیانگر میزان درگیر بودن قسمت‌های مختلف عرض غشا شامل مخاط، زیرمخاط و یا سراسر عرض دیواره‌ی کولون می‌باشد (۱۷). شاخص کولیت تام (Total colitis index) به عنوان شاخصی برای بررسی نتایج میکروسکوپی گروه‌های مختلف به کار می‌رود؛ چرا که، سایر شاخص‌ها در این شاخص منعکس شده است.

در نتایج میکروسکوپی به دست آمده، اختلاف بین گروه‌های درمان شده با نانوکپسول‌های سیلیبین و شاهد معنی‌دار بود و این یافته نشان می‌دهد که نانوکپسول‌های سیلیبین در درمان ضایعات مؤثر بوده است. با بررسی بیشتر نتایج متوجه می‌شویم که بین این گروه و گروه سالم تفاوت معنی‌دار وجود داشته است؛ به این مفهوم که، نانوکپسول‌ها با وجود اثربخشی مناسب، نتوانستند ضایعات را به طور کامل بهبود بخشند؛ در هر حال، حتی دگزامتازون هم به عنوان داروی مرجع، به طور کامل بهبودی ایجاد نکرد. یکی از دلایل این موضوع می‌تواند دوره‌ی درمان کوتاه مدت باشد.

سیلیبین بخش اعظم فلاونولیگنان‌های سیلیمارین است. فلاونولیگنان فنول طبیعی متشکل از یک بخش فلاونوئید و یک بخش لیگنان می‌باشد. لیگنان‌ها

دسته‌ی بزرگی از فیتواستروژن‌ها را شامل می‌شوند که به عنوان آنتی‌اکسیدان عمل می‌کنند (۲۵). به علاوه، مطالعات نشان داده است که فلاونوئیدها نیز اثرات آنتی‌اکسیدانی دارند (۲۶). نقش استرس‌های اکسیداتیو در آغاز و نیز پیشرفت UC به خوبی اثبات شده است (۲۸-۲۷).

در فرایند التهاب، اینفلتراسیون سلول‌های ایمنی به محل التهاب موجب تولید مقدار زیادی ترکیبات مضر شامل Reactive oxygen species (ROS) می‌شود. ROS در آسیب‌های اکسیداتیو ترکیبات مختلف سلول‌ها نقش دارد که این موضوع منجر به مرگ سلول یا آپوپتوز می‌شود (۲۹). رادیکال‌های آزاد و ROS در بافت ملتهب می‌تواند سلول‌های ایمنی مختلفی را به محل التهاب جذب کند (۳۰). نوتروفیل‌های چندهسته‌ای گروهی از این سلول‌ها هستند که حرکت آن‌ها به بافت ملتهب باعث بیان ترکیبات التهابی مختلف، شامل سیتوکین‌های پیش‌التهابی (مانند IL-1 β ، IL-6، IL-8 و TNF- α)، پروستاگلاندین‌ها، لوکوترین‌ها و فاکتور فعال‌کننده‌ی پلاکت می‌شود (۳۱). نوتروفیل‌های فعال شده در بافت ملتهب، به طور غیرمنتظره‌ای مقدار زیادی اکسیژن مصرف می‌کند که موجب تولید بیشتر ROS و بیان بیشتر آنزیم‌های اکسیداتیو مثل میلوپروکسیداز می‌گردد. میلوپروکسیداز در گرانول‌های نوتروفیل قرار دارد و سطح و فعالیت آن به عنوان یک نشانگر (Marker) اینفلتراسیون نوتروفیل به محل التهاب در هر دو مدل IBD در انسان و آزمایشگاه بسیار مفید است (۳۲). نتایج حاصل از تعیین فعالیت میلوپروکسیداز بعد از تجویز نانوکپسول‌های حاوی سیلیبین نشان داد که این نانوسیستم به خوبی قادر به

میلوپروکسیداز به خوبی نتایج حاصل از مطالعات ماکروسکوپی و هیستوپاتولوژی را تأیید می‌کند.

نتیجه‌گیری

نانوکپسول‌های پلی(اتیل آکریلات-کو-متیل متاکریلات-کو-تری‌متیل آمونیوم اتیل متاکریلات) حاوی سیلیبین در درمان کولیت القا شده توسط اسید استیک در مدل آزمایشگاهی رت مؤثر می‌باشد و می‌تواند به عنوان جایگزین مناسب با خاصیت آنتی‌کولیت، برای داروهای فعلی در نظر گرفته شود. در هر حال، مطالعات بیشتری برای تأیید این فرضیه به منظور استفاده در کلینیک نیاز است.

تشکر و قدردانی

از حمایت مالی معاونت تحقیقات و فناوری دانشگاه علوم پزشکی اصفهان در انجام این طرح پژوهشی قدردانی می‌شود.

کاهش فعالیت این آنزیم در بافت کولون می‌باشد. واسطه‌های التهابی نقش اساسی در پروسه‌های التهابی در IBD دارند؛ به طوری که، میزان بیان سیتوکین‌های التهابی مثل IL-1، IL-6 و TNF- α افزایش می‌یابد. فلاونوئیدها باعث مهار این سیتوکین‌ها می‌شوند (۳۳). این سیتوکین‌ها قادر به بدتر کردن روند بیماری به وسیله‌ی آغاز کردن فعالیت دیگر سیتوکین‌های التهابی می‌باشند (۳۴). TNF- α نقش مهمی در آپوپتوز انتروسیت‌ها دارد (۳۵)؛ بنابراین، مهار این سیتوکین‌های پراهمیت می‌تواند موجب جلوگیری از افزایش مضر دیگر واسطه‌های سمی و التهابی شود (۲۹). با توجه به اندازه‌گیری‌های IL-6 و TNF- α پس از درمان کولیت رت با نانوکپسول‌های حاوی سیلیبین، کاهش قابل توجه سطح این فاکتورهای التهابی در مقایسه با گروه شاهد رؤیت شد.

بنابراین، نتایج حاصل از آنالیز بیوشیمیایی و فعالیت

References

1. Maines LW, Fitzpatrick LR, French KJ, Zhuang Y, Xia Z, Keller SN, et al. Suppression of ulcerative colitis in mice by orally available inhibitors of sphingosine kinase. *Dig Dis Sci* 2008; 53(4): 997-1012.
2. Xie F, Blackhouse G, Assasi N, Gaebel K, Robertson D, Goeree R. Cost-utility analysis of infliximab and adalimumab for refractory ulcerative colitis. *Cost Eff Resour Alloc* 2009; 7: 20.
3. Triantafillidis JK, Merikas E, Georgopoulos F. Current and emerging drugs for the treatment of inflammatory bowel disease. *Drug Des Devel Ther* 2011; 5: 185-210.
4. Cuadrado E, Alonso M, de Juan MD, Echaniz P, Arenas JI. Regulatory T cells in patients with inflammatory bowel diseases treated with adacolumn granulocytapheresis. *World J Gastroenterol* 2008; 14(10): 1521-7.
5. Mateen S, Tyagi A, Agarwal C, Singh RP, Agarwal R. Silibinin inhibits human nonsmall cell lung cancer cell growth through cell-cycle arrest by modulating expression and function of key cell-cycle regulators. *Mol Carcinog* 2010; 49(3): 247-58.
6. Vaid M, Katiyar SK. Molecular mechanisms of inhibition of photocarcinogenesis by silymarin, a phytochemical from milk thistle (*Silybum marianum* L. Gaertn.) (Review). *Int J Oncol* 2010; 36(5): 1053-60.
7. Cui W, Gu F, Hu KQ. Effects and mechanisms of silibinin on human hepatocellular carcinoma xenografts in nude mice. *World J Gastroenterol* 2009; 15(16): 1943-50.
8. Jamshidi AH, Ahmadi Ashtiani HR, Oliazadeh N, Jafarzadeh M, Taheri Boroujerdi M, Naderi MM, et al. A key for the thousand lock: comprehensive review of herbal medicine (silymarin) and Introducing of *Silybum*. Tehran, Iran: Noavar Publications; 2007. [In Persian].
9. Tabata Y, Inoue Y, Ikada Y. Size effect on systemic and mucosal immune responses induced

- by oral administration of biodegradable microspheres. *Vaccine* 1996; 14(17-18): 1677-85.
10. Pinto-Alphandary H, Balland O, Laurent M, Andremont A, Puisieux F, Couvreur P. Intracellular visualization of ampicillin-loaded nanoparticles in peritoneal macrophages infected in vitro with *Salmonella typhimurium*. *Pharm Res* 1994; 11(1): 38-46.
 11. Lamprecht A, Schafer U, Lehr CM. Size-dependent bioadhesion of micro- and nanoparticulate carriers to the inflamed colonic mucosa. *Pharm Res* 2001; 18(6): 788-93.
 12. Ulbrich W, Lamprecht A. Targeted drug-delivery approaches by nanoparticulate carriers in the therapy of inflammatory diseases. *J R Soc Interface* 2010; 7(Suppl 1): S55-S66.
 13. Asghar LF, Chure CB, Chandran S. Colon specific delivery of indomethacin: effect of incorporating pH sensitive polymers in xanthan gum matrix bases. *AAPS PharmSciTech* 2009; 10(2): 418-29.
 14. Mascolo N, Izzo AA, Autore G, Maiello FM, Di CG, Capasso F. Acetic acid-induced colitis in normal and essential fatty acid deficient rats. *J Pharmacol Exp Ther* 1995; 272(1): 469-75.
 15. Varshosaz J, Ahmadi F, Emami J, Tavakoli N, Minaiyan M, Mahzouni P, et al. Colon delivery of budesonide using solid dispersion in dextran for the treatment and secondary prevention of ulcerative colitis in rat. *Int J Prev Med* 2010; 1(2): 115-23.
 16. Motavallian-Naeini A, Minaiyan M, Rabbani M, Mahzouni P. Anti-inflammatory effect of ondansetron through 5-HT₃ receptors on TNBS-induced colitis in rat. *EXCLI Journal* 2012; 11: 30-44.
 17. Minaiyan M, Ghannadi A, Etemad M, Mahzouni P. A study of the effects of *Cydonia oblonga* Miller (Quince) on TNBS-induced ulcerative colitis in rats. *Res Pharm Sci* 2012; 7(2): 103-10.
 18. Sadeghi H, Hajhashemi V, Minaiyan M, Movahedian A, Talebi A. A study on the mechanisms involving the anti-inflammatory effect of amitriptyline in carrageenan-induced paw edema in rats. *Eur J Pharmacol* 2011; 667(1-3): 396-401.
 19. Blalock TD, Varela JC, Gowda S, Tang Y, Chen C, Mast BA, et al. Ischemic skin wound healing models in rats. *Wounds* 2001; 13(1): 35-44.
 20. Probert CS, Chott A, Turner JR, Saubermann LJ, Stevens AC, Bodinaku K, et al. Persistent clonal expansions of peripheral blood CD4⁺ lymphocytes in chronic inflammatory bowel disease. *J Immunol* 1996; 157(7): 3183-91.
 21. Lamprecht A, Ubrich N, Yamamoto H, Schafer U, Takeuchi H, Maincent P, et al. Biodegradable nanoparticles for targeted drug delivery in treatment of inflammatory bowel disease. *J Pharmacol Exp Ther* 2001; 299(2): 775-81.
 22. Makhlof A, Tozuka Y, Takeuchi H. pH-Sensitive nanospheres for colon-specific drug delivery in experimentally induced colitis rat model. *Eur J Pharm Biopharm* 2009; 72(1): 1-8.
 23. Minaiyan M, Ghannadi AR, Afsharipour M, Mahzouni P. Effects of extract and essential oil of *Rosmarinus officinalis* L. on TNBS-induced colitis in rats. *Res Pharm Sci* 2011; 6(1): 13-21.
 24. Paiva LA, Gurgel LA, De Sousa ET, Silveira ER, Silva RM, Santos FA, et al. Protective effect of *Copaifera langsdorffii* oleo-resin against acetic acid-induced colitis in rats. *J Ethnopharmacol* 2004; 93(1): 51-6.
 25. Deep G, Gangar SC, Rajamanickam S, Raina K, Gu M, Agarwal C, et al. Angiopreventive efficacy of pure flavonolignans from milk thistle extract against prostate cancer: targeting VEGF-VEGFR signaling. *PLoS One* 2012; 7(4): e34630.
 26. Ozyurek M, Bektasoglu B, Guclu K, Apak R. Hydroxyl radical scavenging assay of phenolics and flavonoids with a modified cupric reducing antioxidant capacity (CUPRAC) method using catalase for hydrogen peroxide degradation. *Anal Chim Acta* 2008; 616(2): 196-206.
 27. Kruidenier L, Verspaget HW. Review article: oxidative stress as a pathogenic factor in inflammatory bowel disease--radicals or ridiculous? *Aliment Pharmacol Ther* 2002; 16(12): 1997-2015.
 28. Korenaga D, Takesue F, Kido K, Yasuda M, Inutsuka S, Honda M, et al. Impaired antioxidant defense system of colonic tissue and cancer development in dextran sulfate sodium-induced colitis in mice. *J Surg Res* 2002; 102(2): 144-9.
 29. Simmonds NJ, Rampton DS. Inflammatory bowel disease--a radical view. *Gut* 1993; 34(7): 865-8.
 30. Hosseini-Tabatabaei A, Esmaily H, Rahimian R, Khorasani R, Baeri M, Barazesh-Morgani A, et al. Benefits of nicorandil using an immunologic murine model of experimental colitis. *Cent Eur J-Biol* 2009; 4(1): 74-85.
 31. Rogler G, Andus T. Cytokines in inflammatory bowel disease. *World J Surg* 1998; 22(4): 382-9.
 32. Grulke S, Franck T, Gangl M, Peters F, Salciccia A, Deby-Dupont G, et al. Myeloperoxidase assay in plasma and peritoneal fluid of horses with gastrointestinal disease. *Can J Vet Res* 2008; 72(1): 37-42.
 33. Shen C, de HG, Bullens DM, Van AG, Geboes

- K, Rutgeerts P, et al. Remission-inducing effect of anti-TNF monoclonal antibody in TNBS colitis: mechanisms beyond neutralization? *Inflamm Bowel Dis* 2007; 13(3): 308-16.
34. Ebrahimi F, Esmaily H, Baeri M, Mohammadirad A, Fallah S, Abdollahi M. Molecular evidences on the benefits of N-acetylcysteine in experimental colitis. *Cent. Eur J Biol* 2008; 3(2): 135-42.
35. Jurjus AR, Khoury NN, Reimund JM. Animal models of inflammatory bowel disease. *J Pharmacol Toxicol Methods* 2004; 50(2): 81-92.

Archive of SID

Effects of Silibin Nanocapsules on Acetic Acid Induced Ulcerative Colitis in Rats

Mohsen Minaiyan PhD¹, Jaleh Varshosaz PhD¹, Nafiseh Khaleghi²

Original Article

Abstract

Background: Silibin is the major (70–80%) and the most active biological flavonolignan of silymarin with antioxidant and anti-inflammatory effects. Studies have shown that nanoparticles can effectively be swallowed by macrophages which are associated with inflammation procedure of ulcerative colitis. In addition, further reducing the particle size increases particle uptake into the intestinal cells and the particles could be deposited more effectively on affected areas. In the present study, nanoparticles of silibin were designed to evaluate their effectiveness on ulcerative colitis in rats.

Methods: Test nanoparticles consisted of 15 mg of silibin loaded in 15 mg of poly(ethyl acrylate-co-methyl methacrylate-co-trimethyl ammonium ethyl methacrylate) polymer with average particle size of 109 nm which had been coated by 20% w/w of poly(methyl acrylate-co-methyl methacrylate-co-methacrylic acid) polymer in order to deliver nanoparticles to colon specifically. Five separate groups of rats were fasted for 36 hours and then, colitis was induced with 2 ml of acetic acid 4%. Treatments were made for 5 days, once a day, started 2 hours before colitis induction. The designed groups were: nanocapsules containing 75 mg/kg silibin, nanocapsules without silibin, dexamethasone (1 mg/kg), normal saline (2 ml/kg) and normal group. 24 hours after the last administration, colon tissue was removed; macroscopic and histopathologic assessment, also determination of myeloperoxidase (MPO) activity, tumor necrosis factor alpha (TNF- α) and interleukin 6 (IL-6) levels were conducted.

Findings: Silibin nanocapsules were effective to diminish inflammation and ulcer severity while it was not able to reduce ulcer area statistically. Weight/length ratio in dexamethasone and silibin nanocapsule group was close to that in normal group. Microscopic assessment of silibin nanocapsule group showed a mild to moderate inflammation of mucosa and minimal crypt damage as the values were significantly different from those of control group. Treatment with silibin nanocapsules resulted in decreasing of myeloperoxidase activity and also both levels of IL-6 and TNF- α compared to control group.

Conclusion: Poly (ethyl acrylate-co-methyl methacrylate-co-trimethyl ammonium ethyl methacrylate) nanocapsules of silibin could be considered as a suitable alternative for present drugs with anti-colitis property. However, more studies are needed to support this hypothesis for clinical use.

Keywords: Silibin nanocapsules, Ulcerative colitis, Myeloperoxidase activity, Tumor necrosis factor alpha (TNF- α), Interleukin 6 (IL-6), Rat

Citation: Minaiyan M, Varshosaz J, Khaleghi N. **Effects of Silibin Nanocapsules on Acetic Acid Induced Ulcerative Colitis in Rats.** J Isfahan Med Sch 2013; 31(236): 661-74

* This paper is derived from a Pharm D thesis in Isfahan University of Medical Sciences.

1- Professor, Department of Pharmacology, School of Pharmacy, Isfahan University of Medical Sciences, Isfahan, Iran

2- Student of Pharmacy, Department of Pharmaceutics, School of Pharmacy AND Novel Drug Delivery Systems Research Center AND Students Research Committee, Isfahan University of Medical Sciences, Isfahan, Iran

Corresponding Author: Jaleh Varshosaz PhD, Email: varshosaz@pharm.mui.ac.ir