

## بررسی نتایج کراتکتومی فتورفراکتیو با استفاده از روش تکنیک انفرادی شده جهت اصلاح عیوب انکساری در بیماران مبتلا به آستیگماتیسم بیشتر از دو دیوپتر

دکتر حسن رزمجو<sup>۱</sup>، آرمیتا صفاریان<sup>۲</sup>، مجتبی اکبری<sup>۳</sup>

### مقاله پژوهشی

### چکیده

**مقدمه:** با وجود بررسی‌های متعددی که اثربخشی و ایمنی فتورفراکتیو کراتکتومی با روش‌های هدایت جبهه‌ی موج و سیلندر متقاطع را نشان داده‌اند، مطالعات کمی در زمینه‌ی تکنیک‌های جدید مانند تکنیک انفرادی شده (Advanced personalized technique یا APT) انجام شده است. این مطالعه جهت مقایسه‌ی نتایج دید و رفرکشن پس از عمل به شیوه‌ی APT در بیماران مبتلا به آستیگماتیسم بیشتر از ۲ دیوپتر انجام شد.

**روش‌ها:** در یک کارآزمایی بالینی، ۱۶ بیمار (۱۰ مرد و ۶ زن) که در فاصله‌ی زمانی مهر ماه سال ۱۳۹۰ تا خرداد ماه سال ۱۳۹۱ به علت ابتلا به آستیگماتیسم بیشتر از ۲ دیوپتر برای تصحیح عیوب انکساری خود تحت عمل جراحی فتورفراکتیو کراتکتومی به روش APT قرار گرفتند، وارد مطالعه شدند. اطلاعات دموگرافیک و نتایج معاینه‌ی کامل چشمی آن‌ها، قبل از عمل و ۶ ماه بعد از عمل به طور کامل ثبت شد.

**یافته‌ها:** در این مطالعه ۱۶ بیمار که هر دو چشم آن‌ها تحت عمل قرار گرفت (۳۲ چشم)، با میانگین سنی  $۲۸/۸ \pm ۶/۹$  سال، وارد مطالعه شدند. ۶ ماه پس از عمل، در کل حدت بینایی هر دو چشم در بیماران از  $۳/۱۳ \pm ۲/۷۲$  قبل از عمل به  $۷/۰۶ \pm ۳/۳۰$  بعد از عمل افزایش یافت. معادل کروی هر دو چشم قبل و بعد از عمل از  $۲/۲۹ \pm ۲/۱۸$  به  $۰/۴۱ \pm ۰/۲۶$  تغییر یافت. تغییرات آستیگماتیسم چشم‌ها از  $۱/۰۳ \pm ۳/۵۴$  به  $۰/۶۶ \pm ۰/۷۵$  کاهش یافت. کلیه تغییرات مذکور از نظر آماری معنی‌دار بود ( $P < ۰/۰۰۱$ ).

**نتیجه‌گیری:** انجام عمل فتورفراکتیو کراتکتومی با روش APT بر حدت بینایی و معادل کروی و محور چشم مؤثر است و می‌تواند دید اصلاح‌نشده و اصلاح‌شده را به میزان قابل قبولی ارتقا دهد. با این حال انجام مطالعات بیشتر با حجم نمونه‌ی بیشتر و با فاصله‌ی زمانی بیشتر بعد از عمل، پیشنهاد می‌شود.

**واژگان کلیدی:** آستیگماتیسم، فتورفراکتیو کراتکتومی، تکنیک انفرادی شده، اصلاح عیوب انکساری

**ارجاع:** رزمجو حسن، صفاریان آرمیتا، اکبری مجتبی. بررسی نتایج کراتکتومی فتورفراکتیو با استفاده از روش تکنیک انفرادی شده جهت

اصلاح عیوب انکساری در بیماران مبتلا به آستیگماتیسم بیشتر از دو دیوپتر. مجله دانشکده پزشکی اصفهان ۱۳۹۲؛ ۳۱ (۲۳۸): ۷۵۵-۷۶۰

چند ممکن است دید شفاف باشد ولی به علت دوربینی، نزدیک بینی و آستیگماتیسم بالا، ممکن است چنین عملی با دشواری روبرو باشد (۱-۲). در تلاش جهت اصلاح این مشکل، عینک و یا لنز تماسی با

### مقدمه

امروزه در بیماران با عیوب انکساری از قبیل دوربینی، نزدیک بینی و آستیگماتیسم، احتمال به دست آوردن یک دید شفاف بیش از ۹۰ درصد است. لیکن هر

\* این مقاله حاصل پایان‌نامه‌ی دوره‌ی دکترای حرفه‌ای به شماره‌ی ۳۹۰۲۹۵ در دانشگاه علوم پزشکی اصفهان است.

۱- استاد، گروه چشم پزشکی، دانشکده‌ی پزشکی، دانشگاه علوم پزشکی اصفهان، اصفهان، ایران

۲- دانشجوی پزشکی، دانشکده‌ی پزشکی و کمیته‌ی تحقیقات دانشجویی، دانشگاه علوم پزشکی اصفهان، اصفهان، ایران

۳- اپیدمیولوژیست، دانشکده‌ی پزشکی، دانشگاه علوم پزشکی اصفهان، اصفهان، ایران

Email: armita\_saffarian@yahoo.com

نویسنده‌ی مسؤول: آرمیتا صفاریان

بررسی شد و نتایج آن‌ها نیاز به انجام مطالعات فراتر را مطرح ساخت (۲-۴).

در سه مطالعه، PRK با روش APT در مقایسه با روش PTK (Phototherapeutic keratectomy) قرار گرفت و میزان اصلاح عیوب انکساری بررسی شد. نتایج این مطالعات نشان داد که حدت بینایی با این روش به مقدار زیادی بهبود پیدا می‌کند و این شیوه بسیار مطمئن است (۷-۹).

در یک مطالعه روش PRK با APT ارزیابی شد و این روش از نظر میزان بینایی و فشار داخل چشمی مطمئن گزارش شد (۱۰). در مطالعه‌ای دیگر که با هدف مقایسه‌ی تأثیر عمل APT و TS انجام شده بود، نتیجه‌ی مثبتی در زمینه‌ی تأثیر عمل APT بر اعوجاجات چشمی به دست آمد (۱۱).

با وجود این که عمل PRK روش شایعی در اصلاح اختلالات انکساری در جامعه است، اما تاکنون مطالعات کمی در زمینه‌ی بررسی نتایج حاصل از آن با روش APT انجام شده است و با این که در برخی مطالعات به عنوان یک روش مطمئن گزارش شده است، برخی مطالعات دیگر انجام پژوهش‌های فراتر را توصیه کرده‌اند و بیشتر نتایج حاصل در زمینه‌ی حدت بینایی است. هدف ما از انجام این مطالعه ارزیابی نتایج درمانی این روش بود تا بتوان به طور دقیق‌تری در اثربخشی این تکنیک تصمیم گرفت.

### روش‌ها

در این کارآزمایی بالینی خود شاهد (Self-control clinical trial) که در مجتمع چشم پزشکی صدرا در استان اصفهان طی سال ۱۳۹۰ به انجام رسید، ۳۲ چشم مبتلا به آستیگماتیسم بیشتر از

قدرت سیلندری بالا امتحان شده است، لیکن در برخی موارد بینایی خوب و مفید به دست نمی‌آید. در ضمن بسیاری از بیماران به علل مختلف مایل به استفاده‌ی مکرر از این وسایل نیستند (۲-۳).

به علت عدم تحمل عینک با سیلندر بالا توسط بعضی از بیماران و مشکلات ثابت نگه داشتن لنزهای تماسی روی قرنیه، امروزه از اعمال گوناگونی استفاده می‌گردد. بهبود در تکنیک‌های میکروسرجیکال و افزایش مهارت جراحان، وسایل و اداره‌ی صحیح عوارض بعد از عمل، جراحان چشم را قادر ساخته است که موارد فراوان اصلاح عیوب انکساری از قبیل دوربینی، نزدیک‌بینی و آستیگماتیسم را بهبود بخشند (۴-۶).

روش فوتورفاکتیو کراتکتومی (PRK یا Photorefractive keratectomy) یکی از روش‌های مورد استفاده است که با دستگاه‌های مختلفی انجام می‌شود. این روش تاکنون در مطالعات متعددی تحت بررسی قرار گرفته است و در بعضی مطالعات کارایی آن اثبات شده است، در حالی که در برخی دیگر نتایج امیدوارکننده‌ای نداشته است. در PRK جهت کاهش عیوب چشم از سه تکنیک استاندارد یا معمولی (Tissue saving یا TS) و تکنیک انفرادی شده (Customized یا Personalized) استفاده می‌شود. تکنیک (Advanced personalized technique) یا APT جدیدتر است و جهت کاهش اعوجاجات چشمی در افرادی که میزان اعوجاجات چشمی آن‌ها بیشتر از حد طبیعی است، استفاده می‌شود. بنابراین این تکنیک می‌تواند در درمان آستیگماتیسم نامنظم کاربرد به‌سزایی داشته باشد. به عنوان مثال در دو مطالعه تغییرات عیوب انکساری به شیوه‌ی فوتورفاکتیو کراتکتومی با روش Personalized

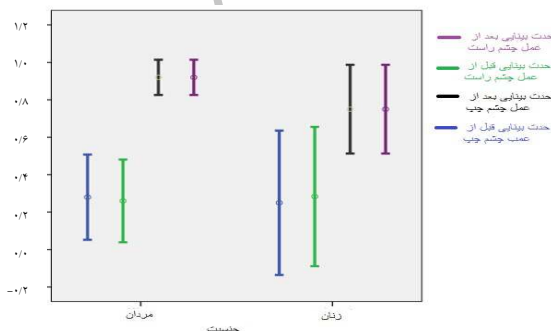
درصد) گزارش شد. جهت مقایسه‌ی هر یک از عوامل قبل و بعد از عمل از آزمون Paired-t استفاده شد.

### یافته‌ها

در این مطالعه ۲۰ بیمار (۱۰ مرد و ۱۰ زن) که هر دو چشم آن‌ها تحت عمل قرار گرفت، بررسی شدند. معاینه‌ی ۴ بیمار بعد از عمل به علت عدم دسترسی به آن‌ها امکان‌پذیر نبود، بنابراین در کل ۱۶ بیمار با میانگین سنی  $28/8 \pm 6/9$  سال مورد مطالعه قرار گرفتند.

۶ ماه پس از عمل، در کل حدت بینایی هر دو چشم در بیماران از  $3/13 \pm 2/72$  قبل از عمل به  $7/06 \pm 3/30$  بعد از عمل افزایش یافت که تغییرات آن از نظر آماری معنی‌دار بود ( $P < 0/001$ ). میانگین معادل کروی هر دو چشم قبل و بعد از عمل از  $2/29 \pm 2/18$  به  $0/41 \pm 0/26$  تغییر یافته بود که از نظر آماری معنی‌دار بود و افزایش در تغییرات آن دیده شد ( $P < 0/001$ ). تغییرات آستیگماتیسم چشم‌ها با کاهش از  $1/03 \pm 3/54$  به  $0/66 \pm 0/75$  معنی‌دار بود ( $P < 0/001$ ).

مقایسه‌ی حدت بینایی به تفکیک چشم چپ و راست و جنسیت، قبل و بعد از عمل در شکل ۱ آمده است.



شکل ۱. مقایسه‌ی حدت بینایی چشم چپ و راست قبل و بعد از عمل به تفکیک جنسیت

دو دیوپتر که معیار های ورود به مطالعه را داشتند و مقرر بود تحت عمل جراحی PRK به روش APT قرار بگیرند، انتخاب شدند. معاینه‌ی چشم پزشکی شامل بررسی حدت بینایی اصلاح‌شده و اصلاح‌نشده و میزان عیوب انکساری انجام شد. حدت بینایی بیماران توسط چارت اسنلن تعیین شد. کراتومتري توسط ژاوال هاگ اشتریت سوییس انجام گرفت و توپوگرافی توسط توپوگراف TOMEY انجام شد. هدف از انجام طرح برای کلیه‌ی بیماران توضیح داده شد و از بیماران کسب رضایت شد. قبل از عمل کلیه‌ی افرادی که وارد مطالعه شدند تحت معاینات کامل چشم پزشکی قرار گرفتند و سپس عمل PRK با روش APT روی آن‌ها انجام شد.

برای انجام عمل، پس از انجام معاینه، پرپ و درپ انجام شد و با استفاده از قطره‌ی تتراکائین بی حسی موضعی صورت گرفت و رینگ بر روی قرنیه قرار داده شد و با محلول الکل ۲۰ درصد آغشته شد. پس از برداشتن ۸ تا ۹ میلی‌متر از لایه‌ی سطحی قرنیه (اپی‌تلیوم) توسط هاکی نایف، درمان با لیزر اگزایمر آغاز شد و پس از چکاندن میتومايسين، قرنیه با ۳۰ سی‌سی سرم رینگر شستشو داده شد و بانداژ لنز برای مدت یک هفته شد.

بیماران ۶ ماه بعد از عمل به طور مجدد تحت معاینات چشم پزشکی قرار گرفتند. اطلاعات مربوط به هر بیمار در یک چک لیست ثبت شد. داده‌ها پس از جمع‌آوری و رفع نقص، وارد رایانه شد و به وسیله‌ی نرم‌افزار SPSS نسخه‌ی ۲۰ (version 20, SPSS Inc., Chicago, IL)، تجزیه و تحلیل گردید. داده‌های کمی به صورت میانگین و انحراف معیار و داده‌های کیفی به صورت تعداد

## بحث

تمایل به اصلاح عیوب انکساری چشم (دوربینی، نزدیک بینی و آستیگماتیسم) بدون استفاده از عینک از سال‌ها قبل در ذهن بشر وجود داشت. در همین رابطه لنزهای تماسی تولید شد که هنوز نیز مورد استفاده است (۱). اولین ابداعات در جراحی، روش برش با الماس (Radial keratectomy یا RK) بود. سپس، به تدریج تمایل به استفاده از لیزر اگزایمر (Excimer) در متخصصان جهت اصلاح عیوب چشم ایجاد شد و PRK به عنوان اولین روشی که در آن لیزردرمانی انجام می‌شد، جایگزین عمل جراحی برشی شد. لیزردرمانی یا برش قرنیه با امواج نوری قدیمی‌ترین تکنیک اصلاح عیوب انکساری با استفاده از لیزر محسوب می‌شود. این روش به سرعت تکامل پیدا کرد و به تدریج روش لیزر اگزایمر همراه با جراحی (LASIK یا Laser assisted in-situ keratomileusis) به معمول‌ترین روش موجود در دنیا تبدیل شد (۲). امروزه دوباره روش لیزر (PRK) مورد توجه زیادی واقع شده است، زیرا از چشم لایه برداری کمتری می‌شود و هم‌زمان داروهایی نیز مصرف می‌شود که عوارض قبلی لیزر (PRK) را به حداقل رسانده است (۳).

در PRK جهت کاهش عیوب چشم از سه تکنیک استاندارد یا معمولی، TS و تکنیک انفرادی شده استفاده می‌شود. در تکنیک استاندارد تنها عیوب انکساری چشم، هدف درمان می‌باشد و اعوجاجات اپتیکی چشم (Aberration) که برای هر فرد مختص خود اوست، درمان نمی‌شود. بنابراین امروزه از تکنیک Personalized که روشی پیشرفته و نوین

است، جهت کاهش اعوجاجات و ناهمگونی‌های احتمالی که به درجات مختلف در مسیر بینایی همه ی افراد وجود دارد و در برخی شدید است و نیاز به درمان دارد، استفاده می‌شود (۴).

مطالعات متعددی نشان دهنده ی اثر مفید و کم خطر عمل جراحی PRK در درمان اختلالات چشم شامل نزدیک بینی و دوربینی و آستیگماتیسم هستند (۵). PRK به روش معمول، اثرات مفید شناخته شده‌ای دارد. مطالعات متعددی در ارتباط با این تکنیک و مقایسه‌ی آن با روش LASIK صورت گرفته است، اما مطالعات محدودی در زمینه ی PRK به روش APT که به معنی لیزردرمانی پیشرفته با تکنیک Customized است، وجود دارد (۶).

در بررسی که توسط Camellin و Arba انجام شد، عیوب انکساری توسط دو روش PRK و PTK اصلاح گردیدند و نتایج آن‌ها مقایسه شد. در این مطالعه ۱۷ چشم مورد ارزیابی قرار گرفت، همه‌ی چشم‌ها آستیگماتیسم نامنظم در دامنه‌ی ۰/۵ تا ۶/۵ دیوپتر داشتند. نتایج نشان داد در هر دو روش به کاررفته حدت بینایی چشم‌ها در حد بسیار زیادی بهبود یافته است (۷).

در بررسی که توسط Szentmary و همکاران انجام شد، نتایج بیماران ارزیابی شد و بیماران دارای درجه‌ی انکساری بالا تحت عمل PRK به روش APT قرار گرفتند. در این مطالعه ۱۵ بیمار (۳۰ چشم) ارزیابی شدند، حدت بینایی بعد از عمل PRK به مقدار بسیار زیادی بهبود پیدا کرد (۸).

در مطالعه‌ی Koch و همکاران میزان اصلاح عیوب انکساری به شیوه‌ی PRK با APT در ۲۷ بیمار بررسی شد. نتایج این مطالعه نشان داد که حدت

اصلاح نشده و اصلاح شده را به میزان قابل قبولی ارتقا دهد. با این حال انجام مطالعات بیشتر با حجم نمونه‌ی بیشتر و با فاصله‌ی زمانی بیشتر بعد از عمل پیشنهاد می‌شود.

### تشکر و قدردانی

انجام این پژوهش بدون حمایت‌های مادی و معنوی دانشگاه علوم پزشکی اصفهان مقدور نبود. به علاوه از همکاری سرکار خانم دکتر پرناز دانش‌پژوه و اپتومتریست سرکار خانم الهام امانت قدردانی به عمل می‌آید.

بینایی با این روش به مقدار زیادی بهبود پیدا می‌کند و این شیوه بسیار مطمئن است (۹).

نتایج مطالعه‌ی حاضر، مانند مطالعه‌ی قریشی و همکاران که بر روی ۲۹۶ چشم انجام شده بود (۱۱)، نتایج مثبت معنی‌داری را در زمینه‌ی تأثیر عمل APT بر اعوجاجات چشمی نشان داد. مطالعه‌ی ما همچنین نشان داد که معادل کروی و میزان نزدیک‌بینی افراد در روش APT تغییر مثبت پیدا می‌کند.

### نتیجه‌گیری

انجام عمل PRK با روش APT بر حدت بینایی و معادل کروی و محور چشم مؤثر است و می‌تواند دید

### References

1. Colin J, Abdelkefi A. Two-step laser in situ keratomileusis to correct high astigmatism after corneal autograft. *J Cataract Refract Surg* 2006; 32(11): 1966-7.
2. Frost NA, Wu J, Lai TF, Coster DJ. A review of randomized controlled trials of penetrating keratoplasty techniques. *Ophthalmology* 2006; 113(6): 942-9.
3. Pereira T, Forseto AS, Alberti GN, Nose W. Flap-induced refraction change in LASIK after penetrating keratoplasty. *J Refract Surg* 2007; 23(3): 279-83.
4. Mann E, Zaidman GW, Shukla S. Efficacy of nonsimultaneous bilateral LASIK after nonsimultaneous bilateral penetrating keratoplasty. *Cornea* 2006; 25(9): 1053-6.
5. Langenbucher A, Seitz B. Changes in corneal power and refraction due to sequential suture removal following nonmechanical penetrating keratoplasty in eyes with keratoconus. *Am J Ophthalmol* 2006; 141(2): 287-93.
6. Poole TR, Ficker LA. Astigmatic keratotomy for post-keratoplasty astigmatism. *J Cataract Refract Surg* 2006; 32(7): 1175-9.
7. Camellin M, Arba MS. Simultaneous aspheric wavefront-guided transepithelial photorefractive keratectomy and phototherapeutic keratectomy to correct aberrations and refractive errors after corneal surgery. *J Cataract Refract Surg* 2010; 36(7): 1173-80.
8. Szentmary N, Langenbucher A, Naumann GO, Seitz B. Intra-individual variability of penetrating keratoplasty outcome after excimer laser versus motorized corneal trephination. *J Refract Surg* 2006; 22(8): 804-10.
9. Koch DD, Maloney R, Hardten DR, Dell S, Sweeney AD, Wang L. Wavefront-guided photorefractive keratectomy in eyes with prior radial keratotomy: a multicenter study. *Ophthalmology* 2009; 116(9): 1688-96.
10. Tang Q, Hoffer KJ, Olson MD, Miller KM. Accuracy of Scheimpflug Holladay equivalent keratometry readings after corneal refractive surgery. *J Cataract Refract Surg* 2009; 35(7): 1198-203.
11. Ghoreishi SM, Attarzadeh H, Akhlaghi MR, Rismanchian A, Moeini HA, Fesharaki H, et al. Compare the effects of standard tissue saving method and personalized techniques of photorefractive keratectomy (PRK) on aberration changes in fellow eyes. *Bina J Ophthalmol* 2009; 14 (3): 257-61. [In Persian].

## Outcomes of Photorefractive Keratectomy with Advanced Personalized (Customized) Technique in More than 2.00 Diopter Astigmatism

Hassan Razmju MD<sup>1</sup>, Armita Saffarian<sup>2</sup>, Mojtaba Akbari MSc<sup>3</sup>

### Original Article

#### Abstract

**Background:** In spite of numerous studies demonstrated efficacy and safety of photorefractive keratectomy (PRK) by cross cylinder and WF-guided methods, only limited studies are done in the field of advanced methods such as advanced personalized technique (APT). This study was performed to compare pre- and post-operation visual acuity and refractive errors in patients with over two diopter astigmatism treated by APT method.

**Methods:** This clinical trial study performed on 16 sequential patients (10 men and 6 women) referred to Sadra clinic of Isfahan, Iran, in the year of 2011. After complete ocular examination, for both eyes of each patient, PRK by APT method was done. Six months after surgery, abometry was done for patients.

**Findings:** 32 eyes of 16 patients with the mean age of  $28.8 \pm 6.9$  year were involve in this study. Visual acuity of both eyes increased from  $2.72 \pm 3.13$  to  $7.06 \pm 3.3$ . Myopia of both eyes changed from  $-2.18 \pm 2.29$  to  $0.26 \pm 0.41$  and astigmatism decreased from  $3.54 \pm 1.03$  to  $0.75 \pm 0.66$ . All changes were statistically meaningful ( $P < 0.001$  for all).

**Conclusion:** PRK by APT method significantly increases visual acuity, corrected and non-corrected vision and decreases myopia and astigmatism. Despite, further studies with more patients and longtime follow-up is recommended.

**Keywords:** Astigmatism, Photorefractive keratectomy, Personalized technique

**Citation:** Razmju H, Saffarian A, Akbari M. **Outcomes of Photorefractive Keratectomy with Advanced Personalized (Customized) Technique in More than 2.00 Diopter Astigmatism.** J Isfahan Med Sch 2013; 31(238): 755-60

\* This paper is derived from a medical doctorate thesis No. 390295 in Isfahan University of Medical Sciences.

1- Professor, Department of Ophthalmology, School of Medicine, Isfahan University of Medical Sciences, Isfahan, Iran

2- Medical Student, School of Medicine AND Student Research Committee, Isfahan University of Medical Science, Isfahan, Iran

3- Epidemiologist, School of Medicine, Isfahan University of Medical Science, Isfahan, Iran

**Corresponding Author:** Armita Saffarian, Email: armita\_saffarian@yahoo.com