

بررسی اثر محافظتی منگنز بر پارامترهای اسپرم و ساختار بیضه در موش‌های تیمار شده با فرمالین

شیوا تاج‌الدینی^۱، دکتر سهیلا ابراهیمی^۲، پیمان شیرین بیان^۳، دکتر مهرداد بختیاری^۴، دکتر بابک بهنام^۵، دکتر محمدتقی جغتایی^۶، دکتر مرتضی کروچی^۷

مقاله پژوهشی

چکیده

مقدمه: فرمالدئید به عنوان یک آلاینده زیست محیطی در محیط‌های صنعتی و بیمارستانی استفاده‌ی فراوانی دارد. هدف از این مطالعه بررسی تأثیرات محافظتی منگنز بر ساختار بیضه و پارامترهای اسپرم موش بالغ در معرض فرمالدئید است.

روش‌ها: پس از تعیین دوز مناسب کلرید منگنز و فرمالدئید، تعداد ۲۰ سر موش نر انتخاب شدند و به طور تصادفی به چهار گروه ۱- شاهد، ۲- شام، ۳- در معرض فرمالدئید و ۴- در معرض فرمالدئید و منگنز کلرید، تقسیم شدند. گروه ۳ و ۴ به مدت ۱۴ روز متوالی فرمالدئید با دوز ۱۰ میلی‌گرم در میلی‌لیتر به صورت داخل صفاقی دریافت کرد. از هفته‌ی دوم به گروه ۴ منگنز با دوز ۵ میلی‌گرم در میلی‌لیتر تزریق شد. در روز پانزدهم موش‌ها جراحی شدند و اسپرم‌ها از دم اپیدیدیم راست برای بررسی تعداد، تحرک، مورفولوژی و درصد زنده بودن جمع‌آوری گردیدند و آنالیز شدند. بیضه نیز پس از وزن شدن به منظور بررسی‌های بافت‌شناسی آماده شد و قطر لوله‌های اسپرم‌ساز و لومن و ضخامت اپیتلیوم اندازه‌گیری شد.

یافته‌ها: یافته‌های این مطالعه نشان داد که تجویز فرمالدئید در گروه ۳، وزن بیضه، تعداد اسپرم، تحرک اسپرم، درصد زنده بودن و مورفولوژی طبیعی را به طور معنی‌داری در مقایسه با گروه شاهد کاهش داد ($P < 0/05$). همچنین در ارزیابی بافتی قطر لومن و لوله‌های اسپرم‌ساز نسبت به گروه شاهد، به طور معنی‌داری کاهش یافت ($P < 0/05$). پارامترهای اسپرم و ساختار بیضه در گروه ۴ باعث بهبود این پارامترها به طور معنی‌دار نسبت به گروه ۳ شد ($P < 0/05$).

نتیجه‌گیری: منگنز دارای اثر محافظتی بر روی پارامترهای اسپرم و بافت بیضه در نمونه‌های تحت درمان با فرمالدئید است.

واژگان کلیدی: منگنز، فرمالدئید، پارامترهای اسپرم، ساختار بیضه

ارجاع: تاج‌الدینی شیوا، ابراهیمی سهیلا، شیرین بیان پیمان، بختیاری مهرداد، بهنام بابک، جغتایی محمدتقی، کروچی مرتضی. بررسی اثر محافظتی منگنز بر پارامترهای اسپرم و ساختار بیضه در موش‌های تیمار شده با فرمالین. مجله دانشکده پزشکی اصفهان ۱۳۹۲؛ ۳۱ (۲۴۳): ۱۰۳۲-۱۰۱۸

۱- کارشناسی ارشد، گروه علوم پایه، دانشگاه پیام نور، تهران، ایران

۲- استادیار، گروه علوم پایه، دانشگاه پیام نور، بابل، ایران

۳- کارشناس ارشد، مرکز تحقیقات توانبخشی اعصاب اطفال، دانشگاه علوم بهزیستی و توانبخشی، تهران، ایران

۴- استادیار، گروه آناتومی، دانشکده‌ی پزشکی، دانشگاه علوم پزشکی ایران، تهران، ایران

۵- استادیار، مرکز تحقیقات سلولی و مولکولی و گروه ژنتیک پزشکی و بیولوژی مولکولی، دانشکده‌ی پزشکی، دانشگاه علوم پزشکی ایران، تهران، ایران

۶- استاد، مرکز تحقیقات سلولی و مولکولی و گروه آناتومی، دانشکده‌ی پزشکی، دانشگاه علوم پزشکی ایران، تهران، ایران

۷- استادیار، مرکز تحقیقات سلولی و مولکولی و گروه آناتومی، دانشکده‌ی پزشکی، دانشگاه علوم پزشکی ایران، تهران، ایران

مقدمه

فرمالین (Formaldehyde یا FA) یک ماده‌ی شیمیایی است که به طور گسترده در تولید مواد ضد عفونی‌کننده، تولید مواد شوینده و سفیدکننده، تولید پلیمر و سایر ترکیبات شیمیایی کاربرد دارد. استفاده‌ی روز افزون ترکیبات آن در محیط‌های بیمارستانی، سالن‌های تشریح و بافت‌شناسی، کارخانجات صنعتی افراد را در معرض استنشاق آن قرار می‌دهد. فرمالین در بدن می‌تواند موجب ایجاد تغییر در پروتئین‌های DNA شود (۱).

تحقیقات نشان داده‌اند که فرمالین تغییرات پاتولوژی مهمی در بافت بیضه ایجاد می‌کند و سبب کاهش اسپرم و تغییرات سر اسپرم مثل بزرگ شدن آن می‌شود (۲). همچنین تجویز آن میانگین قطر داخلی مجاری لوله‌های اسپرم‌ساز و میزان تکثیر سلول‌های زاینده در رده‌های اسپرماتوسیت I و II را کاهش می‌دهد و با تأثیر بر ساختار دستگاه تولید مثل جنس نر روند اسپرماتوژنز را نیز تحت تأثیر قرار می‌دهد (۳). از طرفی فرمالین باعث ایجاد آسیب سلولی و آسیب اکسیداتیو در بسیاری از بافت‌ها از طریق افزایش تولید گونه‌های اکسیژن فعال (Reactive oxygen species یا ROS) می‌شود (۴).

فرمالدئید همچنین در بدن می‌تواند موجب ایجاد تغییر در پروتئین‌های DNA شود (۱). آسیب‌های پرواکسیداتیو در حال حاضر به عنوان تنها عامل مهم اختلال در عملکرد بیضه شناخته شده‌اند. در بیضه حالت استرس اکسیداتیو به شدت رخ می‌دهد که برای توانایی اسپرم زنده که قادر به لقاح و تکامل جنینی است، مضر می‌باشد (۵). پژوهش‌های انجام‌شده بر روی مردان نابارور، کاهش در تعداد،

قدرت متحرک و مورفولوژی طبیعی اسپرم را نشان می‌دهد که ممکن است اکسیداسیون DNA اسپرم این افراد توسط رادیکال‌های آزاد در ایجاد ناباروری نقش داشته باشد (۶).

از طرفی آنتی‌اکسیدان‌ها مواد بیوشیمیایی مهمی هستند که DNA موجود را در برابر تأثیر آسیب‌های ناشی از رادیکال‌های آزاد و دیگر مولکول‌ها حفاظت می‌کنند (۷-۸، ۴). منگنز به عنوان یک آنتی‌اکسیدان قادر به حذف رادیکال‌های آزاد است که می‌تواند از سد خونی بیضه عبور کند و از اپی‌تلیوم زاینده و سلول‌های لیدینگ در برابر استرس اکسیداتیو محافظت کند (۹). برخی مطالعات نشان دادند، علاوه بر این که منگنز به عنوان یک مهارکننده‌ی قوی استرس اکسیداتیو عمل می‌کند می‌تواند تحرک اسپرم و کیفیت منی را در شرایط آزمایشگاه افزایش دهد (۱۰-۱۲). مرور بر منابع ما نشان داد که تاکنون آنتی‌اکسیدان منگنز به روش تزریق داخل صفاقی بر روی مدل موش به منظور درمان اثرات ناباروری ناشی از فرمالدئید استفاده نشده است. همچنین بررسی پارامترهای اسپرمی و بررسی‌های بافتی بر روی مدل درمان‌شده با آنتی‌اکسیدان منگنز صورت نگرفته است. تحقیق حاضر به منظور بهبود اثرات فرمالدئید با درمان آنتی‌اکسیدان منگنز انجام شد.

روش‌ها

حیوانات آزمایشگاهی

در این مطالعه ۵۰ سر موش نر بالغ نژاد NMRI (سن ۶ تا ۸ هفته، وزن ۳۰ تا ۳۵ گرم) از مؤسسه‌ی پاستور (تهران، ایران) خریداری و استفاده شد. حیوانات در گروه‌های پنج تایی داخل قفس‌های پلاستیکی برای

بر پارامترهای اسپرم و ساختار بیضه در موش‌های تیمار شده با فرمالین، تعداد ۲۰ سر موش بالغ نر در چهار گروه ۵ تایی به شرح زیر مورد آزمایش قرار گرفتند:

۱- گروه شاهد: که به مدت دو هفته بدون هیچ گونه تزریقی نگهداری شدند.

۲- گروه شم که به مدت دو هفته، هر روز نرمال سالین به مقدار ۱۰ میلی‌لیتر به ازای یک کیلوگرم وزن بدن، به صورت داخل صفاقی دریافت کردند.

۳- گروه در معرض فرمالدئید (FA) که به مدت دو هفته هر روز در دو نوبت صبح و عصر فرمالدئید با دوز ۱۰ میلی‌گرم به ازای یک کیلوگرم وزن بدن، به صورت داخل صفاقی تزریق شد.

۴- گروه در معرض فرمالدئید و کلرید منگنز ($Mn^{2+} + FA$) در این گروه فرمالدئید با دوز ۱۰ میلی‌گرم به ازای یک کیلوگرم وزن بدن و از هفته‌ی دوم کلرید منگنز با دوز ۵ میلی‌گرم به ازای یک کیلوگرم وزن بدن به مدت دو هفته هر روز در دو نوبت صبح و عصر به صورت داخل صفاقی تزریق شد.

جراحی حیوانات

در روز پانزدهم حیوانات به روش جا به جایی مهره‌های گردنی کشته شدند. بیضه‌ی چپ جداسازی و در نیتروژن مایع فریز شد و اسپرم‌ها از دم اپیدیدیم راست برای بررسی تعداد، تحرک، مورفولوژی و درصد زنده بودن آن‌ها با توجه به استانداردهای سازمان جهانی بهداشت جمع‌آوری و تجزیه و تحلیل شدند. بیضه‌ی راست نیز برداشته شد و پس از اندازه‌گیری وزن به منظور بررسی‌های بافت‌شناسی در فیکساتیو بوئن فیکس شد.

جلوگیری از ازدحام بیش از حد، در حیوان‌خانه‌ی دانشگاه علوم پزشکی ایران به مدت دو هفته در شرایط استاندارد با دسترسی آزاد به آب و غذا جهت سازگاری با محیط نگهداری شدند. محل نگهداری حیوانات دارای دوره‌ی روشنایی - تاریکی ۱۲ ساعته و دمای 25 ± 2 درجه‌ی سانتی‌گراد بود.

انتخاب دوز بهینه‌ی کلرید منگنز و فرمالدئید

دوز مناسب کلرید منگنز و فرمالدئید بر اساس میزان مرگ و میر در حیوانات انتخاب شد. حیوانات به شش گروه و هر کدام شامل ۵ موش نر (۶ تا ۸ هفته) تقسیم شدند. برای تعیین دوز بهینه، کلرید منگنز و فرمالدئید با دوزهای مختلف تزریق شدند. به دو گروه از حیوانات فرمالدئید با دوز ۱۰ و ۱۵ میلی‌گرم به ازای یک کیلوگرم وزن بدن و به چهار گروه باقیمانده کلرید منگنز با دوزهای ۵، ۱۰، ۲۰ و ۳۰ میلی‌گرم به ازای یک کیلوگرم وزن بدن به مدت ۱۴ روز و به صورت داخل صفاقی تزریق شد. سپس گروه‌ها از لحاظ مرگ و میر بررسی شدند. در چند دوز بالا (برای فرمالدئید ۱۵ میلی‌گرم به ازای یک کیلوگرم وزن بدن و برای کلرید منگنز با دوزهای ۱۰، ۲۰ و ۳۰ میلی‌گرم به ازای یک کیلوگرم وزن بدن) بسیاری از موش‌ها در هفته‌ی اول (۷ روز پس از درمان) مردند. در دوز مناسب (فرمالدئید ۱۰ میلی‌گرم به ازای یک کیلوگرم وزن بدن و کلرید منگنز ۵ میلی‌گرم به ازای یک کیلوگرم وزن بدن) تمام حیوانات زنده ماندند. بنابراین پارامترهای اسپرم و ساختار بیضه در دوزهای مناسب مورد بررسی قرار گرفتند.

گروه‌های آزمایش

در این مطالعه برای بررسی اثرات آنتی‌اکسیدان منگنز

نوری- ویدیویی (Olympus, Tokyo, Japan) قرار داده شد. اسپرم‌ها در بزرگ‌نمایی $\times 400$ مشاهده شدند و سپس تحرک تعداد 200 اسپرم حداقل در پنج میدان دید ثبت و شمارش شدند. فیلم‌ها چندین بار مورد تجزیه و تحلیل قرار گرفتند و درصد تحرک اسپرم‌ها مورد بررسی قرار گرفت و سپس میانگین آن‌ها به عنوان درصد تحرک ثبت شد.

درجات قراردادی زیر که بین 0-III است سرعت اسپرم‌ها را مشخص می‌نماید:

0: اسپرم‌های بدون تحرک

I: اسپرم‌های با حرکت در جا که به سمت جلو پیشروی نمی‌کنند

II: اسپرم‌هایی که با سرعت کم به سمت جلو پیشروی می‌کنند

III: اسپرم‌هایی که با سرعت بالا به سمت جلو پیشروی می‌کنند.

تعیین درصد حیات اسپرم‌ها

تعیین درصد اسپرم‌های زنده با اضافه کردن رنگ ائوزین B (0/5 درصد در سالین)، که یک نوع رنگ آمیزی فوق حیاتی است، به سوسپانسیون اسپرمی محاسبه شد. 20 میکرولیتر از سوسپانسیون اسپرمی با 7 میکرولیتر ائوزین B مخلوط شد و سپس بر روی یک اسلاید شیشه‌ای قرار داده شد و بلافاصله لامل روی نمونه گذاشته شد و زیر میکروسکوپ نوری ($\times 400$ بزرگ‌نمایی) مشاهده شد. در این رنگ‌آمیزی با شکست غشای پلاسمایی اسپرم‌های مرده، سر اسپرم رنگ ائوزین را جذب می‌کند و به رنگ قرمز دیده می‌شود، در حالی که اسپرم‌های زنده بی‌رنگ باقی می‌مانند. از هر نمونه 200 اسپرم به صورت تصادفی مشاهده شد و درصد اسپرم‌های زنده ثبت و

مطالعه‌ی نسبت وزن بیضه‌ها به وزن بدن (GSI یا Gonadosomatic index)

از هر گروه 5 موش انتخاب شدند. در شروع آزمایش برای تعیین تغییرات در وزن بدن، هر موش نر قبل از بیهوشی وزن شد. پس از جراحی بیضه‌ها وزن شدند. نسبت وزن هر دو بیضه به وزن بدن محاسبه شد و درصد GSI تعیین و ثبت شد.

ارزیابی پارامترهای اسپرم

برای مطالعه‌ی پارامترهای اسپرم حاصل از اپیدیدیم از روش‌های سازمان جهانی بهداشت (ویرایش پنجم) استفاده شد. میزان تحرک اسپرم‌ها، میزان اسپرم‌های زنده، شمارش اسپرم و مورفولوژی اسپرم‌ها بررسی شد. روش کار بدین گونه بود که پس از جداسازی، دم اپیدیدیم راست در 1 میلی‌لیتر PBS با $\text{pH} = 7.4$ که پیش از این در انکوباتور به تعادل رسیده بود، قرار گرفت. سپس به کمک قیچی جراحی قطعه قطعه شد تا اسپرم‌ها از اپیدیدیم خارج شوند. سپس محلول بافر فسفات حاوی قطعات اپیدیدیم به مدت 25-20 دقیقه در دمای 37 درجه‌ی سانتی‌گراد و فشار 5 درصد CO_2 انکوبه شدند. انکوبه کردن در نمونه‌ی محلول بافر فسفات جهت ظرفیت‌پذیری اسپرم‌ها انجام شد. بعد از خارج کردن نمونه از انکوباتور تعداد اسپرم‌ها، میزان اسپرم‌های زنده و متحرک و مورفولوژی اسپرم‌ها (بر حسب درصد) در زیر میکروسکوپ نوری ارزیابی شدند.

تعیین درصد تحرک اسپرم‌ها

هدف از ارزیابی تحرک اسپرم، تعیین درصد اسپرم‌های متحرک است. برای تعیین درصد تحرک اسپرم‌ها، یک قطره سوسپانسیون اسپرم (پی‌پت شده)، بر روی یک اسلاید شیشه‌ای تمیز، برای ضبط فیلم با میکروسکوپ

شمارش شد.

تعداد اسپرم‌ها

بهترین روش برای مطالعه‌ی تعداد اسپرم استفاده از هموسایتومتر نئوبار است، زیرا از سرعت و دقت بالایی برخوردار است. قبل از شمارش دقیق اسپرم، سوسپانسیون اسپرمی به نسبت ۱:۱ با فرمالدئید ۱۰ درصد رقیق شد تا اسپرم‌ها برای شمارش به طور کامل بی حرکت شوند. ۱۰ میلی‌لیتر از محلول رقیق‌شده روی لام نئوبار قرار داده شد و با بزرگ‌نمایی $\times 400$ زیر میکروسکوپ نوری مشاهده شد. اسپرم‌هایی با مورفولوژی طبیعی و غیر طبیعی زیر میکروسکوپ نوری شمارش گردیدند. بعد از شمارش اسپرم‌ها، تعداد آن‌ها در یک میلی‌لیتر حجم نمونه محاسبه شد.

مورفولوژی اسپرم‌ها

در این مطالعه جهت بررسی مورفولوژی طبیعی از غیر طبیعی اسپرم از رنگ‌آمیزی پاپانیکولا استفاده شد. در ابتدا یک قطره از سوسپانسیون اسپرمی مخلوط‌شده، جهت تهیه‌ی اسمیر روی یک اسلاید شیشه‌ای تمیز قرار داده شد و با استفاده از یک لام دیگر به روی لام پخش شد. بعد از خشک شدن اسمیر، آن را در اتانول اتر به مدت ۵ دقیقه تثبیت شد و سپس مراحل رنگ‌آمیزی پاپانیکولا انجام شد. در این رنگ‌آمیزی، هسته‌ی اسپرم به رنگ آبی و آکروزوم و دم به رنگ صورتی در می‌آید.

مورفولوژی اسپرم‌ها زیر میکروسکوپ با عدسی $\times 100$ و روغن ایمرسون بررسی شد. درصد اسپرم‌ها با مورفولوژی غیر طبیعی و طبیعی از هر نمونه (حداقل ۲۰۰ اسپرم با هر نوع مورفولوژی) در پنج زمینه‌ی چشم‌انداز به طور تصادفی مشاهده، شمارش

و محاسبه شدند. طبقه‌بندی مورفولوژی اسپرم‌ها به صورت زیر بررسی شد:

طبیعی: اسپرم‌هایی که از ناحیه‌ی سر، گردن و دم مشکلی از نظر ظاهری نداشتند.

اشکال غیر طبیعی سر: اسپرم‌هایی که دارای سر کوچک‌تر یا بزرگ‌تر از اندازه‌ی طبیعی بودند یا سر از بقیه‌ی بخش‌ها جدا بود.

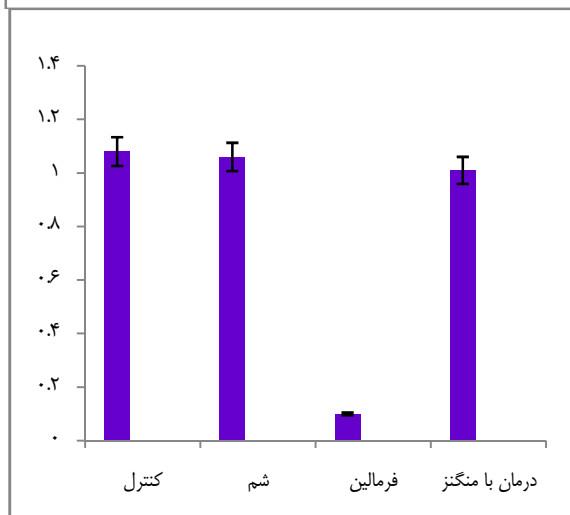
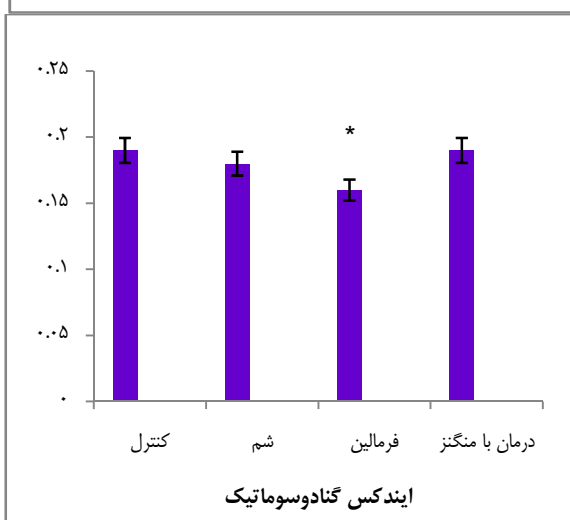
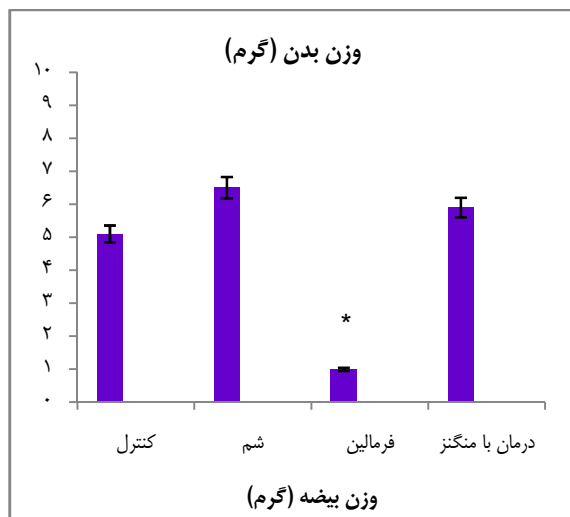
اشکال غیر طبیعی گردن: اسپرم‌هایی که بین ناحیه‌ی سر و گردنشان زاویه‌ای ایجاد شده بود یا برآمدگی در ناحیه‌ی گردن داشتند.

اشکال غیر طبیعی دم: اسپرم‌هایی که دمشان کوتاه‌تر از حالت طبیعی یا پیچ خورده بود.

مطالعه‌ی ساختار بیضه به کمک میکروسکوپ نوری

پس از طی مراحل آماده‌سازی بافتی برش‌های متوالی با ضخامت ۵ میکرومتر تهیه شد و با رنگ‌آمیزی هماتوکسیلین و ائوزین رنگ‌آمیزی شدند. سپس جهت مطالعه‌ی مورفومتریک برش‌های رنگ‌شده از میکروسکوپ نوری (Olympus, Tokyo, Japan) مجهز به دوربین استفاده شد و از مقاطع بافتی بیضه تصاویری با بزرگ‌نمایی $\times 100$ گرفته شد.

پس از گرفتن تصاویر از هر برش ۱۵ مجرای لوله‌ی منی‌ساز با مقطع گرد یا نزدیک به گرد (لوله‌هایی که بیضوی بودند یا برش مایل داشتند مطالعه نشدند) که به شکل تصادفی انتخاب شده بودند برای ارزیابی پارامترهای بیضه در نظر گرفته شد. بنابراین ۴۵ مجرای لوله‌ی منی‌ساز از هر بیضه انتخاب شد. در هر بیضه میانگین قطر لوله‌های منی‌ساز (ابتدا دو قطر عمود بر هم محاسبه شد و سپس میانگین اقطار در هر لوله محاسبه شد)، میانگین ضخامت اپیتلیوم و میانگین قطر مجرا توسط نرم‌افزار



شکل ۱. اثرات منگنز بر وزن بیضه، وزن بدن و نسبت وزن بیضه‌ها به وزن بدن (GSI) در موش‌های بالغ تیمار شده با فرمالدئید داده‌ها به صورت انحراف معیار \pm میانگین نشان داده شده است. *: تفاوت معنی‌دار با گروه شاهد ($P < 0.05$).

Image J اندازه‌گیری شدند:

نجزیه و تحلیل آماری

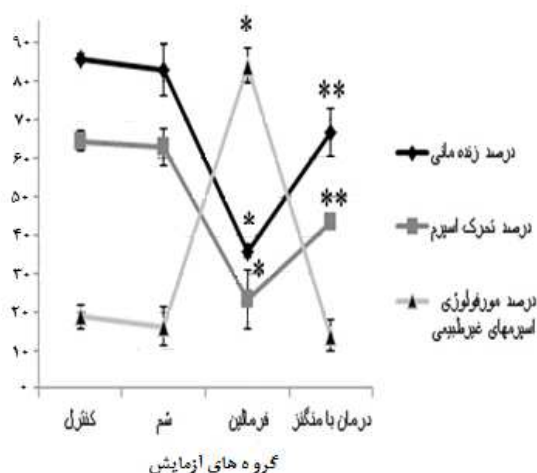
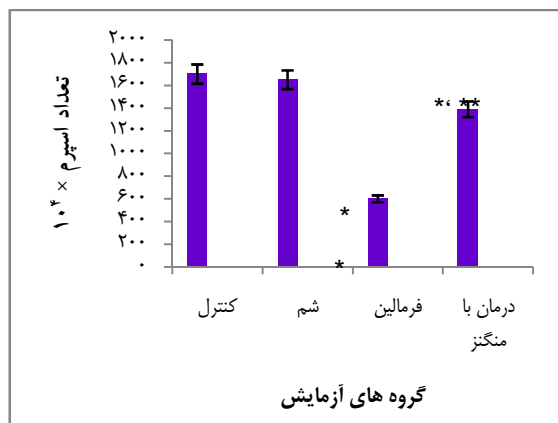
برای بررسی پارامترهای اسپرم و مطالعه‌ی تغییرات ساختار بیضه پس از جمع‌آوری اطلاعات از آزمون One way ANOVA و آزمون Tukey استفاده شد و سطح معنی‌داری کمتر از ۰/۰۵ در نظر گرفته شد.

یافته‌ها

بررسی میانگین تغییرات وزن بیضه، وزن بدن و GSI

برای هر حیوان، وزن بدن در شروع و بعد از ختم دوره ثبت شد. همان‌طور که در شکل ۱ نشان داده شده است پس از جراحی موش‌ها، میانگین تغییرات وزن بدن در گروه شاهد $5/25 \pm 0/5$ گرم، گروه شم $6/48 \pm 2/4$ گرم، گروه FA $0/82 \pm 0/4$ گرم و گروه $Mn^{2+} + FA$ $5/74 \pm 1/1$ گرم، بود. علاوه بر این، پس از جراحی در هر حیوان بیضه‌ها برداشته شد و وزن آن‌ها اندازه‌گیری شد. بررسی میانگین وزن بیضه‌ها در گروه شاهد $0/38 \pm 0/02$ گرم، گروه شم $0/37 \pm 0/01$ گرم، گروه FA $0/33 \pm 0/03$ گرم و گروه $Mn^{2+} + FA$ $0/38 \pm 0/01$ گرم بود.

نتایج نشان داد که در گروه‌های شاهد و شم، میانگین تغییرات وزن بدن و وزن بیضه هیچ تفاوت معنی‌داری نداشت ولی تغییرات وزن بدن و وزن بیضه به طور معنی‌داری در موش‌های گروه FA در مقایسه با گروه شاهد کاهش یافت ($P < 0.05$). با این حال، درمان با منگنز مانع این کاهش وزن در گروه $Mn^{2+} + FA$ شد. همچنین، میانگین تغییرات وزن بدن و وزن بیضه به میزان قابل توجهی در گروه $Mn^{2+} + FA$ در مقایسه با گروه FA افزایش یافت ($P < 0.05$).



شکل ۲. اثرات منگنز بر پارامترهای اسپرم (تحرک، قابلیت زنده ماندن، تعداد و مورفولوژی غیر طبیعی اسپرم‌ها) در موش بالغ تیمار شده با فرمالدئید.

داده‌ها به صورت انحراف معیار \pm میانگین نشان داده شده است

*: تفاوت معنی‌دار با دیگر گروه‌ها ($P < 0/05$)

** : تفاوت معنی‌دار با گروه شاهد ($P < 0/05$).

همچنین نتایج حاصل از این تحقیق نشان داد که تفاوت میانگین درصد زنده بودن اسپرم‌ها در گروه شم ($82/76 \pm 6/6$) و گروه $Mn^{2+} + FA$ ($66/73 \pm 6/3$) نسبت به گروه شاهد ($86/02 \pm 1/2$)، معنی‌دار نبود ولی این تفاوت در گروه FA نسبت به بقیه‌ی گروه‌ها به صورت معنی‌داری کمتر بود ($P < 0/05$). بنابراین با بررسی این تفاوت‌ها می‌توان نتیجه گرفت که میانگین درصد

میانگین GSI با توجه به فرمول مربوطه محاسبه و نتایج ثبت گردید. این مقدار در گروه شاهد $1/08 \pm 0/09$ ، گروه شم $1/06 \pm 0/07$ ، گروه FA $1/1 \pm 0/11$ و گروه $Mn^{2+} + FA$ $1/03 \pm 0/07$ بود که هیچ تفاوت معنی‌داری در بین گروه‌ها مشاهده نشد. اگر چه میانگین GSI در گروه FA کمتر از بقیه گروه‌ها به نظر می‌رسید، اما هیچ تفاوت معنی‌داری نسبت به سایر گروه‌ها وجود نداشت.

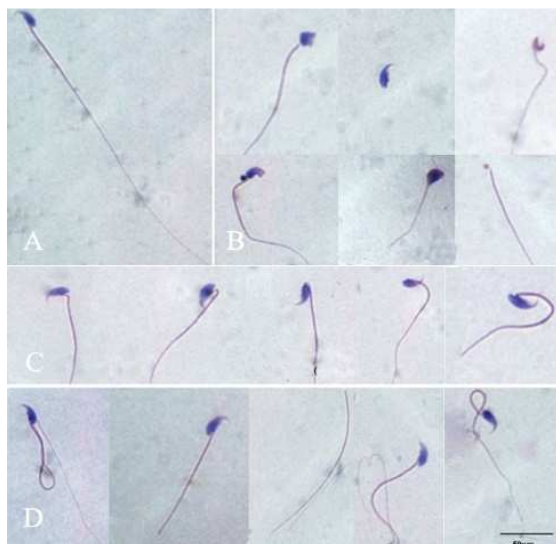
بررسی پارامترهای اسپرم در گروه‌های مورد مطالعه

نتایج حاصل از مطالعه‌ی پارامترهای اسپرم در شکل ۲ نمایش داده شده است.

در این مطالعه مشخص شد که در گروه‌های شاهد $17/18 \pm 0/43$ و شم $16/60 \pm 0/66$ میلیون اسپرم در میلی‌لیتر وجود داشت. میانگین تعداد اسپرم‌ها هیچ تفاوت معنی‌داری نداشت ولی این تعداد به میزان قابل توجهی در موش‌های گروه FA ($5/89 \pm 0/17$) میلیون در میلی‌لیتر) در مقایسه با گروه شاهد کاهش یافت ($P < 0/05$). با این حال، تعداد اسپرم‌ها در گروه $Mn^{2+} + FA$ ($13/76 \pm 0/36$) میلیون در میلی‌لیتر) نشان داد که این آنتی‌اکسیدان از کاهش تعداد اسپرم جلوگیری می‌کند.

نتایج به دست آمده (شکل ۲) نشان داد که میانگین درصد تحرک اسپرم‌ها (درجه‌ی II و III) در گروه شاهد $64/47 \pm 2/6$ ، گروه شم $62/98 \pm 4/7$ و گروه $Mn^{2+} + FA$ $43/48 \pm 1/5$ درصد هیچ تفاوت معنی‌داری با یکدیگر نداشتند. ولی این پارامتر در گروه FA ($23/22 \pm 7/7$) نسبت به سایر گروه‌ها به صورت معنی‌داری کاهش یافت ($P \leq 0/05$). در ضمن میانگین درصد تحرک اسپرم‌ها در گروه $Mn^{2+} + FA$ نسبت به گروه FA بیشتر بود.

برابر ۲۰۰ میکرومتر) در برخی از برش‌های عرضی توبول‌های غیر طبیعی، تهی و بدون اسپرم در اپیتلیوم ژرمینال در بیضه‌ی گروه تحت درمان با فرمالدئید مشاهده شد اما این تخریب در هیچ کدام از گروه‌های دیگر مشاهده نشد.



شکل ۳. انواع مختلف شکل‌های غیر طبیعی اسپرم. یک قطره اسپرم را بر روی اسلاید شیشه‌ای قرار دادیم و پس از اسمیر کشیدن و رنگ‌آمیزی پاپانیکولا مورفولوژی اسپرم‌ها مورد بررسی قرار گرفت. A: اسپرم‌های با مورفولوژی طبیعی، B: اسپرم‌های با مورفولوژی غیر طبیعی سر، C: اسپرم‌های با مورفولوژی غیر طبیعی گردن و D: اسپرم‌های با مورفولوژی غیر طبیعی دم شمارش شدند (بار برابر با ۵۰ میکرومتر برای تمامی تصاویر).

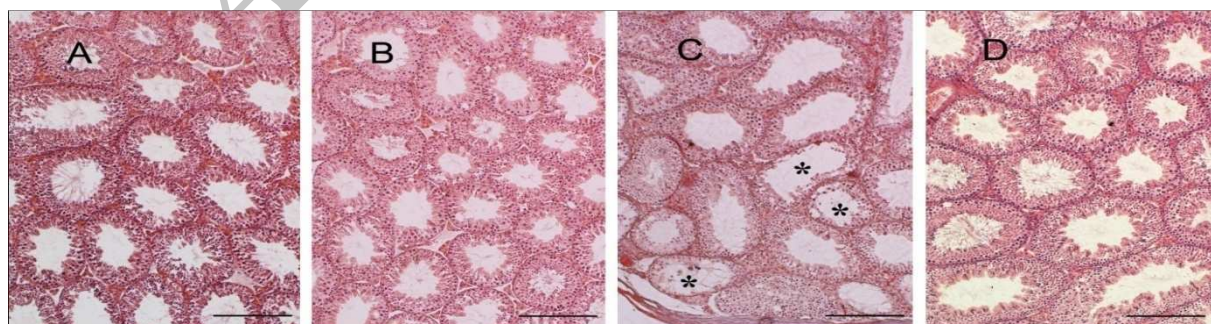
زنده بودن اسپرم‌ها در گروه $Mn^{2+} + FA$ ($66/73 \pm 6/3$) با درمان توسط آنتی‌اکسیدان منگنز نسبت به گروه FA ($35/63 \pm 1/7$) بیشتر بود.

بررسی مورفولوژی اسپرم‌ها

مورفولوژی اسپرم‌ها توسط رنگ‌آمیزی پاپانیکولا مورفولوژی اسپرم‌ها قرار گرفت، در این روش سر اسپرم به رنگ آبی مایل به بنفش و دم به رنگ ارغوانی در می‌آید. در شکل ۳ (بار برابر با ۵۰ میکرومتر) اسپرم طبیعی، ناهنجاری‌های سر، گردن و دم نمایش داده شده است. میانگین درصد اسپرم‌های طبیعی در گروه شاهد $81/26 \pm 3/1$ و در گروه ششم $84/47 \pm 4/1$ بود ولی در موش‌های گروه FA ($15/91 \pm 4/7$) در مقایسه با گروه شاهد به میزان قابل توجهی کمتر بود ($P < 0/05$). در ضمن نتایج نشان داد که در گروه FA $Mn^{2+} +$ ($84/53 \pm 3/57$) میانگین درصد اسپرم‌های طبیعی نسبت به گروه FA ($15/91 \pm 4/7$) بیشتر بود ($P < 0/05$) ولی این گروه هیچ تفاوت معنی‌داری نسبت به گروه‌های شاهد و ششم نداشت (شکل ۲).

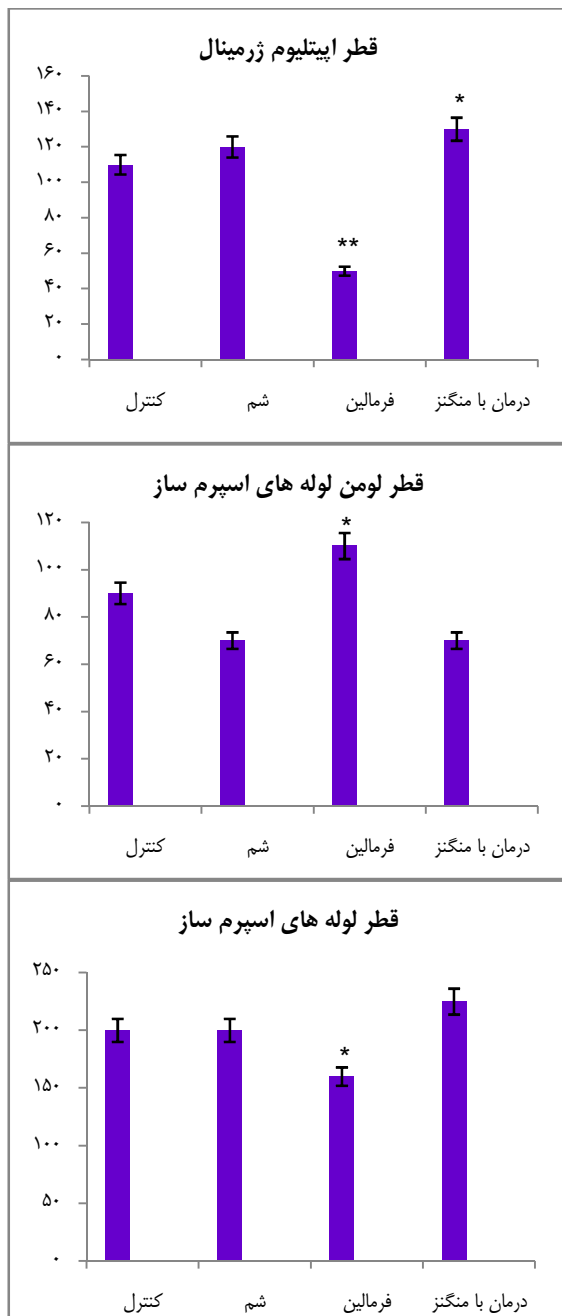
مطالعه‌ی ساختار بیضه با میکروسکوپ نوری

مطالعه‌ی بافت بیضه با میکروسکوپ نوری انجام شد. همان طور که در شکل ۴ مشاهده می‌شود (مقیاس



شکل ۴. مورفولوژی توبول‌ها در بیضه. A: گروه شاهد، B: گروه ششم، C: گروه در معرض فرمالدئید و D: گروه در معرض فرمالدئید و کلرید منگنز. *: توبول‌های غیر طبیعی، تهی و بدون اسپرم در اپیتلیوم ژرمینال در بیضه‌ی گروه تحت درمان با فرمالدئید مشاهده شد. مقیاس هر یک از عکس‌ها ۲۰۰ میکرومتر است.

تاکنون اقدامات پیشگیرانه با هدف کاهش سطح فرمالدئید انجام شده است، ولی همچنان قرار گرفتن



شکل ۵. اثرات منگنز بر میانگین قطر لوله‌های اسپرم‌ساز، میانگین قطر لومن و میانگین ضخامت اپیتلیوم در موش‌های بالغ تیمارشده با فرمالدئید

داده‌ها به صورت انحراف معیار \pm میانگین نشان داده شده است.

*: تفاوت معنی‌دار با گروه شاهد ($P < 0/05$).

همچنین بررسی میانگین قطر لوله‌های اسپرم‌ساز در گروه شاهد $13/4 \pm 195/64$ میکرومتر، گروه شم $6/4 \pm 196/93$ میکرومتر، گروه FA $9/4 \pm 164/95$ میکرومتر و گروه $Mn^{2+} + FA$ $20/3 \pm 209/35$ میکرومتر بود و میانگین قطر لوله‌های اسپرم‌ساز به صورت معنی‌داری در گروه FA نسبت به گروه‌های دیگر کاهش داشت ($P < 0/05$)، در صورتی که در بقیه‌ی گروه‌ها هیچ تفاوت معنی‌داری دیده نشد. این نتایج نشانگر اثرات تخریبی فرمالدئید بر میانگین قطر لوله‌های اسپرم‌ساز بود اما در گروه $Mn^{2+} + FA$ نه تنها این کاهش در میانگین قطر لوله‌های اسپرم‌ساز دیده نشد بلکه نسبت به گروه FA، منگنز سبب بهبود علایم ناشی از فرمالدئید شده است و حتی افزایش میانگین قطر لوله‌های اسپرم‌ساز در این گروه دیده شد (شکل ۵).

میانگین قطر لومن در گروه FA ($11/0 \pm 112/46$) نسبت به گروه شاهد ($9/9 \pm 86/57$) افزایش معنی‌داری داشت اما در گروه‌های شم ($5/03 \pm 76/17$) و $Mn^{2+} + FA$ ($11/6 \pm 74/74$) نسبت به گروه شاهد هیچ تفاوت معنی‌داری دیده نشد. بررسی میانگین ضخامت اپیتلیوم نشان داد که گروه FA ($16/7 \pm 52/49$) نسبت به گروه شاهد ($9/4 \pm 109/08$) کاهش معنی‌داری داشت ($P < 0/05$) ولی در گروه‌های شم ($6/2 \pm 120/74$) و $Mn^{2+} + FA$ ($14/0 \pm 134/61$) نسبت به گروه شاهد هیچ تفاوت معنی‌داری دیده نشد.

بحث

فرمالدئید یک آلاینده‌ی زیست محیطی است. اگر چه

اسپرم به تخمک (۲۱) و افزایش آسیب کروماتین می‌شود. Bilodeau و همکاران نشان دادند که میزان تحرک اسپرم‌ها به هنگام افزایش رادیکال‌های آزاد و محصولات میانی و یا نهایی روند LPO (Lipid peroxidation) در محیط آزمایشگاه، به طور معنی‌داری کاهش می‌یابد که این کاهش به دلیل اختلال در فرایندهای تبادل یونی غشا و آنزیم‌های دخیل در آن است (۲۲). از سوی دیگر افزایش ROS موجب مهار آنزیم‌های درون سلولی نیز می‌گردد که خود باعث می‌شود تا اسپرم‌ها از منابع آنزیمی جهت تأمین ATP مورد نیاز تحرک محروم گردند (۲۲-۲۴، ۸). همچنین تغییرات ناشی از پراکسیداسیون اجزای غشای اسپرمی، منجر به کاهش آنزیم Na / K-ATPase (به عنوان یک پمپ یونی درگیر در تحرک) می‌شود و در نهایت تحرک اسپرم کاهش می‌یابد (۲۳).

مکانیسم دیگر برای اثر فرمالدئید بر اسپرم افزایش آپوپتوز سلولی ناشی از تجمع بیش از حد رادیکال‌های آزاد در بیضه و در نتیجه مهار فعالیت اسپرم است (۲۵-۲۶، ۴). علاوه بر این، فرمالدئید باعث تغییرات بافتی در لوله‌ی اسپرم‌ساز و در نتیجه جلوگیری از اسپرماتوزن می‌شود. آتروفی توبول‌های اسپرم‌ساز، کاهش سلول‌های زیای اسپرم و شاخص‌های مورفولوژیک از جمله اختلالات در روند اسپرماتوزن است (۲۷). ریزش سلول‌های اپیتلیال اسپرم‌ساز به طور معمول نتیجه‌ی آسیب سلول‌های سرتولی و قطع رابطه بین سلول‌های ژرم است (۲۸).

نتایج مطالعه‌ی حاضر نشان داد که قرار گرفتن در معرض فرمالدئید می‌تواند باعث کاهش شدید در

در معرض فرمالدئید یکی از بارزترین مشکلات بهداشت حرفه‌ای و زیست محیطی است (۱۶-۱۳). مطالعه‌ی حاضر، یافته‌های قبلی را مبنی بر کاهش وزن بیضه، پارامترهای اسپرم، قطر و ضخامت اپیتلیوم لوله‌های اسپرم‌ساز در موش‌های تحت درمان با فرمالدئید، تایید نمود. در ضمن نشان داد که منگنز با بهبود تغییرات بیضه و پارامترهای اسپرم در این حیوانات همراه است.

در روند اسپرماتوزن موش، بلوغ کامل اسپرماتیدها در ۱۶ مرحله‌ی مجزا به صورت تبدیل شدن اسپرماتید به اسپرماتوزوای بالغ انجام می‌شود. از آن جا که اسپرم بالغ بعد از ۱۳/۵ روز در لومن توبول‌های اسپرم‌ساز ظاهر می‌شود (۱۷)، در این مطالعه موش‌ها به مدت ۱۴ روز به صورت داخل صفاقی فرمالدئید دریافت کردند.

در مطالعه‌ی حاضر، پارامترهای اسپرم در موش‌های تحت درمان با فرمالدئید کاهش یافت و درمان منگنز با افزایش در پارامترهای اسپرم همراه بود. در این زمینه، مطالعات قبلی نشان دادند که استنشاق (۴) و قرار گرفتن در معرض فرمالدئید (۱۸، ۲) می‌تواند تحرک، زنده ماندن و تعداد اسپرم‌ها را در حیوانات آزمایشگاهی کاهش دهد. همچنین، اضافه کردن مستقیم فرمالدئید به اسپرم‌های رت‌های نر نیز می‌تواند مانع از تحرک و زنده ماندن اسپرم شود (۱۸).

مطالعات مختلف نشان داده‌اند که فرمالدئید سبب افزایش تولید ROS در بسیاری از بافت‌ها (۱۹، ۱۴) از جمله بافت بیضه (۳-۴) می‌شود. افزایش سطح ROS در اسپرم سبب افزایش پراکسیداسیون لیپیدی غشای اسپرم می‌گردد که خود این امر منجر به از دست دادن تحرک اسپرم (۲۰)، کاهش واکنش اتصال

میانی و ساختارهای آکسونمی آسیب برساند و یا در ظرفیت‌پذیری و عملکرد واکنش آکروزوم، اختلال ایجاد کند و در نهایت منجر به ناباروری شود (۳۱). عواقب ناشی از استرس اکسیداتیو عبارت هستند از: کاهش تحرک، قابلیت زنده ماندن اسپرم، و پتانسیل لقاح و افزایش اسپرم‌های غیر طبیعی و آسیب DNA در هسته‌ی اسپرم.

تولید بیش از حد ROS باعث تخریب غشای اسپرم، کاهش تحرک اسپرم، غیر فعال شدن آنزیم‌های گلیکولیتیک و آسیب غشای آکروزومی، اکسید شدن DNA و در نهایت باعث ناتوانی اسپرم در باروری تخمک می‌شود. Aitken و همکاران نشان دادند که کاهش ROS و رادیکال‌های آزاد نقش مهمی در عملکرد اسپرم (شامل متراکم کردن DNA و تقویت ظرفیت‌پذیری) دارد، ولی افزایش آن باعث قطعه قطعه شدن DNA و ایجاد تومور بدخیم بیضه می‌شود (۹).

در این مطالعه درصد تحرک، قابلیت زنده ماندن و تعداد اسپرم‌ها به صورت معنی‌داری در گروه فرمالدئید کاهش یافت اما در گروه تحت درمان با آنتی‌اکسیدان منگنز، نه تنها این کاهش دیده نشد بلکه افزایش معنی‌داری مشابه با گروه شاهد مشاهده گردید که نشانه‌ی اثرات درمانی منگنز بود. کلرید منگنز به عنوان یک آنتی‌اکسیدان نقش مهمی در پاک‌سازی رادیکال‌های آزاد اکسیژن و تثبیت غشای سلولی دارد (۳۲-۳۳). Eybl و Kotyzova با بررسی رابطه‌ی بین آنتی‌اکسیدان منگنز و مقاومت به آسیب اکسیداتیو ناشی از کادمیوم بر کبد موش، اثر درمانی آنتی‌اکسیدانی منگنز را بر آسیب اکسیداتیو ناشی از کادمیوم بر کبد نشان دادند (۳۴). همچنین مطالعه‌ی Bans و Bilaspuri نشان داد که منگنز با افزایش

پارامترهای اسپرم و ساختار بیضه از قبیل تعداد، تحرک و قابلیت زنده بودن اسپرم و آتروفی توبول‌های اسپرم‌ساز در بیضه موش شود. در نتیجه، این مطالعه نتایج به دست آمده از پژوهش‌های پیشین را تأیید نمود (۲۷، ۱۸، ۴، ۲). هر چند دوز، طول مدت و نحوه‌ی استفاده از فرمالدئید در این مطالعات متفاوت بود ولی نتایج کلی در مورد اثر فرمالدئید کمابیش مشابه گزارش شده است. در مطالعات مختلف پژوهشگران نشان دادند که تجویز داخل صفاقی و استنشاق فرمالدئید می‌تواند سبب دژنراسیون و نکروز اسپرماتوسیت ثانویه، سلول‌های زایای اسپرم و اسپرم (۲)، اختلال در سلول‌های لیدیگ و اختلال در روند اسپرماتوژنز (۲۹)، آتروفی توبول‌های اسپرم‌ساز، کاهش تعداد سلول‌های زایای اسپرم و به هم ریختگی از سلول‌های اپیتلیال اسپرم‌ساز (۲۷) و کاهش در میزان تحرک، زنده ماندن و تعداد اسپرم‌ها (۱۸) شود.

یافته‌های این مطالعه در خصوص نتایج مورفومتریک هیستوپاتولوژیک مانند مطالعات دیگر پژوهشگرانی بود که اثر فرمالدئید را بر روی سلول‌های اپیتلیال اسپرم‌ساز در موش بررسی کرده‌اند. مطالعه‌ی Feldman نشان داد که تجویز داخل صفاقی فرمالدئید باعث جلوگیری از سنتز اسید نوکلئیک و پروتئین می‌شود (۳۰). همچنین Zhou و همکاران گزارش کردند که استنشاق فرمالدئید اثر کاهشی بر سیستم آنتی‌اکسیدانی بیضه دارد و محصول مالون دی‌آلدئید را در بیضه‌ی موش در معرض فرمالدئید افزایش می‌دهد (۴). تولید بیش از حد گونه‌های اکسیژن فعال ممکن است باعث پراکسیداسیون لیپیدی غشای سلولی اسپرم شود و از این رو به قطعه‌ی

داد که منگنز، اسپرم را در برابر اثرات ROS ناشی از فرمالدئید محافظت می‌کند. یافته‌های این مطالعه نتایج گزارش‌های قبلی را تأیید می‌کند (۴۱-۴۰). از آن جا که سیستم آنتی‌اکسیدانی بیضه سبب کاهش اثرات مخرب فرمالدئید می‌شود (۴)، می‌توان نتیجه گرفت که آنتی‌اکسیدان منگنز می‌تواند به طور مستقیم رادیکال‌های آزاد را پاک‌سازی کند و از سلول‌های زیای اسپرم و ساختار بیضه محافظت کند.

نتیجه‌گیری

به طور خلاصه، مطالعه‌ی حاضر نشان داد که تجویز کلرید منگنز باعث بهبود پارامترهای اسپرم و مانع از تغییرات مورفولوژیکی بیضه در موش‌های تحت درمان با فرمالدئید می‌شود. همچنین تجویز کلرید منگنز در دوزهای پایین بسیار مؤثرتر از دوزهای بالا است. علاوه بر این اثرات سیتوتوکسیک فرمالدئید بر پارامترهای اسپرم و بافت بیضه توسط منگنز بهبود می‌یابد.

تشکر و قدردانی

مقاله‌ی حاضر برگرفته از قسمتی از طرح تحقیقاتی مصوب شورای پژوهشی دانشگاه علوم پزشکی تهران به شماره‌ی ۹۰-۰۴-۱۱-۱۵۹۳۳ و پایان‌نامه‌ی دانشجوی کارشناسی ارشد بود که در مرکز تحقیقات سلولی و مولکولی دانشگاه علوم پزشکی ایران انجام شد. نویسندگان سپاسگزاری خود را از مسؤولین و همکاران این مرکز تحقیقات به دلیل همکاری‌های صمیمانه‌ی آن‌ها ابراز می‌دارند.

سطح کانال‌های cAMP سبب بهبود تحرک اسپرم می‌شود (۱۰). افزایش سطح کانال‌های cAMP باعث افزایش جذب Ca^{2+} توسط سلول و تحریک افزایش سطح کلسیم داخل سلولی (Ca^{2+}) می‌شود و افزایش سطح Ca^{2+} تثبیت غشای سلولی و قابلیت زنده ماندن اسپرم را افزایش می‌دهد (۳۵). مطالعات مختلف نشان داده‌اند که افزودن کلرید منگنز در محیط آزمایشگاه به اسپرم سبب حفظ ساختار و عملکرد اسپرم می‌گردد و اثرات مفیدی بر حفظ تحرک اسپرم و توانایی لقاح دارد (۳۳-۳۴، ۱۲، ۱۰).

در این پژوهش، با استفاده از روش رنگ‌آمیزی پاپانیکولا مورفولوژی اسپرم بررسی شد و نتایج نشان داد که به طور کلی اختلال اسپرم و به طور خاص اختلال دم اسپرم، در موش‌های تحت درمان با فرمالدئید افزایش یافته است. در حالی که پس از درمان با منگنز، درصد اسپرم‌های غیر طبیعی کاهش یافت.

مطالعات نشان داده‌اند که دم غیر طبیعی اسپرم ممکن است ناشی از بعضی آسیب‌های وارده به پروتئین‌های درگیر در تحرک اسپرم باشد (۳۶، ۱۰). همچنین، ممکن است اختلال سر اسپرم نتیجه‌ی اثر فرمالدئید بر روی ژن‌های سلول‌های زیای باشد (۳۷-۳۹، ۱۹، ۱۲). نتایج تحقیقات Tramer و همکاران نیز نشان داد که ROS باعث پراکسیداسیون لیپیدی غشای سلولی اسپرم و در نتیجه سبب آسیب رساندن به قطعه‌ی میانی، ساختار آکسونمی، اختلال در ظرفیت‌پذیری، واکنش آکروزومی و در نهایت ناباروری می‌شود (۳۱). بررسی نتایج این مطالعه نشان

References

- Osinowo OA, Bale JO, Oyedipe EO, Eduvie LO. Motility and eosin uptake of formaldehyde-treated ram spermatozoa. *J Reprod Fertil* 1982; 65(2): 389-94.
- Tang M, Xie Y, Yi Y, Wang W. Effects of formaldehyde on germ cells of male mice. *Wei Sheng Yan Jiu* 2003; 32(6): 544-8. [In Chinese].
- Gules O, Eren U. The effect of xylene and formaldehyde inhalation on testicular tissue in rats. *Asian-Aust J Anim Sci* 2010; 23(11): 1412-20.
- Zhou DX, Qiu SD, Zhang J, Tian H, Wang HX. The protective effect of vitamin E against oxidative damage caused by formaldehyde in the testes of adult rats. *Asian J Androl* 2006; 8(5): 584-8.
- Ruder EH, Hartman TJ, Blumberg J, Goldman MB. Oxidative stress and antioxidants: exposure and impact on female fertility. *Hum Reprod Update* 2008; 14(4): 345-57.
- Kodama H, Yamaguchi R, Fukuda J, Kasai H, Tanaka T. Increased oxidative deoxyribonucleic acid damage in the spermatozoa of infertile male patients. *Fertil Steril* 1997; 68(3): 519-24.
- Donnelly ET, McClure N, Lewis SE. Antioxidant supplementation in vitro does not improve human sperm motility. *Fertil Steril* 1999; 72(3): 484-95.
- Arabi M, Sanyal SN, Kanwar U, Anand RJK. Effect of antioxidants on nicotine and caffeine induced changes in human sperm: an in vitro study. In: De Vriese SR, Christophe AB, editors. *Male fertility and lipid metabolism*. Urbana, IL: The American Oil Chemists Society; 2003: 250-69.
- Aitken RJ, Roman SD. Antioxidant systems and oxidative stress in the testes. *Adv Exp Med Biol* 2008; 636: 154-71.
- Bilaspuri G, Bansal AK. Mn²⁺: a potent antioxidant and stimulator of sperm capacitation and acrosome reaction in crossbred cattle bulls. *Archiv fur Tierzucht* 2008; 51(2): 149.
- Bansal A, Bilaspuri G. Effect of manganese on bovine sperm motility, viability, and lipid peroxidation in vitro. *Animal Reprod* 2008; 5(3-4): 90-6.
- Lapointe S, Ahmad I, Buhr MM, Sirard MA. Modulation of postthaw motility, survival, calcium uptake, and fertility of bovine sperm by magnesium and manganese. *J Dairy Sci* 1996; 79(12): 2163-9.
- Sari DK, Kuwahara S, Tsukamoto Y, Hori H, Kunugita N, Arashidani K, et al. Effect of prolonged exposure to low concentrations of formaldehyde on the corticotropin releasing hormone neurons in the hypothalamus and adrenocorticotrophic hormone cells in the pituitary gland in female mice. *Brain Res* 2004; 1013(1): 107-16.
- Gurel A, Coskun O, Armutcu F, Kanter M, Ozen OA. Vitamin E against oxidative damage caused by formaldehyde in frontal cortex and hippocampus: biochemical and histological studies. *J Chem Neuroanat* 2005; 29(3): 173-8.
- Yu LQ, Jiang SF, Leng SG, He FS, Zheng YX. Early genetic effects on workers occupationally exposed to formaldehyde. *Zhonghua Yu Fang Yi Xue Za Zhi* 2005; 39(6): 392-5. [In Chinese].
- Wong EY, Ray R, Gao DL, Wernli KJ, Li W, Fitzgibbons ED, et al. Reproductive history, occupational exposures, and thyroid cancer risk among women textile workers in Shanghai, China. *Int Arch Occup Environ Health* 2006; 79(3): 251-8.
- Russell LD, Ettl RA, Sinha-Hikim AP, Clegg ED. Mammalian spermatogenesis. In: Russell LD, Ettl RA, Sinha-Hikim AP, Clegg ED, editors. *Histological and Histopathological Evaluation of the Testis*. Clearwater, FL: Cache River Press; 1990. p. 1-40.
- Majumder PK, Kumar VL. Inhibitory effects of formaldehyde on the reproductive system of male rats. *Indian J Physiol Pharmacol* 1995; 39(1): 80-2.
- Saito Y, Nishio K, Yoshida Y, Niki E. Cytotoxic effect of formaldehyde with free radicals via increment of cellular reactive oxygen species. *Toxicology* 2005; 210(2-3): 235-45.
- Urata K, Narahara H, Tanaka Y, Egashira T, Takayama F, Miyakawa I. Effect of endotoxin-induced reactive oxygen species on sperm motility. *Fertil Steril* 2001; 76(1): 163-6.
- Aitken RJ. A free radical theory of male infertility. *Reprod Fertil Dev* 1994; 6(1): 19-23.
- Bilodeau JF, Blanchette S, Cormier N, Sirard MA. Reactive oxygen species-mediated loss of bovine sperm motility in egg yolk Tris extender: protection by pyruvate, metal chelators and bovine liver or oviductal fluid catalase. *Theriogenology* 2002; 57(3): 1105-22.
- Woo AL, James PF, Lingrel JB. Sperm motility is dependent on a unique isoform of the Na,K-ATPase. *J Biol Chem* 2000; 275(27): 20693-9.
- Verma A, Kanwar KC. Human sperm motility and lipid peroxidation in different ascorbic acid concentrations: an in vitro analysis. *Andrologia* 1998; 30(6): 325-9.
- Fujii J, Iuchi Y, Matsuki S, Ishii T. Cooperative function of antioxidant and redox systems

- against oxidative stress in male reproductive tissues. *Asian J Androl* 2003; 5(3): 231-42.
26. Ozen OA, Akpolat N, Songur A, Kus I, Zararsiz I, Ozacmak VH, et al. Effect of formaldehyde inhalation on Hsp70 in seminiferous tubules of rat testes: an immunohistochemical study. *Toxicol Ind Health* 2005; 21(10): 249-54.
 27. Zhou DX, Qiu SD, Wang ZY, Zhang J. Effect of tail-suspension on the reproduction of adult male rats. *Zhonghua Nan Ke Xue* 2006; 12(4): 326-9. [In Chinese].
 28. D'Souza UJ. Tamoxifen induced multinucleated cells (symplasts) and distortion of seminiferous tubules in rat testis. *Asian J Androl* 2003; 5(3): 217-20.
 29. Chowdhury AR, Gautam AK, Patel KG, Trivedi HS. Steroidogenic inhibition in testicular tissue of formaldehyde exposed rats. *Indian J Physiol Pharmacol* 1992; 36(3): 162-8.
 30. Feldman MY. Reactions of nucleic acids and nucleoproteins with formaldehyde. *Prog Nucleic Acid Res Mol Biol* 1973; 13: 1-49.
 31. Tramer F, Rocco F, Micali F, Sandri G, Panfili E. Antioxidant systems in rat epididymal spermatozoa. *Biol Reprod* 1998; 59(4): 753-8.
 32. Chen MT, Cheng GW, Lin CC, Chen BH, Huang YL. Effects of acute manganese chloride exposure on lipid peroxidation and alteration of trace metals in rat brain. *Biol Trace Elem Res* 2006; 110(2): 163-78.
 33. Elbetieha A, Bataineh H, Darmani H, Al-Hamood MH. Effects of long-term exposure to manganese chloride on fertility of male and female mice. *Toxicol Lett* 2001; 119(3): 193-201.
 34. Eybl V, Kotyzova D. Protective effect of manganese in cadmium-induced hepatic oxidative damage, changes in cadmium distribution and trace elements level in mice. *Interdiscip Toxicol* 2010; 3(2): 68-72.
 35. Guraya SS. Cellular and molecular biology of capacitation and acrosome reaction in spermatozoa. *Int Rev Cytol* 2000; 199: 1-64.
 36. Lindemann CB, Goltz JS. Calcium regulation of flagellar curvature and swimming pattern in triton X-100--extracted rat sperm. *Cell Motil Cytoskeleton* 1988; 10(3): 420-31.
 37. Tarin JJ, Perez-Albala S, Cano A. Consequences on offspring of abnormal function in ageing gametes. *Hum Reprod Update* 2000; 6(6): 532-49.
 38. Jauniaux E, Hempstock J, Greenwold N, Burton GJ. Trophoblastic oxidative stress in relation to temporal and regional differences in maternal placental blood flow in normal and abnormal early pregnancies. *Am J Pathol* 2003; 162(1): 115-25.
 39. Sikka SC. Oxidative stress and role of antioxidants in normal and abnormal sperm function. *Front Biosci* 1996; 1: e78-e86.
 40. de LE, Gagnon C. Impact of reactive oxygen species on spermatozoa: a balancing act between beneficial and detrimental effects. *Hum Reprod* 1995; 10 Suppl 1: 15-21.
 41. Zhou DX, Qiu SD, Zhang J, Wang ZY. Reproductive toxicity of formaldehyde to adult male rats and the functional mechanism concerned. *Sichuan Da Xue Xue Bao Yi Xue Ban* 2006; 37(4): 566-9. [In Chinese].

Protective Effects of Manganese on the Testis Structure and Sperm Parameters of Formalin-Treated Mice

Shiva Tajaddini MSc¹, Soheila Ebrahimi PhD², Peymaneh Shirinbayan MSc³,
Mehrddad Bakhtiyari PhD⁴, Babak Behnam PhD⁵, Mohamad Taghi Joghataei PhD⁶,
Morteza Koruji PhD⁷

Original Article

Abstract

Background: Formaldehyde, as a ubiquitous environmental pollutant, is extensively used in industrial and hospitals settings. The aim of this study was to investigate the protective role of manganese on testis structure and sperm parameters in adult mice exposed to formaldehyde (FA).

Methods: After dose optimizing for FA and manganese chloride, twenty adult male NMRI mice were selected and randomly divided into four groups: (i) control, (ii) sham, (iii) FA-exposed, and (iv) FA and manganese chloride exposed. The FA-exposed groups received 10 mg/ kg FA daily for 14 days, and 5 mg/kg manganese chloride was just injected intraperitoneally on 2nd week. Mice were sacrificed, and spermatozoa were collected from the cauda of the right epididymis and analyzed for count, motility, morphology and viability. The other testicular tissues were weighed and prepared for histological examination upon removal. Seminiferous tubules, lumen diameters and epithelium thickness were also measured.

Findings: The findings revealed that FA significantly reduced the testicular weight, sperm count, motility, viability and normal morphology compared with control group ($P \leq 0.05$). In addition, seminiferous tubules atrophied and seminiferous epithelial cells disintegrated in the FA group in comparison with the control group ($P \leq 0.05$). However, manganese improved the testicular structure and sperm parameters in FA-treated mice testes ($P \leq 0.05$).

Conclusion: According to the results, manganese has protective effects on mice epididymal sperm parameters and testis structure treated with FA.

Keywords: Formaldehyde, Manganese, Sperm parameters, Testicular structure

Citation: Tajaddini Sh, Ebrahimi S, Shirinbayan P, Bakhtiyari M, Behnam B, Joghataei MT, et al. **Protective Effects of Manganese on the Testis Structure and Sperm Parameters of Formalin-Treated Mice.** J Isfahan Med Sch 2013; 31(243): 1018-32

1- Department of Basic Sciences, Payam-e-Noor University, Tehran, Iran

2- Assistant Professor, Department of Basic Sciences, Payam-e-Noor University, Babol, Iran

3- Pediatric Neuro-Rehabilitation Research Center, University of Social Welfare and Rehabilitation Sciences, Tehran, Iran

4- Assistant Professor, Department of Anatomical Science, School of Medicine, Iran University of Medical Sciences, Tehran, Iran

5- Assistant Professor, Cellular and Molecaular Biology Research Center AND Department of Genetics and Molecular Biology, School of Medicine, Iran University of Medical Sciences, Tehran, Iran

6- Professor, Cellular and Molecaular Biology Research Center AND Department of Anatomical Science, School of Medicine, Iran University of Medical Sciences, Tehran, Iran

7- Assistant Professor, Cellular and Molecaular Biology Research Center AND Department of Anatomical Science, School of Medicine, Iran University of Medical Sciences, Tehran, Iran

Corresponding Author: Morteza Koruji PhD, Email: skoruji@tums.ac.ir