

بهبود شاخص‌های ارزیابی اسپرم متعاقب درمان با گرلین در آسیب ناشی از کادمیوم در بیضه‌ی موش صحرائی

دکتر آرش خردمند^۱

مقاله پژوهشی

چکیده

مقدمه: کادمیوم به عنوان یک عنصر آلوده کننده‌ی محیطی و صنعتی، به دلیل خاصیت تجمعی آن در اندام‌های بدن، برای بسیاری از بافت‌ها و به ویژه برای بیضه‌ها بسیار سمی است و باعث اثرات دژنراتیو وسیعی در آن‌ها می‌گردد. از این رو، هدف از انجام مطالعه‌ی حاضر بررسی تأثیر تزریق کادمیوم بر کیفیت اسپرم موش رت و اثر حفاظتی احتمالی هورمون گرلین بر اسپرم‌های این حیوان بود.

روش‌ها: تعداد ۳۰ عدد موش رت نر بالغ به ۳ گروه ۱۰ تایی شامل گروه شاهد- سالیین، کادمیوم- سالیین و کادمیوم- گرلین تقسیم شدند و برای ایجاد مسمومیت ۲ mg/kg کلرید کادمیوم از طریق صفاقی به گروه‌های ۲ و ۳ تزریق گردید. برای گروه سوم نیز ۱۰ نانومول هورمون گرلین یک روز قبل از تزریق کادمیوم و به مدت ۱۰ روز پیاپی تجویز شد. سپس ۵ موش از هر گروه در روزهای ۵ و ۱۰ پس از تجویز کادمیوم کشته شدند و بیضه‌ی آن‌ها جهت ارزیابی اسپرم، استخراج گردید.

یافته‌ها: کادمیوم باعث کاهش معنی‌دار وزن بیضه‌ها و نیز غلظت اسپرم در هر دو روز مطالعه شد ($P < 0/0100$). همچنین درصد حرکات پیش‌رونده‌ی اسپرم‌ها در روز ۱۰ ($P < 0/0001$) و نیز درصد اسپرم‌های دارای غشای عملکردی سالم (Hypoosmotic swelling test یا HOS-t) هم در روز ۵ و هم در روز ۱۰ به دنبال دریافت کادمیوم کاهش یافتند ($P < 0/0010$). در حالی که تجویز هورمون گرلین، باعث افزایش درصد اسپرم‌های HOS مثبت چه در روز ۵ و چه در روز ۱۰ در مقایسه با گروه کادمیوم- سالیین گردید ($P < 0/0500$)؛ اما نتوانست باعث افزایش معنی‌دار درصد اسپرم‌های دارای حرکات پیش‌رونده، غلظت اسپرم و نیز وزن بیضه‌ها در هیچ یک از روزهای مطالعه گردد.

نتیجه‌گیری: نتایج این تحقیق نشان داد که احتمال می‌رود هورمون گرلین به دلیل خاصیت آنتی‌اکسیدانی خود باعث حفاظت و در عین حال افزایش درصد اسپرم‌های دارای غشای عملکردی سالم شود که خود به عنوان پیش‌زمینه‌ای جهت افزایش درصد حرکات اسپرم‌ها خواهد بود. از این رو، می‌توان از این هورمون در جهت تعدیل اثرات حاد کادمیوم بر کیفیت اسپرم استفاده نمود.

واژگان کلیدی: کادمیوم، گرلین، حرکات پیش‌رونده‌ی اسپرم، آزمون HOS، رت

ارجاع: خردمند آرش. بهبود شاخص‌های ارزیابی اسپرم متعاقب درمان با گرلین در آسیب ناشی از کادمیوم در بیضه‌ی موش

صحرائی. مجله دانشکده پزشکی اصفهان ۱۳۹۲؛ ۳۱ (۲۶۵): ۲۰۶۲-۲۰۵۳

مقدمه

قرار می‌دهد. از جمله اختلال در عملکرد کبد، کلیه، دستگاه تنفس، سیستم عصبی و نیز آسیب به بیضه‌ها در اثر آلودگی با این ماده‌ی سمی گزارش شده است (۱). مطالعات اخیر نشان داده‌اند که در این میان،

کادمیوم (Cadmium یا Cd) یک عنصر آلوده کننده‌ی محیطی و صنعتی است که دستگاه‌های مختلف را در بدن انسان و حیوان تحت تأثیر خاصیت سمی خود

۱- دانشیار، گروه علوم درمانگاهی، دانشکده‌ی دامپزشکی، دانشگاه لرستان، خرم‌آباد، ایران

نویسنده‌ی مسؤول: دکتر آرش خردمند

این لوله‌ها یکی از اهداف اثرگذاری هورمون گرلین است و می‌تواند به طور مستقیم عملکرد این لوله‌ها را تنظیم نماید (۱۱-۱۲).

از طرف دیگر، خاصیت آنتی‌اکسیدانی این هورمون برای اولین بار توسط خردمند و همکاران در بیضه (۱۳) و تخمدان (۱۴) موش‌های رت طبیعی نشان داده شده است. بنابراین، به نظر می‌رسد با تجویز گرلین، شدت آسیب وارده به بیضه‌ها و ناباروری ناشی از آن به دنبال مسمومیت با کادمیوم کاهش می‌یابد. هدف از انجام این مطالعه، بررسی برخی پارامترهای ارزیابی کیفیت اسپرم پس از مسمومیت با کادمیوم و نیز اثر حفاظتی احتمالی گرلین بر روی اسپرم‌ها در موش رت بود.

روش‌ها

تعداد ۳۰ عدد موش رت نر بالغ از نژاد ویستار با وزن ۲۲۰-۲۰۰ گرم برای انجام این تحقیق انتخاب شدند. تمام مطالعه‌ی انجام شده براساس دستورالعمل راهنمایی، مراقبت و نحوه‌ی کار با حیوانات آزمایشگاهی دانشگاه علوم پزشکی لرستان انجام گرفت. موش‌ها در قفس‌های ۵ تایی و در خانه‌ی حیوانات با نور ثابت ۱۲ ساعته و دمای $24-21^{\circ}\text{C}$ نگهداری شدند و به طور آزاد دسترسی به غذای پلت شده‌ی استاندارد و آب تازه داشتند.

پودر خالص کلرید کادمیوم از شرکت Sigma-Aldrich کشور آمریکا تهیه گردید. هورمون گرلین نیز به شکل لیوفلیزه از شرکت Tocris Cookson انگلستان خریداری شد. برای تهیه‌ی محلول قابل تزریق کادمیوم از آب مقطر و برای گرلین از سالیین طبیعی به عنوان حلال استفاده شد.

بافت بیضه بیش از بقیه‌ی اندام‌ها به مسمومیت با کادمیوم حساس می‌باشد (۲). کادمیوم اغلب در صنایع باتری‌سازی، رنگ‌سازی، پلاستیک‌سازی و دخانیات (سیگار) کاربرد دارد و به دلیل خاصیت تجمعی آن در بافت‌های بدن، باعث آلودگی افراد می‌گردد. کادمیوم و دیگر مواد سمی نظیر فلزات سنگین (مثل سرب و جیوه) از طریق کاهش غلظت اسپرم‌ها و عملکرد بیضه‌ها به عنوان یکی از دلایل افت باروری مردان در کشورهای توسعه یافته شناخته شده است (۲-۳).

مکانیسم‌های متعددی برای علت سمیت سلولی کادمیوم عنوان شده است. اما مطالعات مختلف نشان داده‌اند که علت اصلی آسیب ناشی از کادمیوم، استرس اکسیداتیو در سلول‌ها می‌باشد. کادمیوم باعث تحریک تولید رادیکال‌های آزاد اکسیژن در سلول‌ها می‌شود که نتیجه‌ی این امر، پراکسیداسیون لیپیدها و پروتئین‌ها و آسیب به DNA است و از طرف دیگر با تغییر سیستم آنتی‌اکسیدانی سلول، منجر به مرگ سلول‌ها می‌شود (۴-۶). به همین جهت نیز افزایش پراکسیداسیون لیپیدها و تخلیه‌ی گلوکوتایون در بیضه‌ها متعاقب مسمومیت با کادمیوم گزارش شده است (۷-۸).

هورمون گرلین یک پپتید محرک ترشح هورمون رشد در بدن است که اغلب توسط مخاط معده ترشح می‌شود. ژن این هورمون علاوه بر معده، در روده‌ی کوچک، مغز، هیپوفیز، آدرنال، تخمدان و بیضه‌ها نیز بیان می‌شود (۹-۱۰). همچنین بیان گیرنده‌های فعال گرلین (Growth hormone secretagogue receptor یا GHS-R1a) در سلول‌های سرتولی و لیدینگ به خوبی نشان داده شده است. از این رو، بیان این گیرنده در لوله‌های منی‌ساز نشان می‌دهند که اپتلیوم

نگهداری گردید.

اسپرم‌های هر سه گروه جهت بررسی حرکات پیش‌رونده (Forward progressive movement) یا (FPM)، سالم بودن غشای اسپرم و غلظت، ارزیابی شدند. ارزیابی درصد اسپرم‌های دارای حرکت پیش‌رونده براساس روش Sonmez و همکاران (۲۰) انجام شد. بر این اساس، ۲۰ میکرولیتر از مایع استحصالی از اپی دیدیم خلفی در ۲ سی سی فسفات بافر سالین (PBS یا Phosphate buffered saline) رقیق شد و محلول حاصل روی لام قرار گرفت و در زیر میکروسکوپ با بزرگ‌نمایی ۴۰۰ مشاهده شد. تخمین درصد حرکت اسپرم‌ها بر اساس مشاهده‌ی حرکات در چهار نقطه‌ی متفاوت از لام و با شمارش حداقل ۱۰۰ اسپرم و توسط یک نفر انجام شد.

جهت ارزیابی سالم بودن غشا، از آزمون HOS (Hypoosmotic swelling test) بر اساس روش Sliwa و Macura (۲۱) استفاده شد. بر این اساس، مقدار ۱۰ میکرولیتر از اسپرم به ۰/۴ میلی لیتر آب مقطر اضافه شد و در مجموع، به مدت ۵ دقیقه در انکوباتور 37°C نگهداری می‌شدند. سپس نمونه‌ها خارج شدند و درصد اسپرم‌های دارای دم خمیده (به عنوان غشای سالم) و با استفاده از میکروسکوپ نوری و بزرگ‌نمایی ۴۰۰ محاسبه شدند. اسپرم‌های دارای دم خمیده، تحت عنوان HOS مثبت تلقی می‌گردیدند.

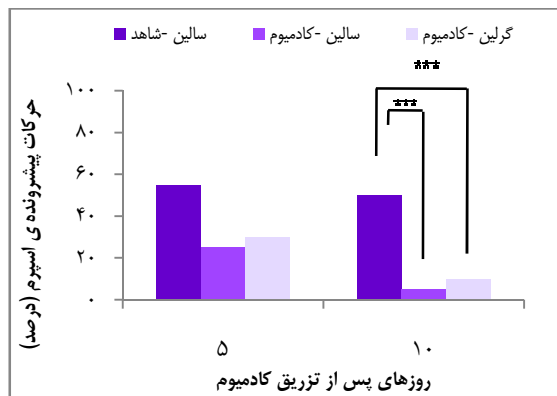
برای تعیین غلظت اسپرم‌ها، ۵۰ میکرولیتر از اسپرم استحصالی به داخل ۱ سی سی فرمالین سالین اضافه شد تا نسبت رقت ۱:۲۰ به دست آید. سپس ۱۰ میکرولیتر از این نمونه‌ی اسپرم رقیق شده، به لام هموسیستمتر منتقل گردید و در زیر میکروسکوپ

موش‌ها به شکل تصادفی به ۳ گروه ۱۰ تایی شامل شاهد- سالین، کادمیوم- سالین و کادمیوم- گرلین تقسیم شدند. آسیب بیضوی با یک بار تزریق داخل صفاقی محلول کلرید کادمیوم با دوز 2 mg/kg به گروه‌های ۲ و ۳ انجام گرفت. این دوز کادمیوم باعث آسیب و تخریب سلول‌های بیضه می‌شود (۴). همچنین دوزهای بالاتر کادمیوم باعث تخریب گسترده و آسیب غیر قابل بازگشت سلول‌های بیضه می‌شود (۱۵) که این مقدار تخریب توسط دوزهای معمول آنتی اکسیدان‌ها قابل پیشگیری نمی‌باشد (۱۶-۱۷). گروه سوم از یک روز قبل از تجویز کادمیوم و به مدت ده روز پی‌اپی، ۱۰ نانومول از هورمون گرلین را به شکل زیر جلدی دریافت نمودند. انتخاب این دوز گرلین بر اساس مطالعه‌ی طاعتی و همکاران بود که در آن، این دوز باعث اثر حفاظتی و افزایش دفاع آنتی اکسیدانی در بیضه‌ها به دلیل پیچ خوردگی بند بیضه و ایجاد ایسکمیا/پرپیوژن بوده است (۱۸).

سپس ۵ موش از هر گروه در روزهای ۵ و ۱۰ پس از تزریق کادمیوم با استفاده از بیهوشی با دی اتیل اتر و قطع سر، کشتار شدند و بیضه‌های آن‌ها به منظور ارزیابی اسپرم جمع‌آوری گردید.

بلافاصله پس از کشتن موش‌ها، ابتدا وزن هر بیضه در گروه‌های مختلف اندازه‌گیری و سپس اپی دیدیم راست موش‌ها جدا شد. روش جمع‌آوری اسپرم بر اساس روش Cancel و همکاران (۱۹) انجام شد؛ به این ترتیب که ۵ میلی‌متر از دم اپی دیدیم راست در ۲ میلی‌لیتر محلول سالین طبیعی با قیچی به طور کامل ریز شد و به مدت ۳۰ دقیقه در انکوباتور 37°C جهت خروج اسپرم‌ها از لوله‌های اپی دیدیم

نظر آماری معنی‌دار نبود (۵۴/۴۰ درصد در گروه شاهد در برابر ۲۵/۰ درصد در گروه کادمیوم-سالین). اگر چه تجویز گرلین باعث افزایش نسبی درصد حرکات پیش‌رونده‌ی اسپرم‌ها چه در روز ۵ چه در روز ۱۰ گردید، اما این افزایش نیز به لحاظ آماری معنی‌دار نبود (شکل ۲).



شکل ۲. میانگین \pm خطای استاندارد درصد حرکات پیش‌رونده‌ی اسپرم در گروه‌های مختلف در روزهای متفاوت مطالعه $P < 0.001$ ***, $P < 0.01$ ** , $P < 0.05$ *

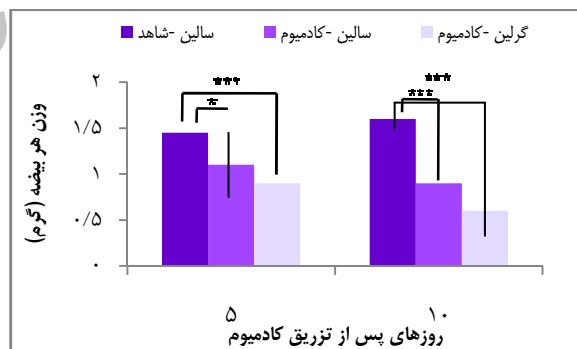
بررسی سلامت غشای اسپرم به لحاظ عملکردی با استفاده از آزمون HOS، مورد دیگری بود که در این تحقیق مطالعه گردید. ارزیابی داده‌ها نشان داد که درصد اسپرم‌های دارای غشای سالم در روز ۵ پس از تجویز کادمیوم، کاهش محسوسی داشته است ($P < 0.0100$) و در روز ۱۰ این کاهش به اوج می‌رسد ($P < 0.0001$). اما نکته‌ی قابل توجه این که درصد اسپرم‌های دارای غشای سالم در گروه کادمیوم-گرلین به طور معنی‌داری نسبت به گروه کادمیوم-سالین افزایش داشت؛ به طوری که این میزان در روز ۵ به ۵۹/۶۰ درصد در برابر ۴۴ درصد ($P < 0.0500$) و نیز ۲۰/۲۰ درصد در برابر ۸ درصد در روز ۱۰ ($P < 0.0500$) به ترتیب در گروه درمان

نوری، تعداد اسپرم در هر میلی‌لیتر محاسبه شد.

آنالیز آماری داده‌ها پس از بررسی وضعیت طبیعی بودن داده‌ها و نیز برابری واریانس‌ها، با استفاده از آزمون One-way ANOVA و سپس آزمون Tukey انجام گرفت.

یافته‌ها

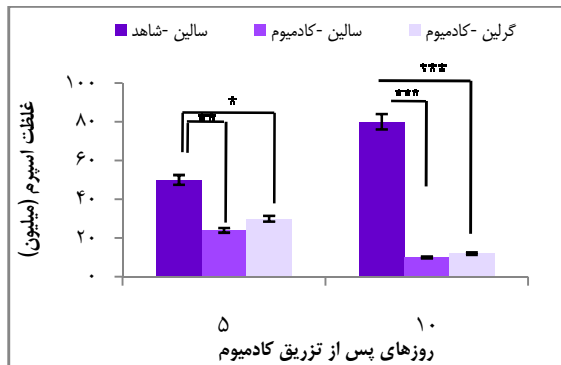
تجویز کادمیوم باعث کاهش معنی‌دار وزن بیضه‌ها در روز ۵ و به ویژه در روز ۱۰ گردید ($P < 0.0001$)؛ به طوری که وزن هر بیضه از ۱/۵۶ گرم در گروه شاهد به ۰/۸۹ گرم در گروه کادمیوم-سالین و ۰/۶۸ گرم در گروه کادمیوم-گرلین در روز ۱۰ رسید. از طرف دیگر، تزریق ۱۰ روزه‌ی گرلین نتوانست باعث تغییر معنی‌داری در وزن بیضه‌ها نسبت به گروه کادمیوم-سالین شود (شکل ۱).



شکل ۱. میانگین \pm خطای استاندارد وزن بیضه در گروه‌های مختلف در روزهای متفاوت مطالعه $P < 0.001$ ***, $P < 0.01$ ** , $P < 0.05$ *

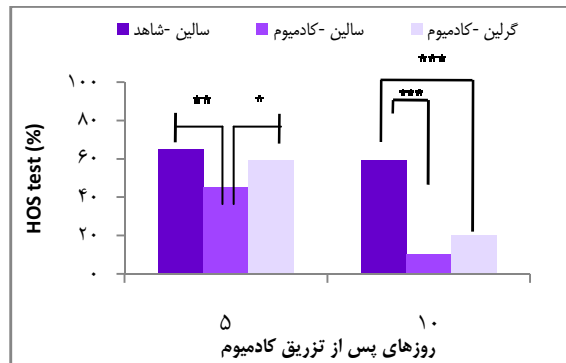
همچنین، کادمیوم باعث کاهش معنی‌دار حرکات پیش‌رونده‌ی اسپرم در روز ۱۰ گردید ($P < 0.0001$). اما با وجود کاهش محسوس درصد حرکات پیش‌رونده‌ی اسپرم‌ها به دنبال تجویز کادمیوم در روز ۵ در گروه کادمیوم-سالین، این تفاوت از

مختصر تعداد اسپرم‌ها در نمونه‌های اخذ شده از گروه کادمیوم- گرلین، این افزایش از لحاظ آماری معنی‌دار نبود و گرلین نتوانست غلظت اسپرم‌ها را در هیچ یک از روزهای آزمایش بهبود قابل توجهی ببخشد (شکل ۵).



شکل ۵. میانگین \pm خطای استاندارد غلظت اسپرم در هر سی‌سی در گروه‌های مختلف در روزهای متفاوت مطالعه
 $P < 0/001^{***}$, $P < 0/01^{**}$, $P < 0/05^*$

شده با گرلین و گروه کادمیوم- سالمین بود (شکل ۳). نمونه‌ای از پیچ خوردگی دم اسپرم رت در طی ارزیابی سلامت غشا با استفاده از آزمون HOS در شکل ۴ نشان داده شده است.

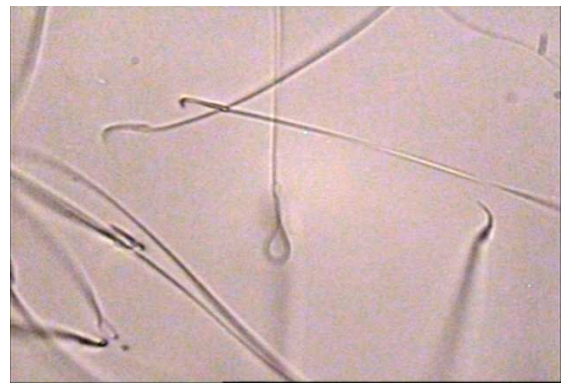


شکل ۳. میانگین \pm خطای استاندارد درصد نتایج آزمون HOS (Hypoosmotic swelling test) در گروه‌های مختلف در روزهای متفاوت مطالعه
 $P < 0/001^{***}$, $P < 0/01^{**}$, $P < 0/05^*$

بحث

نتایج حاصل از این تحقیق شواهد جدیدی از اثرات حفاظتی گرلین بر روی اسپرم‌های رت در برابر آسیب ناشی از عنصر بسیار مخرب کادمیوم را نشان داد؛ به طوری که به شکل معنی‌داری باعث حفظ بیشتر عملکرد و سلامت غشای اسپرم در برابر این ماده‌ی سمی گردید. اما قادر به بهبود درصد حرکات پیش‌رونده‌ی اسپرم، غلظت و یا وزن بیضه نبود.

بیضه‌ی پستانداران به واسطه‌ی خون‌رسانی منحصر به فرد آن، به آسیب ناشی از کادمیوم بسیار حساس می‌باشد (۲۲، ۲). از طرف دیگر، ثابت شده است که افزایش تولید رادیکال‌های آزاد اکسیژن و استرس اکسیداتیو به دنبال آن، یکی از علل اصلی



شکل ۴. نمونه‌ای از پیچ خوردگی دم اسپرم رت در طی ارزیابی سلامت غشا با استفاده از آزمون HOS (Hypoosmotic swelling test)

تجویز کادمیوم به طور معنی‌داری باعث کاهش غلظت اسپرم‌ها در هر دو روز ۵ ($P < 0/0100$) و ۱۰ ($P < 0/0001$) گردید. اما با وجود افزایش

پاتوژنز کادمیوم در بیضه می‌باشد (۲۳، ۵). گزارش‌های متعددی در خصوص تأثیر کادمیوم بر فعالیت آنزیم‌های آنتی‌اکسیدانی وجود دارد. برای مثال، نشان داده شده است که کادمیوم باعث کاهش فعالیت آنزیم‌های SOD (Superoxide dismutase) و GPx (Gluthation peroxidase) (۲۳، ۵) و یا کاهش فعالیت CAT (Catalase) (۲۴، ۴) و همچنین کاهش میزان گلووتاتیون (۷) در بیضه‌ها می‌شود. کادمیوم قادر است محل عنصر روی (Zn یا Zivc) را در مولکول (Copper-zinc superoxide dismutase) Cu-Zn SOD اشغال کند و این گونه باعث غیر فعال شدن این آنزیم می‌گردد (۲۵). تمامی این مطالعات بر افزایش میزان پراکسیداسیون لیپیدها در طی مسمومیت با این عنصر تأکید دارند.

در مطالعه‌ای مشخص گردید که تجویز هورمون گرلین باعث افزایش فعالیت آنزیم‌های آنتی‌اکسیدانی و کاهش پراکسیداسیون لیپیدها در بیضه (۱۳) و تخمدان (۱۴) در موش‌های رت طبیعی می‌شود. بنابراین افزایش درصد اسپرم‌های HOS مثبت در مطالعه‌ی حاضر در مسمومیت با کادمیوم را می‌توان به افزایش فعالیت این آنزیم‌ها در بیضه و نیز کاهش پراکسیداسیون لیپیدهای غشای اسپرم نسبت داد.

بیضه، یک اندام اندوکرینی پیچیده می‌باشد که تحت کنترل عوامل داخل و خارج گنادی و نیز عوامل رشد قرار می‌گیرد. اطلاعات اخیر نیز نقش هورمون گرلین را در تنظیم این شبکه نشان می‌دهند (۲۶-۲۷)؛ چرا که بیان ژن گیرنده‌ی فعال گرلین در لوله‌های منی‌ساز به طور قوی بیان می‌کند که اپی‌تلیوم این لوله‌ها یکی از مراکز هدف گرلین می‌باشد (۲۸). بنابراین به نظر می‌رسد که گرلین بتواند کیفیت اسپرم

را تحت تأثیر قرار دهد.

بعضی از روندهای فیزیولوژیک در طی باروری (توانا شدن، واکنش آکروزومی و اتصال اسپرم به تخمک) نیاز به وجود یک غشای فعال در اسپرم دارد و باروری با یک غشای غیر فعال غیر ممکن است (۲۹). در بین روش‌های ارزیابی سلامت غشا چه به لحاظ ساختاری (توسط رنگ‌آمیزی با رنگ‌های حیاتی مثل ائوزین- نیگروزین) و چه به لحاظ عملکردی (توسط HOS-t)، ارزیابی با آزمون HOS بیش از رنگ‌آمیزی نشان دهنده‌ی ظرفیت باروری در اسپرم می‌باشد (۳۱-۳۰).

در یک مطالعه، ضریب همبستگی بالایی ($r = 0.90$) بین درصد اسپرم‌هایی که در یک نمونه‌ی منی قادر به متورم شدن بودند با درصد نفوذ آن‌ها به داخل اووسیت‌های بدون لایه‌ی شفاف در هامستر مشاهده شده است (۲۹). از طرف دیگر، در اسپرم انسان، ضریب همبستگی مثبتی بین درصد اسپرم‌های متورم (HOS مثبت) با درصد اسپرم‌های متحرک یافت شده است (۳۲). این موضوع نشان می‌دهد که می‌توان از این آزمون به منظور تعیین تغییراتی که در غشای اسپرم در طی روند بلوغ آن و یا در اثر برخی داروها اتفاق می‌افتد، استفاده کرد. به همین دلیل نیز آزمون HOS در مطالعه‌ی حاضر استفاده گردید.

از سوی دیگر، شاید یکی از علل افزایش اسپرم‌های HOS مثبت در گروه درمان نسبت به گروه کادمیوم- سالین را به دلیل خاصیت آنتی‌اکسیدانی گرلین دانست؛ چرا که در یکی از مطالعات اخیر مشخص شده است که گرلین یکی از آنتی‌اکسیدان‌های آندوژن است که پاسخ‌ها و استرس‌های ناشی از اکسیداسیون را کاهش می‌دهد (۳۳).

رتی که بیضه‌ی آن‌ها در اثر مسمومیت با کادمیوم دچار آسیب جدی شده‌اند، به دلیل خاصیت آنتی‌اکسیدانی این هورمون، باعث حفاظت غشای پلاسمایی اسپرم آن‌ها شود که این امر، می‌تواند در صورت افزایش روزهای درمان و یا دوز هورمون، باعث افزایش درصد اسپرم‌های دارای حرکات پیش‌رونده شود؛ البته تأیید این فرضیه نیاز به مطالعه‌ی بیشتری دارد. بنابراین می‌توان این هورمون را به عنوان یک ماده‌ی آنتی‌اکسیدانی جهت کاستن از اثرات حاد کادمیوم بر کیفیت اسپرم به کار برد.

تشکر و قدردانی

هزینه‌ی انجام این طرح از محل اعتبارات مرکز تحقیقات گیاهان دارویی رازی دانشگاه علوم پزشکی لرستان (طرح شماره ۹۰/۱۷) تأمین شده است که بدین وسیله از این مرکز تشکر و قدردانی می‌شود.

در حقیقت غشای اسپرم حاوی مقادیر زیادی اسیدهای چرب غیر اشباع است و بنابراین، به آسیب‌های اکسیداتیو که در نتیجه منجر به از دست رفتن پایداری غشا و کاهش عملکرد و تحرک اسپرم می‌شود، حساس است (۳۴-۳۵). در مطالعه‌ی جدید ثابت شد که گرلین فعالیت آنزیم‌های آنتی‌اکسیدانی نظیر SOD، CAT و GPx را افزایش می‌دهد (۳۶). این آنزیم‌ها در رده‌های مختلف سلولی بیضه‌ی رت شامل جرم سل‌ها، سرتولی و نیز سلول‌های بینابینی (۳۷) و همچنین در قسمت سر و دم اپی دیدیم این حیوان (۳۸) حضور دارند. این یافته‌ها نیز علت دیگر احتمالی افزایش درصد اسپرم‌های HOS مثبت را در گروه گرلین در مطالعه‌ی حاضر نشان می‌دهند.

نتیجه‌گیری

احتمال می‌رود تجویز هورمون گرلین در موش‌های

References

1. Thompson J, Bannigan J. Cadmium: toxic effects on the reproductive system and the embryo. *Reprod Toxicol* 2008; 25(3): 304-15.
2. Siu ER, Mruk DD, Porto CS, Cheng CY. Cadmium-induced testicular injury. *Toxicol Appl Pharmacol* 2009; 238(3): 240-9.
3. Oldereid NB, Thomassen Y, Attramadal A, Olaisen B, Purvis K. Concentrations of lead, cadmium and zinc in the tissues of reproductive organs of men. *J Reprod Fertil* 1993; 99(2): 421-5.
4. Ognjanovic BI, Markovic SD, Ethordevic NZ, Trbojevic IS, Stajin AS, Saicic ZS. Cadmium-induced lipid peroxidation and changes in antioxidant defense system in the rat testes: protective role of coenzyme Q(10) and vitamin E. *Reprod Toxicol* 2010; 29(2): 191-7.
5. Sen GR, Sen GE, Dhakal BK, Thakur AR, Ahnn J. Vitamin C and vitamin E protect the rat testes from cadmium-induced reactive oxygen species. *Mol Cells* 2004; 17(1): 132-9.
6. Stohs SJ, Bagchi D. Oxidative mechanisms in the toxicity of metal ions. *Free Radic Biol Med* 1995; 18(2): 321-36.
7. Koyuturk M, Yanardag R, Bolkent S, Tunalı S. Influence of combined antioxidants against cadmium induced testicular damage. *Environ Toxicol Pharmacol* 2006; 21(3): 235-40.
8. Yiin SJ, Chern CL, Sheu JY, Lin TH. Cadmium induced lipid peroxidation in rat testes and protection by selenium. *Biometals* 1999; 12(4): 353-9.
9. Kojima M, Kangawa K. Ghrelin: structure and function. *Physiol Rev* 2005; 85(2): 495-522.
10. van der Lely AJ, Tschop M, Heiman ML, Ghigo E. Biological, physiological, pathophysiological, and pharmacological aspects of ghrelin. *Endocr Rev* 2004; 25(3): 426-57.
11. Tena-Sempere M. Ghrelin: novel regulator of gonadal function. *J Endocrinol Invest* 2005; 28(5 Suppl): 26-9.
12. Barreiro ML, Gaytan F, Castellano JM, Suominen JS, Roa J, Gaytan M, et al. Ghrelin inhibits the proliferative activity of immature Leydig cells in vivo and regulates stem cell

- factor messenger ribonucleic acid expression in rat testis. *Endocrinology* 2004; 145(11): 4825-34.
13. Kheradmand A, Alirezaei M, Asadian P, Rafiei AE, Joorabi S. Antioxidant enzyme activity and MDA level in the rat testis following chronic administration of ghrelin. *Andrologia* 2009; 41(6): 335-40.
 14. Kheradmand A, Alirezaei M, Birjandi M. Ghrelin promotes antioxidant enzyme activity and reduces lipid peroxidation in the rat ovary. *Regul Pept* 2010; 162(1-3): 84-9.
 15. Ikemoto I, Machida T, Tanaka A, Kotera S, Mikuriya H, Shirai T. Appearance of ldh x activity in rat serum after acute and subacute testicular damages. *Japanese Journal Of Fertility & Sterility* 1990; 35(2): 247-52.
 16. Yang HS, Han DK, Kim JR, Sim JC. Effects of alpha-tocopherol on cadmium-induced toxicity in rat testis and spermatogenesis. *J Korean Med Sci* 2006; 21(3): 445-51.
 17. Agarwal A, Ikemoto I, Loughlin KR. Prevention of testicular damage by free-radical scavengers. *Urology* 1997; 50(5): 759-63.
 18. Taati M, Moghadasi M, Dezfoulia O, Asadian P, Kheradmand A, Abbasi M, et al. The effect of ghrelin pretreatment on epididymal sperm quality and tissue antioxidant enzyme activities after testicular ischemia/reperfusion in rats. *J Physiol Biochem* 2012; 68(1): 91-7.
 19. Cancel AM, Lobdell D, Mendola P, Perreault SD. Objective evaluation of hyperactivated motility in rat spermatozoa using computer-assisted sperm analysis. *Hum Reprod* 2000; 15(6): 1322-8.
 20. Sonmez M, Turk G, Yuce A. The effect of ascorbic acid supplementation on sperm quality, lipid peroxidation and testosterone levels of male Wistar rats. *Theriogenology* 2005; 63(7): 2063-72.
 21. Sliwa L, Macura B. Evaluation of cell membrane integrity of spermatozoa by hypoosmotic swelling test - "water test" in mice after intraperitoneal daidzein administration. *Arch Androl* 2005; 51(6): 443-8.
 22. Aoki A, Hoffer AP. Reexamination of the lesions in rat testis caused by cadmium. *Biol Reprod* 1978; 18(4): 579-91.
 23. Kara H, Cevik A, Konar V, Dayangac A, Yilmaz M. Protective effects of antioxidants against cadmium-induced oxidative damage in rat testes. *Biol Trace Elem Res* 2007; 120(1-3): 205-11.
 24. Amara S, Abdelmelek H, Garrel C, Guiraud P, Douki T, Ravanat JL, et al. Preventive effect of zinc against cadmium-induced oxidative stress in the rat testis. *J Reprod Dev* 2008; 54(2): 129-34.
 25. Bauer R, Demeter I, Hasemann V, Johansen JT. Structural properties of the zinc site in Cu,Zn-superoxide dismutase; perturbed angular correlation of gamma ray spectroscopy on the Cu, 111Cd-superoxide dismutase derivative. *Biochem Biophys Res Commun* 1980; 94(4): 1296-302.
 26. Fernandez-Fernandez R, Navarro VM, Barreiro ML, Vigo EM, Tovar S, Sirotkin AV, et al. Effects of chronic hyperghrelinemia on puberty onset and pregnancy outcome in the rat. *Endocrinology* 2005; 146(7): 3018-25.
 27. Martini AC, Fernandez-Fernandez R, Tovar S, Navarro VM, Vigo E, Vazquez MJ, et al. Comparative analysis of the effects of ghrelin and unacylated ghrelin on luteinizing hormone secretion in male rats. *Endocrinology* 2006; 147(5): 2374-82.
 28. Barreiro ML, Suominen JS, Gaytan F, Pinilla L, Chopin LK, Casanueva FF, et al. Developmental, stage-specific, and hormonally regulated expression of growth hormone secretagogue receptor messenger RNA in rat testis. *Biol Reprod* 2003; 68(5): 1631-40.
 29. Jeyendran RS, Van der Ven HH, Perez-Pelaez M, Crabo BG, Zaneveld LJ. Development of an assay to assess the functional integrity of the human sperm membrane and its relationship to other semen characteristics. *J Reprod Fertil* 1984; 70(1): 219-28.
 30. Dobranic T, Samardžija M, Cergolj M, Prvanovic N. Determination of membrane integrity of canine spermatozoa. *Vet Arhiv* 2005; 75(1): 23-30.
 31. Zavos PM. Hypoosmotic swelling test (HOS)/functional integrity of sperm membrane. *J Assisst Reprod Technol Androl* 1990; 2: 215-6.
 32. Chan SY, Fox EJ, Chan MM, Tsoi WL, Wang C, Tang LC, et al. The relationship between the human sperm hypoosmotic swelling test, routine semen analysis, and the human sperm zona-free hamster ovum penetration assay. *Fertil Steril* 1985; 44(5): 668-72.
 33. Dong MH, Kaunitz JD. Gastrointestinal mucosal defense. *Curr Opin Gastroenterol* 2006; 22(6): 599-606.
 34. Aurich JE, Schonherr U, Hoppe H, Aurich C. Effects of antioxidants on motility and membrane integrity of chilled-stored stallion semen. *Theriogenology* 1997; 48(2): 185-92.
 35. Ball BA, Medina V, Gravance CG, Baumbe J. Effect of antioxidants on preservation of motility, viability and acrosomal integrity of equine spermatozoa during storage at 5 degrees C. *Theriogenology* 2001; 56(4): 577-89.
 36. Zwirska-Korczala K, Adamczyk-Sowa M, Sowa

- P, Pilc K, Suchanek R, Pierzchala K, et al. Role of leptin, ghrelin, angiotensin II and orexins in 3T3 L1 preadipocyte cells proliferation and oxidative metabolism. *J Physiol Pharmacol* 2007; 58(Suppl 1): 53-64.
37. Peltola V, Huhtaniemi I, Ahotupa M. Antioxidant enzyme activity in the maturing rat testis. *J Androl* 1992; 13(5): 450-5.
38. Tramer F, Rocco F, Micali F, Sandri G, Panfili E. Antioxidant systems in rat epididymal spermatozoa. *Biol Reprod* 1998; 59(4): 753-8.

Archive of SID

Improvement of Sperm Evaluation Parameters Following Ghrelin Treatment in Cadmium-Induced Testicular Injury in Rats

Arash Kheradmand PhD¹

Original Article

Abstract

Background: Cadmium, as an environmental and industrial pollutant, due to its in-vivo accumulation in tissues and especially in the testis results in extensive degenerative changes. The aim of this study was to determine the possible protective effects of ghrelin against cadmium and on sperm quality parameters in rats.

Methods: Thirty adult male rats were allocated into three equal groups, control-saline, cadmium-saline and cadmium-ghrelin. Induction of testicular injury was achieved by a single injection of 2 mg/kg cadmium chloride intraperitoneally; 10 nmol of ghrelin was given 1 day before cadmium injection and continued for 10 consecutive days. Five rats from each group were sacrificed on the days 5 and 10 after cadmium toxicity and sperm was taken from the epididymal tail for the evaluation.

Findings: Testicular weight and sperm concentration significantly decreased by cadmium toxicity ($P < 0.05$). Likewise, the percentages of sperm progressive motility on the day 10 and membrane integrity on both days significantly decreased in cadmium group ($P < 0.05$ for all). Whereas, ghrelin treatment enhanced hypo-osmotic swelling test (positive cells) on the days 5 and 10 compared to the cadmium-saline group ($P < 0.05$). However, it failed to increase progressive motility, sperm concentration or testicular weight significantly.

Conclusion: Ghrelin, due to its possible antioxidant properties, caused an increase in sperm membrane integrity that can be prerequisite for progressive movement. Ghrelin could be implicated for attenuation of cadmium effects on sperm quality.

Keywords: Cadmium, Ghrelin, Progressive motility, Hypo-osmotic swelling test, Rat

Citation: Kheradmand A. Improvement of Sperm Evaluation Parameters Following Ghrelin Treatment in Cadmium-Induced Testicular Injury in Rats. J Isfahan Med Sch 2014; 31(265): 2053-62

1- Associate Professor, Department of Clinical Sciences, School of Veterinary Medicine, Lorestan University, Khorramabad, Iran
Corresponding Author: Arash Kheradmand PhD, Email: arashkheradmand@yahoo.com