

گزارش یک مورد کیست آدنوکارسینوم پاپیلری پانکراس

بیبا شهباززادگان^۱، دکتر ایرج فیضی^۲، دکتر مهدی صمدزاده^۳، دکتر یوسف شفافی^۴

گزارش مورد

چکیده

مقدمه: کیست‌های ساده‌ی پانکراس از انواع کمپلکس کوچک‌ترند و بیشتر در نواحی دیستال پانکراس قرار دارند. تومور پاپیلری جامد و کیستیک پانکراس یک نئوپلاسم نادر است که در کودکان و افراد مسن نادرتر است و اغلب در دختران و زنان جوان دیده می‌شود.

گزارش مورد: بیمار خانمی ۴۰ ساله با سابقه‌ی ۵ ساله‌ی درد سر دل بود که طی این مدت بارها به پزشک مراجعه کرده بود. بیمار پس از معاینه‌ی بالینی جهت پانکراتیت سیستکتومی کاندیدای جراحی شد و با بیهوشی عمومی تحت عمل جراحی پانکراتکتومی قرار گرفت. پیگیری بیمار بعد از عمل نیز ادامه داشت.

نتیجه‌گیری: تومور پاپیلری جامد و کیستیک پانکراس یک نئوپلاسم نادر و اغلب خوش‌خیم با منشأ ناشناخته است. تظاهر آن با درد مبهم شکم می‌باشد. سونوگرافی، MRI (Magnetic resonance imaging) و CT-scan (Computerized tomography) به تشخیص قبل از جراحی کمک می‌کنند. جراحی درمان انتخابی است و تشخیص قطعی با هیستولوژی و ایمونوهیستوشیمی می‌باشد.

واژگان کلیدی: کیست پانکراس، پاپیلری، موسینوس

ارجاع: شهباززادگان بیبا، فیضی ایرج، صمدزاده مهدی، شفافی یوسف. گزارش یک مورد کیست آدنوکارسینوم پاپیلری پانکراس. مجله

دانشکده پزشکی اصفهان ۱۳۹۳؛ ۳۲ (۲۸۲): ۵۴۹-۵۴۴

مقدمه

تومور پاپیلری جامد و کیستیک پانکراس (Papillary cystic and solid tumor of pancreas) تومور نادر و اپیتلیالی با درجه‌ی بدخیمی پایین می‌باشد (۱). کیست‌های ساده‌ی پانکراس از انواع کمپلکس کوچک‌ترند و بیشتر در نواحی دیستال پانکراس قرار دارند. به طور معمول، این کیست‌ها بدون علامت هستند و می‌توانند به طور نگهدارنده

تحت نظر قرار گیرند (۲). شیوع ضایعات کیستی پانکراس در اتوپسی‌ها حدود ۲۴ درصد می‌باشد (۳). تومور پاپیلری جامد و کیستیک پانکراس اولین بار توسط فرانتز در سال ۱۹۵۹ توصیف شد و کمتر از ۳۵۰ مورد آن تا به حال گزارش شده است. این تومور در کودکان و افراد مسن نادر است و اغلب در دختران و زنان جوان رخ می‌دهد. بیماران به طور معمول با علائم مبهم مثل احساس پری شکم و یا درد در

۱- کارشناس ارشد، گروه آموزش پرستاری، دانشکده‌ی پزشکی، دانشگاه علوم پزشکی اردبیل، اردبیل و دانشجوی دکتری، گروه بهداشت عمومی، دانشکده‌ی بهداشت، دانشگاه علوم پزشکی شهید بهشتی، تهران، ایران

۲- استادیار، گروه جراحی توراکی، دانشکده‌ی پزشکی، دانشگاه علوم پزشکی اردبیل، اردبیل، ایران

۳- متخصص بیماری‌های اعصاب و روان، گروه روان‌پزشکی، دانشکده‌ی پزشکی، دانشگاه علوم پزشکی اردبیل، اردبیل، ایران

۴- استادیار، گروه جراحی پلاستیک، دانشکده‌ی پزشکی، دانشگاه علوم پزشکی اردبیل، اردبیل، ایران

Email: feiziiraj@yahoo.com

نویسنده‌ی مسؤول: دکتر ایرج فیضی

تشخیص

به جز علایم بالینی، در آزمایشگاه ممکن است افزایش آمیلاز سرم، کاهش کلسیم، لکوسیتوز، پروتئینوری، هیپرگلیسمی، بالا رفتن لیپاز، فسفولیپاز A و تریپسین خون، افزایش LDH (Lactate dehydrogenase) و اوره خون وجود داشته باشد. آمیلاز سرم اغلب (اما نه همیشه) در پانکراتیت بالا است (به خصوص در پانکراتیت حاد صفاوی). ۲-۳ ساعت بعد از شروع پانکراتیت حاد، آمیلاز افزایش می‌یابد و بعد از ۱۰-۳ روز به حد طبیعی بر می‌گردد. آمیلاز ادرار و مایع صفاقی ممکن است با میزان و مدت زمان بیشتری بالا باشند.

گاهی اسکن رادیوایزوتوپ، رادیوگرافی شکم، CT-scan یا سونوگرافی لوزالمعده و آندوسکوپی مفید می‌باشد.

درمان

نئوپلاسم‌های کیستیک دارای دیواره یا ندولاریته‌ی نامنظم، بسیار مشکوک به بدخیمی هستند. به منظور تلاش در جهت تشخیص بدخیمی قبل از عمل، مایع کیست را با استفاده از EUS (Endoscopic ultrasound) می‌توان آسپیره نمود و تحت بررسی قرار داد. کیست‌های محتوی مایع غلیظ همراه با سطح پایین آمیلاز و مقادیر بالای آنتی ژن کارسینو امبریونیک برای بدخیمی محتمل‌تر هستند. بررسی سیتولوژیک مایع آسپیره شده نیز می‌تواند در جهت کمک به رسیدن به تشخیص انجام گیرد. ضایعات کیستیک پانکراس در صورتی که هر گونه نگرانی در رابطه با پتانسیل بدخیم بودن را دارند، باید خارج شوند. خارج کردن هسته‌ی نئوپلاسم‌های کوچک کیستیک پانکراس که به نظر خوش‌خیم

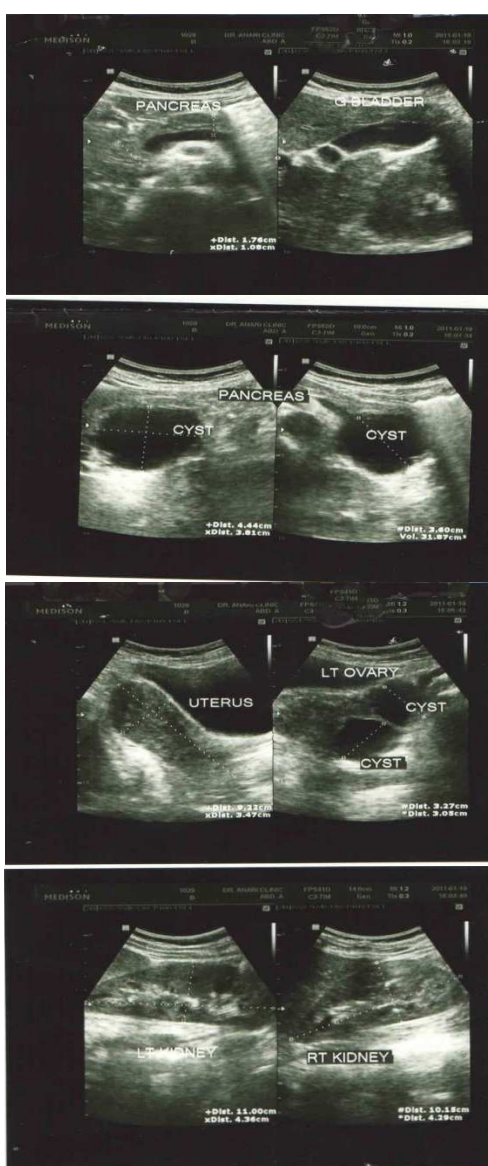
قسمت‌های فوقانی شکم مراجعه می‌کنند. ۹۰ درصد بیماران در زمان تشخیص بی‌علامت هستند و در معاینه‌ی فیزیکی به طور اتفاقی یافت می‌شوند. تظاهر آن بعد از ضربه یا پارگی کپسول رخ می‌دهد (۴).

اکثر ضایعات کیستی پانکراس کیست کاذب است و در بیمارانی دیده می‌شود که دارای سابقه‌ی پانکراتیت می‌باشند؛ در حالی که کیست‌های ساده، اغلب به طور اتفاقی و در افرادی کشف می‌گردند که سابقه‌ای از بیماری پانکراس نداشته‌اند و مشخصات تصویربرداری آن‌ها در سونوگرافی و CT-scan (Computerized tomography) شبیه سایر کیست‌های خوش‌خیم می‌باشد (۵).

کیست‌های منفرد حقیقی پانکراس بسیار نادر هستند. تشخیص‌های افتراقی این ضایعات، چالش برانگیز بوده‌اند. نادر بودن کیست‌های اپیتلیالی خوش‌خیم پانکراس، دلیل ناچیز بودن اطلاعات موجود در زمینه‌ی خصوصیات بالینی و درمان مناسب آن‌ها می‌باشد. طی سال‌های اخیر، افزایش استفاده از روش‌های تصویربرداری مقطعی سبب افزایش تشخیص کیست‌های کوچک و بدون علامت پانکراس شده است. اکثر کیست‌های پانکراس بدون علامت هستند، اما توانایی بالقوه‌ی آن‌ها در ترانسفورماسیون بدخیمی و یا ایجاد پانکراتیت، نحوه‌ی برخورد با این ضایعات را پیچیده کرده است (۲).

اگر چه اکثر ضایعات کیستی پانکراس غیر مهاجم هستند، اما تا کنون در برخورد با این ضایعات به طور شایع از پانکراتکتومی‌های مازور نظیر پانکراتیکو-دئودنکتومی و یا دیستال پانکراتکتومی استفاده شده است (۶).

در آزمایش‌های پاراکلینیکی بیمار وجود نداشت. بیمار تحت سونوگرافی از شکم و لگن قرار گرفت که تصویر توده‌ی کیستیک با جدار به نسبت ظریف و بدون بخش سولید داخلی یا جداری با منشأ از دم پانکراس به ابعاد تقریبی $44 \times 38 \times 36$ میلی‌متر مشاهده شد. در ضمن، تصویری از توده‌های کیستیک در تخمدان چپ بیمار مشاهده شد، اما سایر احشای شکمی و لگنی طبیعی گزارش شدند (شکل ۱).



شکل ۱. تصویر سونوگرافی شکم و لگن بیمار

می‌رسند، رویکرد مناسبی است. استفاده از سونوگرافی حین عمل در این گونه بیماران در اجتناب از صدمه رساندن به مجرای اصلی پانکراس و شکل‌گیری فیستول به دنبال عمل مفید می‌باشد. پانکراتکتومی دیستال با لاپاروسکوپ با یا بدون حفظ طحال می‌تواند در مورد ضایعاتی که در دم پانکراس قرار دارند، مورد استفاده قرار گیرد. با توجه به بهبود تجربه در سرتاسر دنیا در مورد رزکسیون پانکراس به کمک لاپاروسکوپ، در مورد ضایعاتی که پتانسیل بدخیمی دارند، باید قبل از به کار بردن این روش احتیاط لازم را به کار بست. ضایعات کیستیک کوچک در سر پانکراس، چالش برانگیز می‌باشند. به دلیل عوارض و مرگ و میر پانکراتیکودنکتومی، در بیماران با ضایعات پیش بدخیم همانند کیست آدنومای موسینو، رویکرد جراحی محافظه کارانه، مطلوب‌تر است. رزکسیون سر پانکراس با حفظ دئودنوم، در مواقعی که ضایعه به دئودنوم دست‌اندازی نکرده باشد و به نظر محدوددهی مشخصی داشته باشد، ممکن است راهکار بی‌خطری باشد (۷).

گزارش مورد

بیمار خانم ۴۰ ساله‌ای بود که از ۵ سال پیش دچار درد سر دل بود که طی این مدت بارها به پزشک مراجعه کرده بود؛ اما بهبودی نیافته بود تا این که در بررسی اخیر، توده‌ای در پانکراس کشف شد. بیمار سابقه‌ای از درد شکم، کاهش وزن، زردی، تهوع و استفراغ را نداشت. بیمار در این مدت علائم انسداد گوارشی، تب و لرز، ضعف و بی‌حالی، بی‌اشتهایی، اسهال و یبوست را نیز نداشت. نکته‌ی قابل توجهی

گزارش شد که یک کیست بزرگ در دم پانکراس داشت و با یک توده‌ی بدون علامت مراجعه نموده بود و با دیستال پانکراتکتومی وسیع با حفظ طحال تحت درمان قرار گرفت (۱۰).

مطالعه‌ی Carboni و همکاران ۳۰ بیمار مبتلا به نئوپلاسم کیستی پانکراس را مورد بررسی قرار داد. میانگین سنی افراد مورد مطالعه ۶۳ سال و ۶۳ درصد آن‌ها زن بودند. از این تعداد، ۴۰ درصد از بیماران علامت‌دار بودند و ۲۹ نفر از بیماران نیز تحت عمل جراحی قرار گرفته بودند. مرگ و میر در ۶/۵ درصد، شیوع پس از عمل در ۴۱ درصد و نیاز به عمل جراحی مجدد در ۶/۵ درصد از بیماران گزارش گردید (۱۱).

تومور پاپیلری جامد و سیستیک پانکراس یک نئوپلاسم نادر و اغلب خوش‌خیم با منشأ ناشناخته است. تظاهر آن با درد مبهم شکم و گاهی نیز تظاهر حاد به دنبال ترومای شکم می‌باشد. سونوگرافی، CT-scan و MRI به تشخیص قبل از جراحی کمک می‌کنند. جراحی، درمان انتخابی است و تشخیص قطعی با هیستولوژی و ایمونوهیستوشیمی انجام می‌گردد.

تشکر و قدردانی

بدین‌وسیله از کارکنان محترم بیمارستان دکتر فاطمی اردبیل تشکر و قدردانی می‌نماییم.

در CT-scan انجام شده از بیمار نیز وجود این توده تأیید گردید.

شرح عمل

بیمار تحت بیهوشی عمومی، بعد از آماده‌سازی با انسزیون خط وسط بالای ناف، شکم باز شد و تحت عمل جراحی قرار گرفت. سپس پانکراتکتومی دیستال (شامل کیست) همراه با حفظ طحال برای بیمار انجام شد.

بحث

Fiamingo و همکاران یک خانم ۲۶ ساله با یک کیست منفرد حقیقی مشاهده شده در CT-scan و MRI (Magnetic resonance imaging) را گزارش کرد که در تک حفره‌ای و در سر پانکراس قرار داشت و با عمل جراحی کیست را برش داده و پانکراتیو-ژوژنوستومی لوپ به روش Roux-en-Y انجام داد (۸).

Cioffi و همکاران خانم ۲۲ ساله‌ای با کیست علامت‌دار حقیقی در سر پانکراس و در مجاورت IVC (Inferior vena cava)، درخت صفراوی، دئودنوم و کلیه‌ی راست را گزارش نمود. وی کیست را تحت انوکلتاسیون لاپاراروسکوپیک عمل نمود که بعد از یک سال پیگیری بیمار عارضه‌ای نداشت (۹). در گزارش Caillot و همکاران، خانم ۳۴ ساله‌ای

References

1. Petrakis I, Vrachassotakis N, Kogerakis N, Hatzidakis A, Zoras O, Chalkiadakis G. Solid pseudopapillary neoplasm of the pancreas: report of a case after a 10-year follow-up and review of the literature. *Pancreatology* 2001; 1(2): 123-8.
2. Ostadian N, Mirrokni SM, Noorzadeh M. Enucleation of a large true cyst in the head of pancreas instead of Whipple procedure in an 8-year old boy: a case report. *Tehran Univ Med J* 2011; 68(11): 686-90. [In Persian].
3. Kimura W, Nagai H, Kuroda A, Muto T, Esaki

- Y. Analysis of small cystic lesions of the pancreas. *Int J Pancreatol* 1995; 18(3): 197-206.
4. Hormozdi M, Rakhshani N, Sedighi A, Atef vahid A, Eram Sh. Solid and cystic papillary epithelial neoplasm of pancreas: the report of 2 cases. *Razi j Med Sci* 2006; 13 (50): 205-8. [In Persian].
 5. Bergin D, Ho LM, Jowell PS, Pappas TN, Paulson EK. Simple pancreatic cysts: CT and endosonographic appearances. *AJR Am J Roentgenol* 2002; 178(4): 837-40.
 6. Tien YW, Hu RH, Hung JS, Wang HP, Lee PH. Noninvasive pancreatic cystic neoplasms can be safely and effectively treated by limited pancreatectomy. *Ann Surg Oncol* 2008; 15(1): 193-8.
 7. Brunicardi FC, Andersen DK, Billiar TR, Dunn DL, Hunter JG, Pollock RE. Schwartz's principles of surgery. 8th ed. New York, NY: McGraw-Hill; 2005.
 8. Fiamingo P, Veroux M, Gringeri E, Mencarelli R, Veroux P, Madia C, et al. True solitary pancreatic cyst in an adult: report of a case. *Surg Today* 2005; 35(11): 979-83.
 9. Cioffi U, De Simone M, Santambrogio R, Fortis D, Ferrero S, Ciulla MM, et al. Laparoscopic enucleation of solitary true pancreatic cyst in an adult. *J Gastrointest Surg* 2003; 7(7): 921-4.
 10. Caillot JL, Rongieras F, Voiglio E, Isaac S, Neidhardt JP. A new case of congenital cyst of the pancreas. *Hepatogastroenterology* 2000; 47(34): 916-8.
 11. Carboni F, Lepiane P, Santoro R, Lorusso R, Mancini R, Proposito D, et al. Cystic pancreatic neoplasms: 12-year surgical experience. *J Exp Clin Cancer Res* 2006; 25(2): 167-75.

Archive of SID

A Case Report of Mucinous Cystic Neoplasm

Bitra Shahbazzadegan MSc¹, Iraj Feizi MD², Mehdi Samadzadeh MD³, Yousef Shafaiee MD⁴

Case Report

Abstract

Background: Pancreatic simple cysts are smaller than the complex cysts and are located in distal areas of pancreas. Papillary solid and cystic tumor is a rare neoplasm in children and elderly, and often occurs in young women and girls.

Case Report: A forty-year-old woman with a history of epigastria pain for five years had referred several times to medical centers was conducted to be candidate to pancreatic systectomy with general anesthesia. She underwent distal pancreatectomy. Patient postoperative follow-up was continued.

Conclusion: Papillary solid and cystic tumor of the pancreas is a rare neoplasm with unknown origin and often benign. It presents with vague abdominal pain. Ultrasound, magnetic resonance imaging (MRI) and CT-scan would help to make diagnosis before the surgery. Surgery is the choice treatment and the diagnosis would be proved with histology and immunohistochemistry.

Keywords: Pancreatic cyst, Papillary, Mucinous

Citation: Shahbazzadegan B, Feizi I, Samadzadeh M, Shafaiee Y. **A Case Report of Mucinous Cystic Neoplasm.** J Isfahan Med Sch 2014; 32(282): 544-9

1- Department of Nursing, School of Medicine, Ardabil University of Medical Sciences, Ardabil AND PhD Student, Department of Public Health, School of Health, Shahid Beheshti University of Medical Sciences, Tehran, Iran

2- Assistant Professor, Department of Thoracic Surgery, School of Medicine, Ardabil University of Medical Sciences, Ardabil, Iran

3- Department of Psychiatry, School of Medicine, Ardabil University of Medical Sciences, Ardabil, Iran

4- Assistant Professor, Department of Plastic Surgery, School of Medicine, Ardabil University of Medical Sciences, Ardabil, Iran

Corresponding Author: Iraj Feizi MD, Email: feiziraj@yahoo.com