

## نتیجه‌ی رنگ‌آمیزی ایمونوهیستوشیمی در تعیین اختلال عملکرد روده بعد از عمل در کودکان مبتلا به بیماری هیرشپرونک

مهرداد حسین‌پور<sup>۱</sup>، سید محمود مصطفوی<sup>۲</sup>، مژده بیرق‌دار<sup>۳</sup>

### مقاله پژوهشی

### چکیده

**مقدمه:** این مطالعه، با هدف ارزیابی رنگ‌آمیزی کالرتینین و نیتریک اکسید در بخش گانگلیونیک روده‌ی بزرگ بیماران هیرشپرونک (Hirschsprung's disease) یا (HD) انجام شد.

**روش‌ها:** در یک مطالعه‌ی مقطعی، ۶۰ کودک مبتلا به هیرشپرونک وارد مطالعه و با عمل جراحی، روده از مقعد بیرون کشیده و هر ۵ سانتی‌متر از آن بیوپسی شد و بخش پروگزیمال نمونه‌برداری شده، با رنگ‌آمیزی هماتوکسیلین-ئوزین (H&E) و ایمونوهیستوشیمی (IHC) بررسی شد و نتیجه با مثبت ضعیف یا مثبت شدید برای کالرتینین و نیتریک اکسید گزارش شد. کلیه‌ی بیماران در ۱ و ۶ ماه بعد از عمل پی‌گیری شدند و نتیجه‌ی عمل در دو گروه مقایسه گردید.

**یافته‌ها:** از ۶۰ کودک مبتلا به هیرشپرونک، ۱۴ نفر (۲۳/۳ درصد) علامت‌دار بودند. همه‌ی نمونه‌های بخش‌های گانگلیونی کولورکتال بیماران علامت‌دار، از نظر رنگ‌آمیزی نیتریک اکسید در مقایسه با رنگ‌آمیزی نیتریک اکسید جفت، منفی بودند. بررسی ایمونوهیستوشیمی، رنگ‌آمیزی هسته‌ای و سیتوپلاسمی کالرتینین نشان داد که سلول‌های گانگلیونی در ۵۲ بیمار شدیداً مثبت و در ۸ بیمار مثبت ضعیف بود. ۶ بیمار در گروه شدیداً مثبت (۱۱/۵ درصد) علامت‌دار بودند؛ در حالی که در ۸ بیمار که رنگ‌آمیزی کالرتینین مثبت ضعیف گزارش شده بود، همه‌ی علایم وجود داشت ( $P = ۰/۰۰۱$ ). دقت کلی پیش‌بینی بیوست بعد از عمل برای رنگ‌آمیزی کالرتینین ۹۶/۶۷ درصد بود.

**نتیجه‌گیری:** با توجه به یافته‌های مطالعه‌ی حاضر، به نظر می‌رسد در کودکان مبتلا به هیرشپرونک تحت عمل جراحی، رنگ‌آمیزی ایمونوهیستوشیمی پروگزیمال قسمت گانگلیونی برای تعیین اختلال عملکرد روده بعد از عمل، می‌تواند مؤثر باشد.

**واژگان کلیدی:** هیرشپرونک؛ ایمونوهیستوشیمی؛ کالرتینین؛ نیتریک اکسید

**ارجاع:** حسین‌پور مهرداد، مصطفوی سید محمود، بیرق‌دار مژده. نتیجه‌ی رنگ‌آمیزی ایمونوهیستوشیمی در تعیین اختلال عملکرد روده بعد از عمل در کودکان مبتلا به بیماری هیرشپرونک. مجله دانشکده پزشکی اصفهان ۱۳۹۹؛ ۳۸ (۵۸۷): ۵۸۸-۵۸۲.

Transient zone از روده‌ی گانگلیون‌دار به روده‌ی بدون گانگلیون را نشان دهد. تشخیص بیماری هیرشپرونک به طور کامل مبتنی بر واکاوی هیستوپاتولوژیک بیوپسی رکتوم است. یک روش درست بیوپسی رکتوم باید شامل نمونه‌برداری از قسمتی از دیواره‌ی رکتال به فاصله‌ی ۲ سانتی‌متر از خط دندان‌دار در امتداد دیواره‌ی داخلی راست روده باشد. رنگ‌آمیزی H&E با وجود کمک رنگ‌آمیزی استیل کولین دارای محدودیت است، اما استفاده از ایمونوهیستوشیمی (IHC) با کالرتینین حتی در صورت عدم حضور یک پاتولوژیست ماهر در یک

### مقدمه

بیماری هیرشپرونک (Hirschsprung's disease یا HD) ناشی از اختلال در مهاجرت سلولی به دیواره‌ی دستگاه گوارش و در نتیجه، عدم حضور نورون‌ها در گانگلیون‌های عصبی است. عدم تحرک بخش درگیر، ممکن است منجر به برخی از عوارض مانند انسداد عملکردی روده شود. علایم اصلی هیرشپرونک بیوست است که به طور معمول، اندکی پس از تولد ظاهر می‌شود. مشخصات کاراکتریستیک هیرشپرونک شامل تأخیر در عبور از مکنونیوم، اتساع شکم و استفراغ است و انما با کتراتست یک

- ۱- دانشیار، گروه جراحی، دانشکده‌ی پزشکی، دانشگاه علوم پزشکی اصفهان، اصفهان، ایران
- ۲- دستیار، گروه جراحی، دانشکده‌ی پزشکی، دانشگاه علوم پزشکی اصفهان، اصفهان، ایران
- ۳- استادیار، گروه پاتولوژی، دانشکده‌ی پزشکی، دانشگاه علوم پزشکی اصفهان، اصفهان، ایران

نویسنده‌ی مسؤول: سید محمود مصطفوی؛ دستیار، گروه جراحی، دانشکده‌ی پزشکی، دانشگاه علوم پزشکی اصفهان، اصفهان، ایران

Email: mercy6565@yahoo.com

بیماران با قسمت آگانگلیونی بسیار کوتاه (کمتر از یک سانتی‌متر)، بیماران که تمام قسمت کولون آگانگلیونیک بود و بیماران مگا کولون شدید (با توجه به شرح حال قبلی بیمار یا بستری قبلی و بر اساس معیارهای پاتولوژی در بیوپسی یا تصویربرداری قبل از جراحی) و Impaction مزمن مدفوع، از مطالعه خارج شدند.

روش نمونه‌گیری به شیوه‌ی سرشماری بود و طی آن، کلیه‌ی بیماران که در طول سال ۱۳۹۸ با تشخیص هیرشپرونک در این مرکز تحت عمل جراحی قرار گرفتند، وارد مطالعه شدند.

روش کار، بدین صورت بود که پس از اخذ مجوز از کمیته‌ی اخلاق پزشکی دانشگاه کد IR.MUI.REC.1396.3.826 و با اخذ رضایت آگاهانه از والدین، بیماران حایز شرایط، وارد مطالعه گردیدند. مگا رکتوم به نسبت رکتو-پلویک بزرگ‌تر از ۰/۶۱ در کتر است با انما تشخیص داده شد. سفتی مزمن مدفوع، به کاهش دفعات دفع مدفوع، اتساع شکمی و رکتوم پر شده در معاینه‌ی توشه‌ی رکتال تشخیص داده شد.

تجویز مسهل جهت پاک‌سازی روده از مدفوع در روز قبل از عمل انجام شد. با عمل جراحی Intra-anal و Transanal، ضخامت کامل (de la torre dissection) و تا جای ممکن، نزدیک به دیواره‌ی روده و بدون آسیب رساندن به اعصاب و یا اندام‌های لگن، روده از مقعد بیرون کشیده شد. همان‌طور که به طول دایسکت دسترسی حاصل می‌شد، هر ۵ سانتی‌متر از آن بیوپسی شد و به بخش پاتولوژی ارسال گردید. هنگام دسترسی به روده‌ی دارای گانگلیون طبیعی، به فاصله‌ی تقریبی ۵ سانتی‌متر یا بیشتر ادامه یافت. اگر روده‌ی گانگلیونی طبیعی، خیلی دیلاته بود، تا حد ممکن، طول بیشتری از روده‌ی بزرگ Resect می‌شد. سپس، ۲ سانتی‌متر بالاتر از خط پکتینات، آناستوموز دو لایه انجام شد.

بخش پروگزیمال نمونه برداری شده با رنگ‌آمیزی هماتوکسیلین-اوتوزین (H&E) و ایمونوهیستوشیمی (IHC) مورد بررسی قرار گرفت. پاتولوژیست نسبت به نتیجه‌ی بیماری، بی‌اطلاع بود. IHC در برش‌های ۵ میکرومتری از بلوک پارافین تعبیه شده انجام شد. اسلایدها در دمای ۷۵ درجه‌ی سانتی‌گراد به مدت ۵۰ دقیقه گرم شدند. سپس، با خیساندن متوالی در زایلنول (۳ × ۵ دقیقه)، الکل مطلق (۳ × ۵ دقیقه) و الکل ۹۶ درصد (۱ دقیقه) قرار گرفتند. بازیافت آنتی‌ژنی با بافر سیترات (pH = ۶) در حمام آب جوش به مدت یک ساعت انجام شد. سپس، اسلایدها در بافر فسفات و سپس، به مدت ۱۰ دقیقه در پراکسید هیدروژن ۳ درصد قرار داده شدند و با سالین بافر فسفات (Phosphate buffered saline یا PBS) بار دیگر شسته شدند. آنتی‌بادی‌های اولیه (Mouse monoclonal anti-calretinin and mouse anti-neuronal nitric oxide synthase 1) بر روی اسلایدها به مدت ۶۰ دقیقه ریخته شد و اسلایدها در PBS قرار گرفتند. سپس،

مرکز، برای تشخیص بیماری با دقت بسیار بالا کمک می‌کند (۱).

کالرتینین یک پروتئین متصل شونده به کلسیم بیان شده در سیستم عصبی مرکزی و محیطی است که در انتقال کلسیم دخیل است (۲). این پروتئین، یک تعدیل‌کننده‌ی تحریک‌پذیری عصبی است که در القای پتانسیل طولانی مدت نقش مهمی دارد (۳). اگر چه به تازگی، رنگ‌آمیزی کالرتینین در تشخیص بیماری هیرشپرونک معرفی شده است (۴-۵). با این حال، شواهد اخیر نشان می‌دهد که بیماران مبتلا به بیماری هیرشپرونک دارای بیان انتقال دهنده‌ی عصبی غیر طبیعی در بخش پروگزیمال روده‌ی بزرگ گانگلیون شده هستند (۶). روندهای فعلی در بیمارستان‌های کودکان همچنان به نفع استفاده از رنگ‌آمیزی ایمونوهیستوشیمی برای قطعه‌ی آگانگلیونی دیستال است و در برخی مطالعات، سود این روش برای قطعه‌ی پروگزیمال مورد ارزیابی قرار گرفت (۷-۹).

ایمونوهیستوشیمی (IHC) نام یک فرایند برای مکان‌یابی پروتئین‌ها در یاخته‌های یک بافت است. در این روش، با استفاده از پادتن‌های آنتی‌بادی‌های منوکلونال، آنتی‌ژن‌های یاخته‌ها شناسایی می‌شود. پیشرفت‌های چشم‌گیری در سال‌های اخیر در این شیوه انجام گرفته است و در حال حاضر، به عنوان یکی از روش‌های تشخیصی مهم در شاخه‌ی پزشکی و به ویژه دانش آسیب‌شناسی جای خود را باز کرده است (۸).

نیتریک اکسید، یک مولکول پیام‌رسان ناپایدار است که توسط سه ایزوفرم مختلف تولید می‌شود و در طیف گسترده‌ای از فرایندهای فیزیولوژیک بدن نقش دارد. ترشح، جذب و تنظیم حرکات دستگاه گوارش تحت تأثیر نیتریک اکسید قرار می‌گیرد. نیتریک اکسید، یکی از انتقال دهنده‌های عصبی مهم عضله‌ی صاف روده است که کمبود آن، باعث اختلال عملکرد روده بعد از عمل در HD می‌شود (۱۰)، اما نقش آن در بیماری هیرشپرونک مورد بحث می‌باشد (۱۱، ۹).

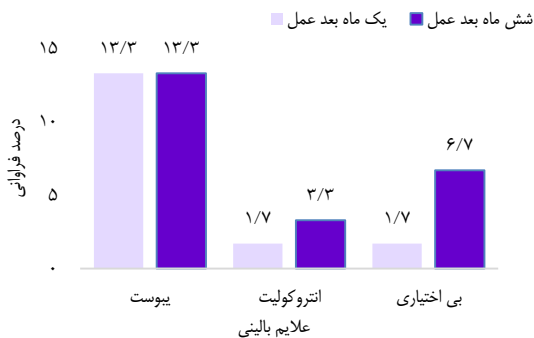
از این رو، با توجه به تناقض در مطالعات، این پژوهش با هدف تعیین تأثیر نیتریک اکسید و کالرتینین در بخش آگانگلیونیک روده‌ی بزرگ (با استفاده از روش رنگ‌آمیزی) در شدت علائم هیرشپرونک با رنگ‌آمیزی H&E و ایمونوهیستوشیمی انجام گرفت.

### روش‌ها

این مطالعه‌ی یک مطالعه‌ی مقطعی است که در سال ۱۳۹۸ در بخش جراحی کودکان بیمارستان امام حسین (ع) اصفهان انجام شد. جمعیت هدف مطالعه، کودکان مبتلا به هیرشپرونک کاندیدای عمل جراحی بودند. معیارهای ورود به مطالعه، شامل افراد مبتلای شناخته شده به بیماری هیرشپرونک (Single-stage trans-anal endorectal pull through) انتخابی و موافقت والدین برای شرکت در مطالعه بود. در عین حال،

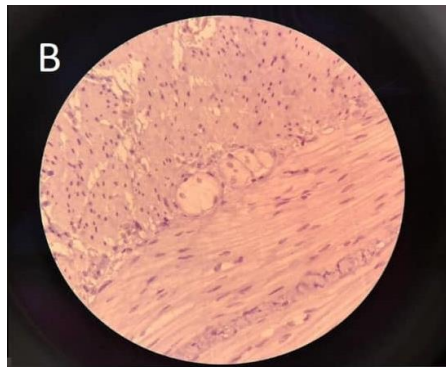
به مدت یک ساعت در سیستم پیوند دوگانه‌ی پراکسیداز قرار داده شدند. اسلایدها، دوباره در بافر فسفات شسته شدند و سپس، در اسلاید 3,3-Diaminonbenzidine برای ۳-۵ دقیقه (Corrosion) قرار داده و بعد با آب مقطر شسته شدند. سرانجام، اسلایدها به هماتوکسین وارد شدند و فرایند آب‌گیری انجام شد. با قرار دادن یک برگه‌ی پوشش و چسباندن اسلایدها توسط IHC ویژه، رنگ‌آمیزی انجام شد. داده‌های مربوط به رنگ‌آمیزی نیتریک اکسید با مثبت ضعیف یا مثبت شدید برای کالرتینین گزارش شد.

کلیه‌ی بیماران در ۱ و ۶ ماه بعد از عمل پی‌گیری شدند و نتیجه‌ی عمل در دو گروه بررسی گردید. برای ارزیابی نتایج عملکردی بیماران بعد از عمل، از طبقه‌بندی Krickbeck استفاده شد (۱۲). این نتایج، شامل اتروکولیت، بی‌اختیاری مدفوع و یبوست بود. اتروکولیت مرتبط با هیرشپرونک (Hirschsprung-associated enterocolitis) یا HAEC بر اساس معیارهای بالینی توسط یک نفر پزشک فوق تخصص جراحی کودکان، تشخیص داده شد. این علائم، شامل التهاب شکمی، اسهال شدید، استفراغ، تب و خونریزی رکتوم بودند (۱۳). داده‌های به دست آمده، در نهایت وارد رایانه شد و با استفاده از نرم‌افزار SPSS نسخه‌ی ۲۵ (IBM Corporation, Armonk, NY) و آزمون‌های آماری  $\chi^2$ , Mann-Whitney t و Fisher's exact و آزمون همبستگی Pearson، مورد تجزیه و تحلیل قرار گرفت.



شکل ۱. درصد فراوانی علائم بالینی در ۱ و ۶ ماه بعد از عمل

در نمونه‌های کولورکتال بیماران علامت‌دار، تمام نمونه‌ها از نظر رنگ‌آمیزی H&E در حاشیه‌ی نزدیک نمونه‌های برداشته شده، مثبت بود و تنه‌های عصبی هیپرتروفی شده مشاهده نشد. تمام نمونه‌ها از نظر رنگ‌آمیزی نیتریک اکسید منفی بودند (شکل ۲).



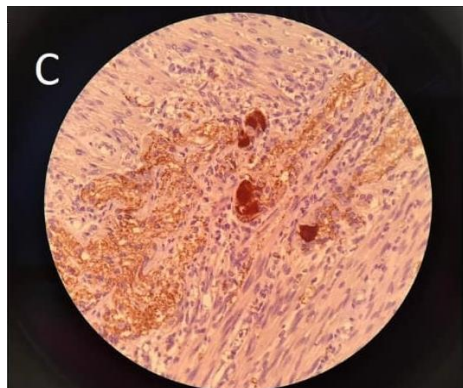
شکل ۲. رنگ‌آمیزی نیتریک اکسید

### یافته‌ها

۶۰ کودک مبتلا به هیرشپرونک وارد مطالعه شدند که ۴۰ نفر (۷۰ درصد) پسر و ۱۲ نفر (۳۰ درصد) دختر بودند. میانگین مدت اقامت در بیمارستان  $4/2 \pm 8/3$  روز و میانگین سن زمان عمل  $17/5 \pm 8/96$  ماه بود. میانگین سن بیماران در پایان پی‌گیری  $1/30 \pm 5/53$  سال بود و میانگین طول پی‌گیری  $1/2 \pm 3/3$  سال بود. دو گروه علامت‌دار و بدون علامت، از نظر توزیع سنی و جنسی اختلاف معنی‌داری نداشتند (جدول ۱). تعداد کل بیماران علامت‌دار در پی‌گیری ۶ ماهه ۱۰ نفر (۱۶/۷ درصد) بودند. در پی‌گیری ۱ ماه بعد از عمل، ۸ نفر (۱۳/۳ درصد) و در پی‌گیری ۶ ماه بعد از عمل، ۱۰ بیمار

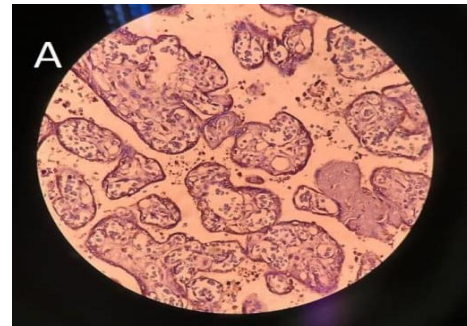
جدول ۱. توزیع متغیرهای دموگرافیک و بالینی دو گروه با و بدون علامت

متغیر	وضعیت بیمار		کل بیماران
	علامت‌دار (n = ۱۴)	بدون علامت (n = ۴۶)	
میانگین سن (ماه)	$19/00 \pm 9/17$	$17/40 \pm 8/93$	$17/50 \pm 8/96$
جنس			
پسر	۷ (۷۰/۰)	۳۵ (۷۰/۰)	۴۲ (۷۰/۰)
دختر	۳ (۳۰/۰)	۱۵ (۳۰/۰)	۱۸ (۳۰/۰)



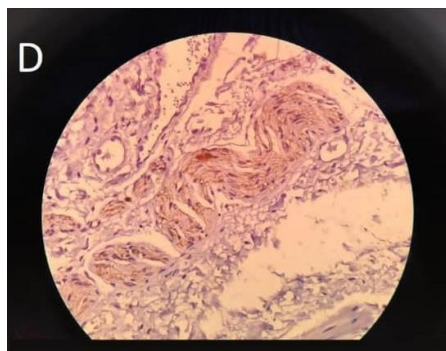
شکل ۴. رنگ آمیزی کالرتینین هسته‌ای

با توجه به نمونه‌های حاصل از بیوپسی کولورکتال در بیماران علامت‌دار از نظر رنگ‌آمیزی نیتریک اکسید در مقایسه با رنگ‌آمیزی نیتریک اکسید جفت، به عنوان گروه شاهد منفی بودند (شکل ۳).



شکل ۳. رنگ آمیزی نیتریک اکسید جفت

دقت کلی پیش‌بینی بیوست بعد از عمل برای رنگ‌آمیزی کالرتینین ۹۶/۶۷ درصد بود. لازم به ذکر است که شیوه‌نامه‌های رنگ‌آمیزی به دنبال هر دو نشانگر (نیتریک اکسید و کالرتینین) مطابق با شیوه‌نامه‌های رنگ‌آمیزی استاندارد سیستم Ventana BenchMark-XT (ROCHE) برای هر آنتی‌بادی بودند (۱۴).



شکل ۵. رنگ آمیزی کالرتینین سیتوپلاسمی

بررسی IHC، رنگ‌آمیزی کالرتینین هسته‌ای و سیتوپلاسمی سلول‌های گانگلیون را در ۵۲ بیمار شدیداً مثبت و در ۸ بیمار مثبت ضعیف نشان داد (شکل‌های ۴ و ۵)؛ به طوری که ۶ بیمار در گروه شدیداً مثبت (۱۱/۵ درصد) علامت‌دار بودند؛ در حالی که هر ۸ بیمار که رنگ‌آمیزی کالرتینین به عنوان رنگ‌آمیزی ضعیف گزارش شده بود، دارای علائم بودند ( $P = 0/001$ ).

در جدول ۲، توزیع فراوانی علائم بر حسب شدت رنگ‌آمیزی کالرتینین آمده است. بر حسب آزمون Fisher's exact، فراوانی بیوست در ۱ و ۶ ماه بعد از عمل بر حسب شدت رنگ اختلاف معنی‌داری داشت ( $P < 0/001$ ). از طرف دیگر، بر حسب آزمون همبستگی Kendall، شدت رنگ‌آمیزی کالرتینین با بیوست بعد از عمل، ارتباط معنی‌داری داشت ( $P = 0/001$ ,  $\text{Tau} = 0/74$ ).

جدول ۲. توزیع فراوانی علائم بعد از عمل بر حسب نتیجه‌ی رنگ‌آمیزی کالرتینین

مقدار P	شدت رنگ در آزمایش کالرتینین		علائم بالینی		زمان
	مثبت ضعیف	مثبت قوی	خیر	بلی	
$< 0/001$	۰ (۰)	۵۲ (۹۶/۳)	خیر	بیوست	۱ ماه بعد از عمل
	۶ (۱۰۰)	۲ (۳/۷)	بلی	بیوست	
$> 0/999$	۶ (۱۰۰)	۵۳ (۹۸/۱)	خیر	انتروکولیت	۱ ماه بعد از عمل
	۰ (۰)	۱ (۱/۹)	بلی	انتروکولیت	
$> 0/999$	۶ (۱۰۰)	۵۳ (۹۸/۱)	خیر	بی‌اختیاری	۱ ماه بعد از عمل
	۰ (۰)	۱ (۱/۹)	بلی	بی‌اختیاری	
$< 0/001$	۰ (۰)	۵۲ (۹۶/۳)	خیر	بیوست	۶ ماه بعد از عمل
	۶ (۱۰۰)	۲ (۳/۷)	بلی	بیوست	
$> 0/999$	۶ (۱۰۰)	۵۲ (۹۶/۳)	خیر	انتروکولیت	۶ ماه بعد از عمل
	۰ (۰)	۲ (۳/۷)	بلی	انتروکولیت	
$> 0/999$	۶ (۱۰۰)	۵۰ (۹۲/۶)	خیر	بی‌اختیاری	۶ ماه بعد از عمل
	۰ (۰)	۴ (۷/۴)	بلی	بی‌اختیاری	

## بحث

مطالعه‌ی حاضر به منظور تعیین این که «آیا رنگ‌آمیزی کلریتینین و نیتریک اکسید توسط رنگ‌آمیزی IHC با اختلال عملکرد روده بعد از عمل (Single-stage trans-anal endorectal pull through) یا SSTEP) مرتبط است؟» اجرا شد.

نتایج مطالعه‌ی حاضر، نشان داد شدت رنگ‌آمیزی کلریتینین با علائم یبوست در بیماران مبتلا به هیرشپرونک ارتباط معنی‌داری دارد؛ به نحوی که هر چه شدت رنگ‌آمیزی بیشتر باشد، نشان دهنده‌ی حضور نشانگر کلریتینین در آن منطقه و عملکرد صحیح کولون می‌باشد و به طور طبیعی، بروز یبوست کمتر می‌باشد. در مطالعه‌ی Wu و همکاران که بر روی هفت بیمار مبتلا به هیرشپرونک انجام شد، نتایج نشان داد که Nitric oxide synthesizing mRNA عصبی در بخش آگانگلیونیک کاهش بیان دارد و این کمبود، می‌تواند از ریلکس شدن عضلات صاف جلوگیری کند (۱۱). در مطالعه‌ی Young، افزایش در تعداد نورون‌های حاوی نیتریک اکسید سستاز را در حاشیه‌ی نزدیکی روده‌ی بزرگ بیماران مبتلا به هیرشپرونک نشان دادند که با اختلال عملکرد روده بعد از عمل همراه است (۹). بنابراین، مطالعات محدود در استفاده از IHC در پیش‌بینی نتیجه‌ی عملکردی، مانع از نتیجه‌گیری در مورد فواید IHC در بخش پروگزیمال گانگلیونی HD می‌شود.

طبق یافته‌های مطالعه‌ی حاضر، رنگ‌آمیزی نیتریک اکسید در تمام بیماران علامت‌دار منفی بود و این یافته‌ها، همسو با نتایج مطالعه‌ی Young نمی‌باشد (۹). یافته‌های مطالعه‌ی Chang نشان می‌دهد که جهش‌های ایجادکننده‌ی بیماری هیرشپرونک باعث تأخیر در بلوغ عصبی می‌شوند و از آن جایی که نورون‌های نیتریک اکسید یکی از اولین زیرگروه‌هایی هستند که در روده‌ی بزرگ جنین ظاهر می‌شوند. همچنین، عدم بلوغ عصبی ممکن است منجر به اضافه شدن نورون‌های نیتریک اکسید شود، اما همان‌طور که توسط Kapur و همکاران (۱۵) و Kacar و همکاران (۱۶) شرح داده شده است، بیان NOS mRNA حداقل ۵۰٪ تا ۱۰۰٪ از سطح بیان شده در روده‌ی گانگلیونی کاهش یافته است.

نتایج مطالعه‌ی حاضر هیچ گونه رنگ‌آمیزی نیتریک اکسید در

بیماران علامت‌دار را نشان نداد. برای تعیین این اختلاف، مطالعات بیشتری لازم است و محدودیت عمده‌ی این مطالعه، این است که همه‌ی بیماران علامت‌دار بودند. Holland و همکاران، نشان دادند که قابلیت اطمینان ساکشن بیوپسی رکتوم با رنگ‌آمیزی کلریتینین به عنوان یک روش ساده برای تشخیص روده با تحریک غیر طبیعی بعد از عمل جراحی، برای HD قابل توجه است (۱۷).

بر اساس نتایج مطالعه‌ی حاضر، زیر مجموعه‌ی سلول‌های گانگلیونی که با کلریتینین رنگ‌آمیزی شده‌اند، سلول‌های مهمی در بخش گانگلیونی طبیعی روده‌ی بزرگ برای حرکت طبیعی روده هستند. در نتیجه، برای کودکان مبتلا به هیرشپرونک که تحت عمل SSTEP قرار گرفته‌اند، پیش‌بینی IHC رنگ‌آمیزی قطعه‌ی گانگلیونی شده‌ی پروگزیمال روده‌ی بزرگ برای اختلال عملکرد روده قابل توجه بود. در واقع، در بیمارانی که تنها حد قطعه‌ی آگانگلیونیک پروگزیمال رکتوکولون توسط رنگ‌آمیزی IHC تعیین شده بود، عارضه‌ی یبوست همچنان در برخی از بیماران مشاهده گردید؛ در حالی که در بیمارانی که از رنگ‌آمیزی کلریتینین و نیتریک اکسید سستاز برای تعیین حد ناحیه‌ی فانکشنال رکتوکولون استفاده شد، عارضه‌ی یبوست کمتر مشاهده شد و عمل جراحی نتایج بهتری به دنبال داشت.

با این حال، با توجه به محدودیت‌های این مطالعه نظیر پایین بودن حجم نمونه و کوتاه بودن دوره‌ی پی‌گیری، نتایج باید با احتیاط تفسیر شود و انجام مطالعات بیشتری در این زمینه توصیه می‌گردد.

## نتیجه‌گیری

به نظر می‌رسد در کودکان مبتلا به هیرشپرونک تحت عمل جراحی، رنگ‌آمیزی ایمونوهیستوشیمی پروگزیمال قسمت گانگلیونی برای تعیین اختلال عملکرد روده بعد از عمل، می‌تواند مؤثر باشد.

## تشکر و قدردانی

مقاله‌ی حاضر، حاصل پایان‌نامه‌ی دکتری تخصصی در رشته‌ی جراحی بود که با شماره‌ی ۳۹۶۸۲۶ در حوزه‌ی معاونت پژوهشی دانشکده‌ی پزشکی اصفهان تصویب و اجرا شد. از این رو، نویسندگان، از زحمات این معاونت سپاسگزاری می‌نمایند.

## References

- Hiradfar M, Sharifi N, Khajedaluae M, Zabolinejad N, Taraz JS. Calretinin immunohistochemistry: An aid in the diagnosis of Hirschsprung's disease. Iran J Basic Med Sci 2012; 15(5): 1053-9.
- Cheng LS, Schwartz DM, Hotta R, Graham HK, Goldstein AM. Bowel dysfunction following pullthrough surgery is associated with an overabundance of nitrergic neurons in Hirschsprung disease. J Pediatr Surg 2016; 51(11): 1834-8.
- Parmentier M, Passage E, Vassart G, Mattei MG. The human calbindin D28k (CALB1) and calretinin (CALB2) genes are located at 8q21.3---q22.1 and 16q22---q23, respectively, suggesting a common duplication with the carbonic anhydrase isozyme loci. Cytogenet Cell Genet 1991; 57(1): 41-3.
- Alexandrescu S, Rosenberg H, Tatevian N. Role of

- calretinin immunohistochemical stain in evaluation of Hirschsprung disease: an institutional experience. *Int J Clin Exp Pathol* 2013; 6(12): 2955-61.
5. Goldstein AM, Hofstra RM, Burns AJ. Building a brain in the gut: development of the enteric nervous system. *Clin Genet* 2013; 83(4): 307-16.
  6. Vorobyov GI, Achkasov SI, Biryukov OM. Clinical features' diagnostics and treatment of Hirschsprung's disease in adults. *Colorectal Dis* 2010; 12(12): 1242-8.
  7. Neuvonen MI, Kyrklund K, Rintala RJ, Pakarinen MP. Bowel function and quality of life after transanal endorectal pull-through for hirschsprung disease: Controlled outcomes up to adulthood. *Ann Surg* 2017; 265(3): 622-9.
  8. Jarvi K, Laitakari EM, Koivusalo A, Rintala RJ, Pakarinen MP. Bowel function and gastrointestinal quality of life among adults operated for Hirschsprung disease during childhood: A population-based study. *Ann Surg* 2010; 252(6): 977-81.
  9. Young HM. All is not normal in "Normoganglionic" bowel regions of Hirschsprung disease model mice. *Cell Mol Gastroenterol Hepatol* 2015; 1(1): 4-5.
  10. Coyle D, O'Donnell AM, Gillick J, Puri P. Altered neurotransmitter expression profile in the ganglionic bowel in Hirschsprung's disease. *J Pediatr Surg* 2016; 51(5): 762-9.
  11. Wu TT, Tsai TW, Shen YT, Hsu JD, Yang LC, Li C. Analyses of PRMT1 proteins in human colon tissues from Hirschsprung disease patients. *Neurogastroenterol Motil* 2010; 22(9): 984-90, e254.
  12. Musser MA, Correa H, Southard-Smith EM. Enteric neuron imbalance and proximal dysmotility in ganglionated intestine of the Sox10(Dom/+) Hirschsprung mouse model. *Cell Mol Gastroenterol Hepatol* 2015; 1(1): 87-101.
  13. Zaitoun I, Erickson CS, Barlow AJ, Klein TR, Heneghan AF, Pierre JF, et al. Altered neuronal density and neurotransmitter expression in the ganglionated region of Ednrb null mice: Implications for Hirschsprung's disease. *Neurogastroenterol Motil* 2013; 25(3): e233-e244.
  14. Musa ZA, Qasim BJ, Ghazi HF, Al Shaikhly AW. Diagnostic roles of calretinin in hirschsprung disease: A comparison to neuron-specific enolase. *Saudi J Gastroenterol* 2017; 23(1): 60-6.
  15. Kapur RP, Reed RC, Finn LS, Patterson K, Johanson J, Rutledge JC. Calretinin immunohistochemistry versus acetylcholinesterase histochemistry in the evaluation of suction rectal biopsies for Hirschsprung disease. *Pediatr Dev Pathol* 2009; 12(1): 6-15.
  16. Kacar A, Arikok AT, Azili MN, Ekberli AG, Tiryaki T. Calretinin immunohistochemistry in Hirschsprung's disease: An adjunct to formalin-based diagnosis. *Turk J Gastroenterol* 2012; 23(3): 226-33.
  17. Holland SK, Ramalingam P, Podolsky RH, Reid-Nicholson MD, Lee JR. Calretinin immunostaining as an adjunct in the diagnosis of Hirschsprung disease. *Ann Diagn Pathol* 2011; 15(5): 323-8.

## The Immunohistochemical Staining in Determination of Postoperative Bowel Dysfunction in Children with Hirschsprung's Disease

Mehradad Hoseinpour<sup>1</sup>, Sayed Mahmoud Mostafavi<sup>2</sup>, Mojdeh Beyraghdar<sup>3</sup>

### Original Article

#### Abstract

**Background:** The aim of this study was to evaluate the calretinin and nitric oxide (NO) immunohistochemical (IHC) staining in ganglionic segment of colon of children with Hirschsprung's disease (HD).

**Methods:** In a cross-sectional study, 60 children with HD entered the study, and underwent surgery to pull out the bowel from the anus to take biopsy from every 5 cm. Hematoxylin and eosin (H&E) and IHC methods were evaluated, and the results were reported to be poorly positive or severely positive for calretinin. All patients were followed up 1 and 6 months after the operation, and the results were compared between the two groups.

**Findings:** From 60 children with HD, 14 patients (23.3%) were symptomatic. In 14 symptomatic patients, all colorectal samples from ganglionic segments were negative for NO staining in comparison of placental NO staining as sham group. In the IHC examination, nuclear and cytoplasmic calretinin staining revealed ganglion cells in 52 patients as strongly positive, and weakly positive in 8 patients. Six patients in strongly positive group (11.5%) were symptomatic, while 8 patients whose calretinin staining was reported as weakly stained, had symptoms ( $P = 0.001$ ). Overall accuracy of prediction of postoperative constipation for calretinin staining was 96.67%.

**Conclusion:** According to the findings of our study, it seems that in children with HD who undergo surgery, proximal ganglion immunohistochemical staining may be effective in determining postoperative bowel dysfunction.

**Keywords:** Hirschsprung's disease; Immunohistochemistry; Calretinin; Nitric oxide

**Citation:** Hoseinpour M, Mostafavi SM, Beyraghdar M. **The Immunohistochemical Staining in Determination of Postoperative Bowel Dysfunction in Children with Hirschsprung's Disease.** J Isfahan Med Sch 2020; 38(587): 582-8.

1- Associate Professor, Department of Surgery, School of Medicine, Isfahan University of Medical Sciences, Isfahan, Iran

2- Resident, Department of Surgery, School of Medicine, Isfahan University of Medical Sciences, Isfahan, Iran

3- Assistant Professor, Department of Pathology, School of Medicine, Isfahan University of Medical Sciences, Isfahan, Iran

**Corresponding Author:** Sayed Mahmoud Mostafavi, Resident of Pediatric surgery, Department of Surgery, School of Medicine, Isfahan University of Medical Sciences, Isfahan, Iran; Email: mercy6565@yahoo.com