

## بررسی وجود بیوفیلم میکروبی در مخاط سینوس اتموئید در بیماران مبتلا به سینوزیت مزمن مقاوم به درمان به کمک میکروسکوپ الکترونی اسکیننگ

\*دکتر محسن نراقی<sup>۱</sup>، دکتر یا شا عمیدی<sup>۲</sup>، دکتر علی اسلامی فر<sup>۳</sup>

<sup>۱</sup> استادیار گوش، گلو، بینی، <sup>۲</sup> دستیار تخصصی گوش، گلو، بینی - دانشگاه علوم پزشکی تهران،

<sup>۳</sup> بخش پاتولوژی و میکروسکوپ الکترونی انستیتو پاستور ایران

### خلاصه

**مقدمه:** بیوفیلم های باکتریال، تجمعات پیچیده باکتریال هستند که در یک پوشش گلیکوکالیکس محصور شده و به سطوح مخاطی چسبیده اند. نکته جالب و جدید در پاتوفیزیولوژی رینوسینوزیت مزمن نقش این بیوفیلم می باشد. وجود بیوفیلم باکتریال توضیح دهنده عدم توانایی آنتی بیوتیک ها در برطرف شدن عفونت در مواردی است که باکتری در محیط آزمایشگاهی به آنتی بیوتیک حساس است. در این مطالعه برای اولین بار در ایران با کمک میکروسکوپ الکترونی اسکیننگ (SEM) وجود بیوفیلم ها در مخاط سینوس بیماران مبتلا به عود علائم رینوسینوزیت پس از یک جراحی موفق اندوسکوپیک بررسی می شود.

**روش کار:** تعداد ۱۰ بیمار مبتلا به عود علائم رینوسینوزیت مزمن علیرغم حداقل یک بار جراحی اندوسکوپیک که با تکنیک مناسب اجرا شده بود، انتخاب شدند و از مخاط سینوس اتموئید آنها ۴ تکه کوچک برداشته شد. بیماران به دلیل عود علائم سینوزیت مزمن مراجعه کرده بودند و در صورت داشتن مقدار کمی پولیپ سینوس ها مسدود نبودند. بیماران مبتلا به نقص ایمنی و بیماریانی که طی یک ماه قبل آنتی بیوتیک یا کورتون خوراکی مصرف کرده بودند وارد بررسی نشدند. پس از تمهیدات لازم از نمونه ها توسط میکروسکوپ الکترونی اسکیننگ عکس برداری شد.

**نتایج:** وجود بیوفیلم در SEM به بروز میکروکلونی محصور در ماتریکس مونوفیلان اکسترپلی ساکاریدی اطلاق می شود. بیوفیلم در داخل مخاط تشخیص داده نمی شود ولی بر روی سطوح مخاطی ایجاد می شود. در این مطالعه وجود بیوفیلم در ۶ بیمار از ۱۰ مورد مشخص گردید.

**نتیجه گیری:** با در نظر گرفتن نقش بیوفیلم میکروبی در پاتوفیزیولوژی ایجاد رینوسینوزیت مزمن، توجه درمانی به روش های حذف مکانیکی این تجمعات میکروبی به صورت تمیز کردن کامل سینوس ها، پیشگیری از ایجاد آلودگی حین عمل و استفاده مناسب از محلول های شستشو در دوره پس از جراحی، از اهمیت بیشتری برخوردار خواهد شد.

**واژه های کلیدی:** بیوفیلم، رینوسینوزیت مزمن مقاوم به درمان، میکروسکوپ الکترونی اسکیننگ

### مقدمه

سینوزیت مزمن مقاوم به درمان با بر جا ماندن علائم و نشانه های سینوزیت مزمن علیرغم انجام جراحی اندوسکوپیک سینوس که با تکنیک مناسب اجرا شده باشد، تعریف می شود.

آدرس مولف مسؤول: تهران- خیابان سعدی شمالی - بیمارستان امیراعلم-  
مرکز تحقیقات گوش و گلو و بینی دانشگاه علوم پزشکی تهران  
تلفن تماس: ۰۲۱-۶۶۷۰۳۰۳۷ Email: naraghim@sina.tums.ac.ir  
تاریخ وصول: ۸۵/۱۱/۳۰ تاریخ تایید: ۸۵/۱۲/۱۶

خواهد شد. به همین دلیل بیماران مبتلا به سینوزیت مزمن و همچنین سینوزیت مزمن مقاوم به درمان ذکر می کنند که با مصرف آنتی بیوتیک بهتر می شوند ولی با قطع آن علائم به طور مجدد عود خواهد نمود.

باکتری ها به فرم Sessile در محیط کشت رشد نمی کنند بلکه راه کشف آنها بررسی مورفولوژیک است (۱۲،۱۱). استفاده از میکروسکوپ الکترونی روش استاندارد تشخیص بیوفیلم میکروبی است. نوع اسکینینگ روش مرسوم در اکثر مقالات است. البته گاهی نیز از نوع ترانس‌میشن استفاده شده است (۲). از لحاظ تصمیم درمانی، با پذیرش نقش بیوفیلم ها در مخاط سینوس بیماران مبتلا به سینوزیت مزمن، دادن آنتی بیوتیک موثر نیز بیماری را ریشه کن نخواهد کرد، بلکه انجام جراحی به دلیل ایجاد تهویه و افزایش فشار اکسیژن در اطراف بیوفیلم و خارج کردن بیوفیلم به طور مکانیکی، در رویکرد درمانی قرار می گیرد.

بر اساس اطلاعات موجود در این مطالعه ما برآن شدیم که برای اولین بار در ایران با استفاده از میکروسکوپ الکترونی اسکینینگ وجود بیوفیلم را در مخاط سینوس اتموئید (که در مطالعات قبلی شایعترین سینوس دارای بیوفیلم بوده است) مشخص کنیم.

### روش کار

تعداد ۱۰ بیمار که حائز شرایط ورود به بررسی و فاقد شرایط خروج از بررسی بودند، وارد مطالعه شدند. شرایط ورود به بررسی: هر کدام از بیماران سابقه حداقل یکبار جراحی اندوسکوپیک سینوس را داشتند که با انجام سی تی اسکن و یا اندوسکوپی بینی و سینوس مشخص شد که جراحی قبلی با تکنیک مناسب اجرا شده است ( باز بودن دهانه سینوس ها و برداشته شدن کامل زائده آسنیت و عدم وجود پدیده recirculation). بیماران به دلیل عود علائم سینوزیت مزمن مراجعه کرده بودند و در صورت داشتن مقدار کمی پولپ سینوس ها مسدود نبودند.

بخش اصلی پاتوفیزیولوژی بیماری را ناشی از پاسخ التهابی بدن به میکروب ها می دانند که در نتیجه بیماران به دلیل درد صورت یا ترشحات بینی که همراه با حملات تشدید بیماری می باشد زندگی راحتی نخواهند داشت.

به دلیل این که پاتوفیزیولوژی این بیماری کاملاً مشخص نشده است، راهکار درمان این بیماران هم هنوز مناسب نمی باشد. جهت ایجاد این بیماری یکی از مکانیسم های جالب توجهی که اخیراً مطرح شده است و حتی در کتاب مرجع گوش و گلو و بینی هم به آن اشاره شده است، بیوفیلم های میکروبی است (۹-۱). باکتریها، قارچ ها (۱۰) و حتی ویروس ها می توانند بیوفیلم تولید کنند. وجود بیوفیلم میکروبی در مخاط سینوس بیماران مبتلا به سینوزیت مزمن، و همچنین بیماران مبتلا به سینوزیت مزمن مقاوم به درمان ممکن است توجه کننده علت عدم پاسخ درمانی کامل این بیماران با آنتی بیوتیک ها باشد. اکثر عفونت های حاد ناشی از باکتری هایی می باشند که آزادانه حرکت می کنند (فرم planktonic) ولی در عفونت های مزمن با بیوفیلم ها، باکتری ها با گلیکوکالیکس احاطه شده اند (فرم sessile) و از دسترس سیستم دفاعی بدن مصون می باشند..

وقتی میکروب آزاد روی سطح مخاطی قرار گیرد ابتدا توسط فلاژل به آن می چسبد و سپس به کمک ژن Pili4 میکروکلونی تشکیل می دهد و سپس با رسیدن تعداد باکتری به تعداد مناسب و آمادگی محیط از نظر فراهم بودن مواد غذایی، واسطه های شیمیائی به نام عوامل حد نصاب (quorum sensing) در باکتری ها ایجاد و باعث تولید گلیکوکالیکس در اطرافشان می شود. در این مرحله ژنهای فعال آنها هم تغییر می کنند و از نظر مورفولوژیک به فرم sessile تبدیل می شوند که منجر به تشکیل بیوفیلم میکروبی Mature می شود. با تغییر ژن فعال باکتریها به آنتی بیوتیک تجویز شده مقاوم شده و به دلیل گلیکوکالیکس در اطرافشان از دسترس سیستم ایمنی هم دور می شوند. با بهبود شرایط آنها می توانند دوباره به فرم planktonic برگردند و دوره های تشدید علائم را ایجاد کنند. با درمان آنتی بیوتیکی این چرخه بارها تکرار

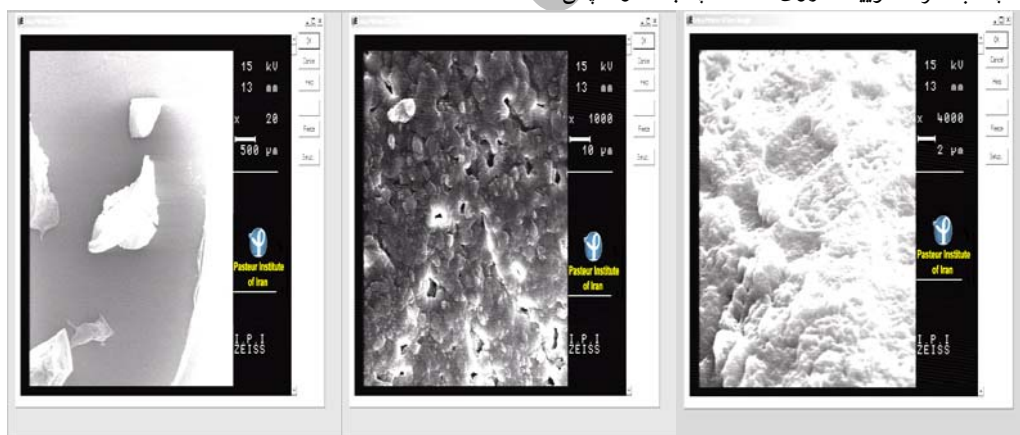
Sputter coater روی آنها با طلا پوشانده شد. در این مرحله نمونه در محفظه دستگاه میکروسکوپ الکترونی اسکیننگ (ساخت کارخانه ZEISS مدل DSM 960 A) قرار داده شد و از آنها با بزرگ نمایی های مختلف عکس گرفته شد.

### یافته ها

بر اساس عکس های میکروسکوپ الکترونی اسکیننگ در شش بیمار از ۱۰ بیمار فوق بیوفیلم میکروبی وجود داشت (تصویر شماره ۱). وجود بیوفیلم میکروبی بر اساس نمای سه بعدی، وجود لایه گلیکوکالیکس در اطراف باکتری و وجود کانالهای آب تشخیص داده می شود. تفاوت واضحی از لحاظ علائم یا یافته های فیزیکی بین شش بیمار دارای بیوفیلم و چهار بیمار بدون آن وجود نداشت و بدیهی است که عدم کشف بیوفیلم در این چهار بیمار به طور قطع وجود بیوفیلم در مخاط سایر سینوس های آنها را رد نمی کند.

شرایط خروج از بررسی: بیماران مبتلا به نقص ایمنی (نارسائی کلیه، دیابت وابسته به انسولین و HIV) و بیمارانی که طی یک ماه قبل آنتی بیوتیک یا کورتون خوراکی مصرف کرده بودند وارد بررسی نشدند.

از مخاط سینوس اتموئید این بیماران، پس از بی حسی موضعی تعداد ۴ بیوپسی کوچک (کوچکتر از ۰/۵ سانتی متر مربع) برداشته شد. نمونه ها در محلول گلو تارالدئید ۳ درصد حداقل به مدت ۲۴ ساعت قرار داده شد. سپس نمونه ها با بافر فسفات (محلول یک دهم مولار با PH معادل ۷/۲) ۳ بار و هر بار به مدت نیم ساعت شستشو شدند. سپس به کمک غلظت های افزایش یافته اتانول نمونه ها آگیری شدند (با غلظت های ۲۵ و ۵۰ و ۷۰ درصد اتانول یکبار و هر کدام ۱۰ دقیقه و غلظت های ۹۶ و ۱۰۰ درصد ۲ بار و هر بار به مدت ۱۵ تا ۲۰ دقیقه). سپس نمونه ها در معرض هوا خشک شدند و روز بعد نمونه ها با چسب نقره کلوبیدال روی stub چسبانده و سپس



**تصویر ۱-** عکس های گرفته شده توسط میکروسکوپ الکترونی اسکیننگ از یک بیمار می باشد که با بزرگ نمایی های ۲۰، ۱۰۰۰ و ۴۰۰۰ برابر گرفته شده است. تصویر سمت چپ نمای کلی بیوپسی می باشد که در تصاویر دیگر فقط نواحی دارای بیوفیلم نشان داده شده است. وجود بیوفیلم بر اساس ساختار سه بعدی و وجود لایه گلیکوکالیکس در اطراف باکتریها که بالای سطح مخاط هستند مشخص می شود. در این عکس میکروکولونی های میکروبی متعدد چسبیده به مخاط که طی فرآیندهای متعدد شستشو باقی مانده اند و روی آنها توسط ماتریکس پلی ساکارید پوشیده شده است، به صورت ناهمواری هایی بر روی سطح مخاط دیده می شوند.

### بحث

۱۰۰ درصد بیماران مبتلا به سینوزیت مزمن (که شایعترین محل در سینوس اتموئید بوده است) و یا در تمام استنت های فرونتال بیماران مبتلا به سینوزیت مزمن دیده شده است.

بر اساس تعریف، بیوفیلم باکتریائی تجمعی از باکتری های مرتبط به هم هستند که به یک سطح چسبیده اند و توسط یک لایه محافظ از گلیکوکالیکس (ماتریکس پلی ساکارید) محصور شده اند. در مطالعات قبلی بیوفیلم میکروبی در مخاط سینوس تا

و مستعد آلودگی مجدد با میکروب های تولید کننده بیوفیلم می باشند.

### نتیجه گیری

با در نظر گرفتن نقش بیوفیلم میکروبی در پاتوفیزیولوژی ایجاد رینو سینوزیت مزمن، توجه درمانی به روش های حذف مکانیکی این تجمعات میکروبی به صورت تمیز کردن کامل سینوس ها، پیشگیری از ایجاد آلودگی حین عمل و استفاده مناسب از محلول های شستشو در دوره پس از جراحی، از اهمیت بیشتری برخوردار خواهد شد. شناسایی راهکارهای جدید بر علیه بیوفیلم ها را می توان از چالش های فرا روی دانش پزشکی در قرن جدید به شمار آورد.

تلقیح میکروب سودومونا به مخاط سینوس حیوانات منجر به تولید بیوفیلم شده است. جهت اثبات رابطه علیتی بین وجود بیوفیلم و ایجاد علائم سینوزیت مزمن باید گفت که بیوفیلم در مخاط بیماران دارای کونکابولوزا وجود نداشت (۳) و به علاوه در جدیدترین مطالعه موجود سیر و پیش آگهی بیماران دارای بیوفیلم از گروه بیماران فاقد آن واضحاً بدتر بوده است (۱). در بیماران مبتلا به بیوفیلم راهکار درمانی به جای آنتی بیوتیک، انجام جراحی است تا به طور مکانیکی این ساختارها خارج شوند. عدم موفقیت جراحی را می توان ناشی از عدم ریشه کن شده بیوفیلم و باقی ماندن آنها در برجستگی های ادماتوی مخاطی در این سینوس های ملتهب دانست. یا این که تصور کنیم سینوس هایی که به طور مزمن ملتهب بوده اند مژک های خود را از دست داده

\*\*\*\*\*

### Reference

- 1- Bendouah Z, Barbeau J, Walid H, Martin D. Biofilm formation by Staphylococcus aureus and Pseudomonas aeruginosa is associated with an unfavorable evolution after surgery for chronic sinusitis and nasal polyposis. Otolaryngology Head and Neck surgery 2006; 134(6): 991-996.
- 2- Perloff JR, Palmer TN. Evidence of Bacterial biofilms in a rabbit model of sinusitis. American journal of rhinology 2005; 19: 1-6.
- 3- Ferguson BJ, Stolz DB. Demonstration of biofilm in human bacterial chronic rhino sinusitis. American journal of rhinology 2005; 19: 452-457.
- 4- Ramadan HH, Senclement JA, Thomas J. Chronic rhinosinusitis and biofilms. Otolaryngology- Head and Neck surgery 2004; 131(2): 77.
- 5- Perloff JR, palmer TN. Evidence of bacterial biofilms on frontal recess stents in patients with chronic rhinosinusitis. American journal of rhinology 2004; 18: 377-380.
- 6- Cryer J, Schipor I, Perloff JR, Palmer TN. Evidence of bacterial biofilms in human chronic sinusitis. ORL journal 2004; 66(3): 155- 158.
- 7- Desrosiers M. Refractory chronic rhinosinusitis. Current science Inc 2004; 4: 200-207.
- 8- Cummings CW, Flint PW, Harker LA, Haughey BH, Richardson MA et al. Cummings Otolaryngology Head & Neck Surgery. 4TH ed. USA: Mosby; 2005. p. 1185.
- 9- Sanclement J, Webster P, Thomas J. Bacterial biofilms in surgical patients with chronic Rhinosinusitis. Laryngoscope 2005; 115: 578-582.
- 10- Mohammed A, Douglas LJ. Biofilm matrix of Candida Albicans and Candida tropical. Journal of medical microbiology 2006; 55(8): 999-1008.
- 11- Costerton W, veeh R, shirliff M. The application of biofilm science to the study and control of chronic bacterial infections. Journal of clinical investigation 2003; 112(10): 1466.
- 12- Wolf G. Crespo JG. Optical and Spectroscopic method for biofilm examination and monitoring reviews in environmental. Science and biotechnology 2002; 227-251.