

تاثیر دگزامتازون بر کاهش اکیموز و ادم اطراف چشم بعد از جراحی رینوپلاستی

* دکتر علی قاضی پور^۱، دکتر نادر اکبری دیلمقانی^۲

^۱استادیار گوش، گلو و بینی - دانشگاه علوم پزشکی اهواز

^۲متخصص گوش، گلو و بینی - بیمارستان ابوذر اهواز

خلاصه

مقدمه: یک مطالعه دو سوکور تصادفی جهت بررسی اثر دگزامتازون بر کاهش ادم و اکیموز اطراف اربیت پس از عمل جراحی رینوپلاستی طراحی شد. **روش کار:** تعداد ۶۰ بیمار که طی عمل رینوپلاستی باز (عمل روی نوک بینی، رزکسیون هامپ و استئوتومی دو طرفه) به سه گروه تقسیم بندی شدند. گروه اول ۲۰ نفر: تک دوز ۸ میلی گرمی دگزامتازون در شروع عمل، گروه دوم ۲۰ نفر: ۳ دوز ۸ میلی گرمی دگزامتازون در شروع و ۲۴ ساعت و ۴۸ ساعت پس از عمل، گروه سوم ۲۰ نفر: گروه کنترل بدون استفاده از کورتون. **نتایج:** کاهش واضحی در اکیموز و ادم اطراف اربیت در گروه اول و دوم در مقایسه با گروه سوم مشاهده شد. اکیموز و ادم اطراف اربیت در هفته اول پس از عمل در گروه دوم کمتر از گروه اول بود. **نتیجه گیری:** تزریق کورتون قبل از انجام استئوتومی با کاهش واضح کبودی و تورم اطراف چشم همراه است و بیمار با این کاهش تورم و کبودی هر چه زودتر می تواند به زندگی طبیعی اش برگردد. **واژه های کلیدی:** رینوپلاستی، ادم دور اربیت، اکیموز، دگزامتازون، استئوتومی

مقدمه

از نظر تئوری، اثر ضد التهابی گلوکوکورتیکوئیدها منجر به کاهش نفوذ پذیری عروق و منجر به کاهش تورم و انگزودا می شود. مؤلفین زیادی در جراحی های مختلف زیبایی، به مطلوب بودن اثر استروئید هادر کاهش کبودی و تورم اطراف چشم اشاره کرده اند. با آگاهی از این اطلاعات، ما طی یک مطالعه دو سوکور تصادفی دو روش مختلف تزریق استروئید را با یک گروه کنترل بدون تزریق استروئید از جهت کبودی و تورم اطراف چشم پس از عمل رینوپلاستی را مقایسه کردیم.

مواد و روش کار

۶۰ بیماری که در بیمارستان مهر اهواز بین مهر تا آبان ۱۳۸۴ تحت عمل قرار گرفته بودند به صورت تصادفی انتخاب و با توجه به سن و جنس به سه گروه همسان تقسیم بندی کردیم.

در طی عمل جراحی رینوپلاستی اکیموز و تورم اطراف کره چشم بر نتیجه زیبایی بیمار تأثیر گذار است و می تواند باعث نارضایتی بیمار و پزشک معالج شود. تورم اطراف اربیت و اکیموز (کبودی) می تواند منجر به اختلال در دید بیمار به مدت ۲۴ تا ۴۸ ساعت گردد و چون تصویر ظاهری این کبودی شبیه به بیماران با تروما و شکستگی استخوان های صورت می باشد موجب ترس و نارضایتی بیمار و اطرافیان خواهد شد. در طی رینوپلاستی استاندارد، انجام استئوتومی به دلیل صدمه به عروق Angular و پاره کردن پری استوم استخوان ها باعث بروز کبودی و تورم اطراف کره چشم می شود (۱). هدف اساسی از تجویز استروئید، به حداقل رساندن کبودی و تورم اطراف چشم می باشد.

آدرس مؤلف مسؤول: اهواز - بیمارستان امام خمینی - بخش گوش، گلو و بینی
تلفن تماس: ۰۶۱۱-۲۲۲۱۱۴ Email: dr.ali.ghazipour@gmail.com

تاریخ وصول: ۸۳/۱۰/۲ تاریخ تأیید: ۸۴/۱۰/۷

گروه دوم: سه دوز دگزامتازون ۸ میلی گرمی وریدی در شروع عمل و ۲۴ و ۴۸ ساعت پس از عمل.

گروه سوم: هیچ گونه دگزامتازون در شروع عمل و بعد از آن تزریق نگردید.

درجه تورم اطراف چشم در ۲۴ ساعت اول پس از عمل و روزهای دوم، پنجم و هفتم مشخص گردید. در هر بیمار، تورم از پائین به بالا و از داخل به خارج گسترش یافته بود. متوسط نمره در پلک های تحتانی و فوقانی با نمره دهی ۱ تا ۴ بر اساس تصویر (۱) (A, B) مشخص شد.

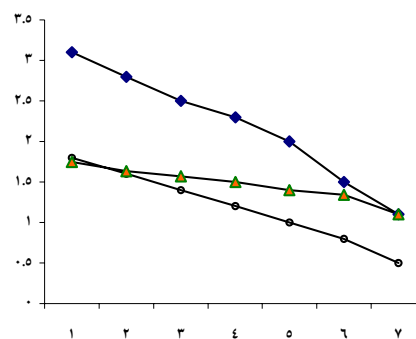
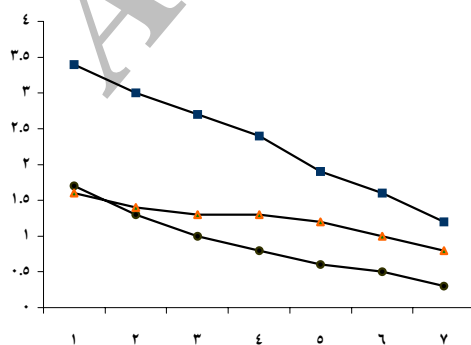
نتایج

تمام موارد جراحی، جراحی به روش باز بود. متوسط سن گروه های سه گانه به ترتیب ۲۱/۲، ۲۲/۳ و ۲۱/۶ سال بوده و هر گروه شامل ۱۵ نفر زن و ۵ نفر مرد بود. جدول میزان کبودی و تورم اطراف چشم پس از عمل برای تمامی بیماران تهیه شد.



تصویر ۱- درجه بندی میزان ادم (A) و اکیموز (B) اطراف چشم

در گروه ۱ و ۲ که استروئید قبل از عمل دریافت کرده بودند، کاهش واضحی در کبودی و تورم اطراف چشم در مقایسه با گروه ۳ دیده شد (نمودار ۱ و ۲)



نمودار ۱ و ۲- میزان متوسط شدت ادم و اکیموز در اطراف چشم در ۳ گروه مختلف مطالعه (گروه ۱: □، گروه ۲: ●، گروه ۳: ○)

بحث

در تمامی اعمال جراحی که روی صورت انجام می گیرد، کبودی و تورم اطراف چشم به طور شایع رخ می دهد. جهت کاهش این متصویر، استروئید با دوزهای مختلف طی اعمال متفاوتی به کاررفته است.

در مطالعه Hobal و Powel با برش کورونال و لخت کردن صورت در خوک ها تورم صورت ایجاد کردند و بعد از تجویز استروئید، ادم صورت طی ۲۴ و ۴۸ ساعت پس از عمل در گروه مصرف کننده استروئید کمتر بود ولی پس از ۷۲ ساعت با گروه کنترل یکسان بوده اند (۷).

Owsley، مطالعه دو سوکوری را طراحی کرده اند که ۳۰ بیمار بعد از عمل face lift را که استروئید مصرف کرده بودند را با گروه کنترل مقایسه کردند که اختلاف معناداری مشاهده نکرد (۱۰).

Mangat و Echvaez، اثر استروئید روی حلق و تورم و اکیموز را بررسی کردند. بین دارونما و بیماران از نظر تورم و اکیموز اختلاف معنی داری ملاحظه نشد (۲). گرچه برخی مطالعات مشخص کردند که استروئید مفید نمی باشد (۲، ۱۰) در سایر مطالعات مفید بودن آن اثبات شده است (۶، ۷). بلند کردن پوست صورت و سایر جراحی های مشابه با فقط با دستکاری نسج نرم صورت همراه است و در نتیجه عوارضی چون ادم و اکیموز در آن کمتر از رینوپلاستی همراه با استئوتومی خواهد بود.

Masing, Kitel، با تزریق کریستالوئید حاوی کورتون به داخل بافت نرم گونه ۷۹۶ بیمار طی رینوپلاستی مشاهده کردند که درمقایسه با ۲۷ بیماری که تزریق عضلانی کورتون انجام داده بودند کاهش ادم و اکیموز اطراف چشم در گروه اول کاملاً معنی دار بود (۹). داروی پیشنهادی آن ها متیل پردنیزولون بود که در اولین روز بعد از عمل منجر به کاهش سریع ادم می شود.

دگزامتازون از بالقوه قویترین استروئید ضد التهابی است که اثر آن تقریباً طولانی است و است و نیمه عمر بیولوژیک آن ۳۶ تا ۵۴ ساعت است (۴). Griffies تک دوز ۱۰ میلی گرمی از دگزامتازون وریدی را به ۳۱ بیمار در طی رینوپلاستی

دو سوکور تزریق کردند (۵). آن ها دریافتند که تجویز استروئید ممکن است باعث کاهش خونریزی طی عمل و کاهش کبودی و تورم در ۲۴ ساعت پس از عمل شود.

در مطالعه Gokalan, Kara، تأثیر تک دوز دگزامتازون روی ادم و اکیموز پس از عمل و خونریزی طی عمل رینوپلاستی بررسی شد (۸). در این ها اختلاف واضحی بین استروئید ها و گروه کنترل در کاهش ادم در طی دو روز اول و در کاهش اکیموز پلک فوقانی مشاهده شد. اما در میزان ادم پلک تحتانی و میزان خونریزی تغییری رخ نداد. در گروه تجویز تک دوز استروئید در مطالعه ما نتایج به دست آمده با مطالعات Griffies Gokalan, Kara، در میزان کاهش تورم و کبودی در طی ۲ روز اول، اختلافی نداشت.

از آن جایی که نیمه عمر دگزامتازون، ۳۶ تا ۵۴ ساعت است، ما می توانیم سطح خونی مناسب آن را با تجویز ۳ دوز تا ۵ روز حفظ کنیم (۴) بنابراین با تجویز یک دوز تغییری در کاهش ادم و اکیموز و روز پنجم رخ نخواهد داد.

Tobin، پیشنهاد مصرف ۱۵ میلی گرم پردنیزولون قبل از عمل و ادامه آن تا مدت دو روز پس از عمل را داد (۱۱). یافته های Tobin با این تجویز با یافته های ما قابل مقایسه بود (۱۱). به دلیل این که نیم ساعت وقت می برد تا کورتون وریدی شروع به اثر نماید لذا قبل از اقدام به استئوتومی می توانیم آن را تزریق کنیم.

نتیجه گیری

کم کردن ناراحتی و اضطراب بیمار پس از عمل جراحی زیبایی بسیار مهم است، وقتی بیمار احساس خوشایندی داشته باشد، میزان بهبودیش نیز بیشتر است. در تمامی روش های مختلف مصرف استروئید، میزان تورم و کبودی در مقایسه با گروه کنترل که استروئید به آن ها داده نشده بود خصوصاً در هفته اول پس از عمل کاسته شد. از طرفی اثبات شد که تزریق کورتون قبل از انجام استئوتومی با کاهش واضح کبودی و تورم اطراف چشم همراه است و بیمار با این کاهش تورم و کبودی هر چه زودتر می تواند به زندگی طبیعی خود برگردد.

References

- 1- Byron J, Bailey KH. Calhoun Atlas of otolaryngology, head and neck surgery. 2nd ed. USA: Lippincott Williams and Wilkins; 2001. p. 468.
- 2- Echavez MI, Mangat DS. Effects of steroids on mood, edema, and ecchymosis in facial plastic surgery. Arch Otolaryngology Head Neck Surg 1994; 120:1137–1141.
- 3- Kargi E, Nuter MH, Babucc OU, Altunkaya H. Effect of Steroids on Edema, ecchymosis, and intraoperative bleeding in rhinoplasty . Ann Plast Surg 2003; 51: 570–574.
- 4- Gilman AF, Rall TW, Nies AS et al. Goodman and Gilman's The Pharmacological Basis of Therapeutics. Eighth ed. New York: Pergamon Press; 1990.p.1442–1454.
- 5- Griffies WS, Kennedy K, Gasser C et al. Steroids in rhinoplasty. Laryngoscope 1989; 99: 1161–1164.
- 6- Habal MB. Prevention of postoperative facial edema with steroids after facial surgery. Aesthetic Plast Surg 1985; 9:69–71.
- 7- Habal MB, Powell RD. Experimental facial edema: treatment with methylprednisolone. J Surg Res 1978; 24: 353–358.
- 8- Kara CO, Gokalan I. Effects of single-dose steroid usage on edema, ecchymosis, and intraoperative bleeding in rhinoplasty. Plast Reconstr Surg 1999; 104: 2213–2218.
- 9- Kittel H, Masing H. Corticosteroid therapy in rhinoplasty. Rhinology 1976; 14: 163–166.
- 10- Owsley JQ, Weibel TJ, Adams WA. Does steroid medication reduce facial edema following face-lift surgery? A prospective, randomized study of 30 consecutive patients. Plast Reconstr Surg 1996; 98: 1–6.
- 11- Tobin HA. Operative setting and anesthesia. Otolaryngol Clin North Am 1987;20:721–742.

Abstract

Effect of Dexamethasone on postoperative periorbital edema and ecchymosis in rhinoplasty

Ghazipour A. MD, Akbari Dilmaghani N. MD

Introduction: A double blind, randomized study was designed to determine the efficacy of dexamethasone in decreasing periorbital edema and ecchymosis after rhinoplasty

Materials and Method: Sixty rhinoplasty patients undergoing open rhinoplasty surgery with tip modification, hump resection and bilateral osteotomy were included in the study and were enrolled in 3 groups: group 1: 20: a single dose of 8 mg dexamethasone at the beginning of operation. Group 2: 20: three doses of 8 mg dexamethasone first at the beginning of operation and then 24 and 48 h postoperatively. Group 3: 20 control group with no medication used.

Results: Significant reduction in periorbital edema and ecchymosis was obvious in groups 1 and 2 compared with control group 3. Periorbital edema and ecchymosis during the end of first postoperative week was lower in group 2 compared with group 1.

Conclusion: steroid administration before osteotomy reduced edema and ecchymosis significantly. Patients can return to their normal lives earlier with this reduction in postoperative edema and ecchymosis.

Keywords: Rhinoplasty, Periorbital edema, Ecchymosis, Dexamethasone, Osteotomy