

تمپانوپلاستی بدون استفاده از ژلفوم در گوش میانی

*دکتر صمد غیائی^۱، دکتر سید جواد سیدتوتونچی^۲

^{۱،۲}استادیار گروه گوش، گلو و بینی بیمارستان امام خمینی - دانشگاه علوم پزشکی تبریز

خلاصه

مقدمه: در روش معمول تمپانوپلاستی تقریباً همه ی جراحان گوش از ژلفوم در گوش میانی جهت حمایت گرفت در مقابل حاشیه ی پرفوراسیون پرده تمپان استفاده می کنند. در این مطالعه از ژلفوم در گوش میانی استفاده نشده است و نتایج گرفتن گرفت در دو گروه با استفاده و بدون استفاده از ژلفوم در گوش میانی مقایسه شده است.

روش کار: در این مطالعه ی کارآزمایی بالینی در مدت ۲ سال ۱۸۱ بیمار با اوتیت مدیای مزمن تحت تمپانوپلاستی به روش گذاشتن گرفت به صورت underlay قرار گرفتند. در ۸۳ بیمار از ژلفوم در گوش میانی برای تمپانوپلاستی با تمپانوماستوئیدکتومی (با حفظ^۱ و بدون حفظ، دیواره خلفی کانال^۲) استفاده شد. در ۹۸ بیمار از ژلفوم در گوش میانی استفاده نشد.

نتایج: در ۸۳ بیمار با استفاده از ژلفوم، میزان گرفتن گرفت در ۵۹ مورد تمپانوپلاستی و CCTM ۹۱٪ و در ۲۴ مورد OCTM ۸۳٪ بود. در ۹۸ بیمار بدون استفاده از ژلفوم، میزان گرفتن گرفت در ۶۱ مورد تمپانوپلاستی و CCTM ۸۹٪ و در ۳۷ مورد OCTM ۸۴٪ بود.

نتیجه گیری: در این مطالعه، نتایج گرفتن گرفت در دو گروه مشابه بود. مزیت این روش، بهبود سریع شنوایی بیمار بلافاصله بعد از خارج کردن روز باد از مجرای گوش خارجی است. علاوه براین، واکنش سیستم ایمنی بدن نیز در این روش کمتر از روش معمول است. با توجه به مزایای فوق، این روش می تواند در تمپانوپلاستی و تمپانوماستوئیدکتومی به طور معمول مورد استفاده قرار گیرد.

واژه های کلیدی: تمپانوپلاستی، ژلفوم، گرفت Underlay.

مقدمه

بازسازی عملکرد گوش میانی نیازمند یک پرده ی سالم قابل ارتعاش، گوش میانی محتوی هوا با پوشش مخاط و ارتباط مطمئن بین پرده ی تمپان و مایعات گوش داخلی است (۱).

گرفت کردن پرده ی تمپان یک بخش عمده از تمپانوپلاستی را تشکیل می دهد. جهت ترمیم پرفوراسیون پرده ی تمپان از مواد مختلف از جمله نسج آرنولار، فاسیا، پری کندر، پریوست، پوست، چربی، ورید، مخاط و آلودرم استفاده می شود (۶-۱).

تمپانوپلاستی یک تکنیک جراحی برای درمان بیماران با اوتیت مدیای مزمن (COM) است. هدف از تمپانوپلاستی حذف بیماری و بازسازی عملکرد گوش میانی است.

^۳آدرس مولف مسئول: ایران، تبریز، خیابان گلگشت، بیمارستان امام رضاع)،

بخش گوش، گلو و بینی

تلفن تماس: ۰۴۱۱-۳۳۵۲۰۷۶ Email: ghiasis2000@yahoo.com

تاریخ تایید: ۸۷/۴/۲۵

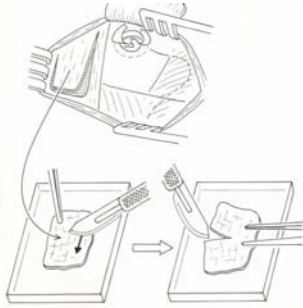
تاریخ وصول: ۸۷/۱/۲۶

² - Closed Cavity Tympanomastoidectomy

³ - Open Cavity Tympanomastoidectomy

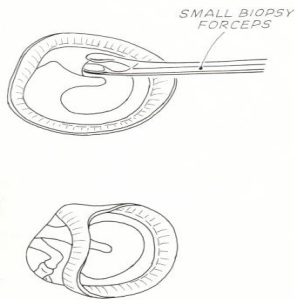
¹ - Chronic Otitis Media

داده می شود. گرافت از فاسیای تامپورال تهیه شده و یک برش با بیستوری با توجه به موقعیت دسته ی چکشی داده می شود (تصویر شماره ۱).



تصویر ۱- برداشتن و آماده کردن گرافت فاسیای تمپورال

فلپ موسکولوپریوستال با پایه ی قدامی بلند کرده و با ایجاد فلپ کورنر^۱ وارد مجرای گوش خارجی می شود. از حاشیه ی پرفوراسیون پرده تمپان توسط Rosen needle یا فورسپس، بیوپسی کوچک حدود ۱ میلی متر برداشته شده، (تصویر شماره ۲) و سطح مدیال دسته ی چکشی از مخاط لخت می شود.



تصویر ۲- تازه کردن حاشیه پرفوراسیون پرده تمپان

در فلپ واسکولار استریپ (در گوش راست) دو برش به طرف مدیال در ساعت ۲ و ۴ داده شده و بلند می شود. آنولوس تمپانی مابین ساعت ۲ و ۴ (در گوش چپ ساعت ۱۰-۸) هرگز نباید بلند شود (تصویر شماره ۳).

در تعدادی از بیماران فلپ واسکولار استریپ به دو قسمت شده و به صورت swinging doors بلند شدند (تصویر شماره ۴). گرافت تعبیه شده در گوش میانی در بالا و پایین ساعت ۲ و ۴

در تمپانوپلاستی در روش گذاشتن گرافت به صورت underlay یا overlay تقریباً همه جراحان گوش جهت حفظ گرافت در مجاورت حاشیه پرفوراسیون پرده ی تمپان، گوش میانی را با ژل فوم پر می کنند. در این مطالعه ی آینده نگر از تکنیکی استفاده شده است که نیاز به استفاده از ژل فوم در گوش میانی نیست. نتایج گرفتن گرافت در دو گروه از بیماران که ژل فوم در گوش میانی استفاده شده با گروهی که استفاده نشده است، مقایسه گردیده است.

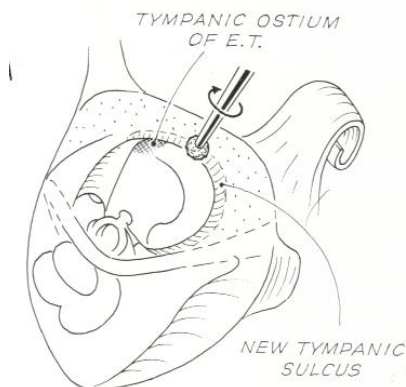
روش کار

در این مطالعه ی کارآزمایی بالینی در مدت ۲ سال تعداد ۱۸۱ بیمار با COM تحت عمل جراحی تمپانوپلاستی با استفاده از گرافت فاسیای تمپورالیس به روش گذاشتن گرافت به صورت underlay قرار گرفتند. این تعداد بیماران به صورت تصادفی و با کور سازی، به دو گروه تقسیم شدند. در یک گروه در گوش میانی از ژل فوم استفاده شد و در گروه دیگر از ژل فوم در گوش میانی از ژل فوم استفاده نگردید. در تعدادی از بیماران علاوه بر تمپانوپلاستی، ماستوئیدکتومی با حفظ دیواره خلفی کانال (CCTM) و بدون حفظ دیواره خلفی کانال (OCTM) انجام گرفت. نتایج گرفتن گرافت بدون در نظر گرفتن میزان بهبودی شنوایی در هر دو گروه به تفکیک، بررسی و مقایسه شد. در ۸۳ بیمار در گوش میانی از ژل فوم استفاده شده و در ۹۸ بیمار استفاده نشد. بیماران آگاهانه فرم رضایت نامه را تکمیل کرده بودند. داده های به دست آمده از مطالعه، به وسیله ی روش های آماری توصیفی (فراوانی، درصد و میانگین \pm انحراف معیار) و آزمون تفاوت میانگین برای گروه های مستقل و آزمون رابطه ی مجذور خی و با استفاده از نرم افزار آماری SPSS.۱۳ مورد بررسی و تجزیه و تحلیل آماری قرار گرفت. در این مطالعه مقدار P کمتر از ۰/۰۵ معنی دار تلقی گردید.

تکنیک جراحی: در همه ی بیماران از روش پست اوریکولر استفاده شد. برش پوستی درست از بالای چسبندگی هلیکس تا تیپ ماستوئید، حدود ۶-۵ میلی متر از شیار پست اوریکولر

^۱ - Komer Flap

گرافت روی مجرای جدید و لبه ی فاسیال قرار می گیرد (تصویر ۶). فلپ واسکولار استریپ بر روی گرافت برگردانده می شود، در این حالت بدون پرکردن گوش میانی با ژلفوم گرافت در مجاورت حاشیه ی پرفوراسیون بوده، حتی اگر پرفوراسیون پرده تمپان در قدام پرده ی تمپان باشد.



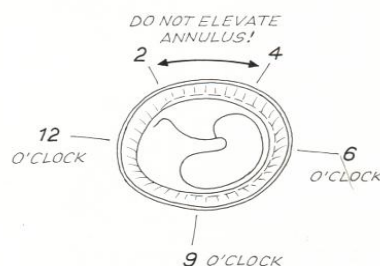
تصویر ۶- ایجاد مجرای جدید

در مواردی که پرومونتوآر به طور وسیع از مخاط لخت بوده و نیاز به عمل مرحله دوم و ترمیم استخوانچه‌ای است، جهت ممانعت از چسبندگی پرده تمپان روی پرومونتوآر تکه ای از پوشش سایلاستیک در گوش میانی گذاشته می شود. در صورت اختلال عملکرد شیپور استاش بسته به مورد VT و T tube در بقایای پرده یا گرافت گذاشته می شود. روی برش فلپ واسکولار استریپ در خلف، ۲-۳ تکه ی کوچک ژلفوم آنتی بیوتیک دار گذاشته می شود. برش پست اوریکلر در دو لایه ترمیم می شود. فلپ کورنر به محل اولیه بر روی گرافت در دیواره خلفی کانال برگردانده می شود و در مجرای گوش خارجی روزیاد گذاشته می شود.

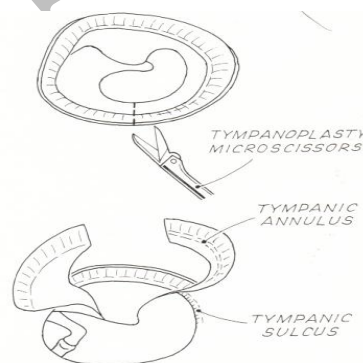
نتایج

از مجموع ۱۸۱ بیمار (۵۶/۹٪) ۱۰۳ نفر زن و (۴۳/۱٪) ۷۸ نفر مرد بودند. میانگین سنی بیماران در گروه استفاده از ژلفوم در گوش میانی ۳۴±۸/۰۱ سال و میانگین سنی بیماران در گروه عدم استفاده از ژلفوم ۱۱/۹۱±۳۲/۵۶ سال بود که این تفاوت میانگین از لحاظ آماری معنی دار نبود ($P=0/18$).

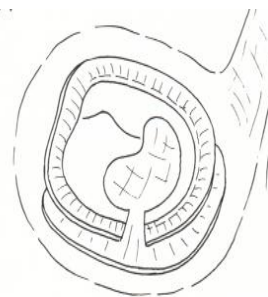مابین آنولوس استخوانی و فیبری قفل می شود، به طوری که گرافت در تماس با سطح تحتانی پرفوراسیون به خصوص در قدام قرار می گیرد (تصویر شماره ۵).



تصویر ۳- حفظ آنولوس قدامی



تصویر ۴- بریدن و بلند کردن فلپ واسکولار استریپ



تصویر ۵- برگرداندن فلپ ها

لبه های برش گرافت از زیر دسته ی چکشی بیرون آورده شده و در لاترال گردن چکشی روی همدیگر به حالت هم پوشانی قرار می گیرند. در صورت OCTM، در قسمت خلفی تحتانی و فوقانی کانال، مجرای استخوانی جدید ایجاد شده و

عنوان گرافت پرده تمپان استفاده شود، نیاز است که حاشیه پرفوراسیون در مجاورت گرافت قرار گیرد. تقریباً همه ی جراحان گوش به این دلیل گوش میانی را با ژلفوم پر می کنند که گرافت را در مجاورت حاشیه پرفوراسیون حمایت کند.

از طرفی ژلفوم یک جسم خارجی در گوش میانی بوده و می تواند موجب واکنش سیستم ایمنی در گوش میانی بشود. Liening و همکارانش یک مطالعه بر روی موش ها انجام داده و با قرار دادن ژلفوم در گوش میانی، دربررسی با میکروسکوپ نوری، فیروزیس در مزوتیمپان را گزارش کردند (۷).

Hellstrom و همکارانش مطالعه ی دیگری بر روی موش صحرایی انجام داده و ژلفوم فشرده شده را در گوش میانی قرار دادند. بعد از ۳-۲ ماه مشاهده کردند که گوش میانی با استخوان تازه تشکیل شده و توده ی بی شکل (حاوی بافت همبند، فیبروبلاست ها، عروق و سلول های التهابی)، پر شده بود. پرده، رتراکته شده و به پرومونتوآر چسبیده بود (۸).

در انسان، ژلفوم باعث پاسخ ایمنی round cell شده و موجب تشکیل بافت فیروزیس در حدی بیش از آن چه که به طور طبیعی در گوش میانی اتفاق می افتد، می گردد (۹). در این مطالعه با عدم استفاده از ژلفوم در گوش میانی از واکنش سیستم ایمنی بر علیه ژلفوم و عوارض حاصل ممانعت می شود. از طرف دیگر در نمونه های حیوانی، مدت جذب کامل ژلفوم بین ۵۴-۴۵ روز است (۹)، لذا در صورت استفاده از ژلفوم در گوش میانی، این ماده به مدت طولانی در گوش میانی باقی مانده و این امر مانع از بهبود کامل شنوایی تا جذب کامل ژلفوم می شود. در صورتی که در این تکنیک، بلافاصله بعد از خارج کردن روزیاد از مجرای گوش خارجی، شنوایی بیمار به طور قابل ملاحظه ای بهبود می یابد.

در این مطالعه نشان داده شد که میزان گرفتن گرافت در مواردی که در گوش میانی ژلفوم استفاده نشده بود، در تمپانوپلاستی و CCTM ۹۱/۵٪ و در OCTM ۸۳/۳٪ بود و در مواردی که ژلفوم استفاده شده بود، در تمپانوپلاستی و CCTM ۸۸/۵٪ و OCTM ۸۳/۸٪ درصد بود که نتایج مشابه هم بودند (به ترتیب $P=0/76$ و $P=0/61$).

میانگین سنی کل بیماران $31/2 \pm 14/15$ سال بود که کمترین سن ۱۳ و بیشترین سن ۵۶ سال بود. توزیع فراوانی افراد مورد مطالعه بر حسب نوع عمل جراحی و میزان موفقیت گرفتن گرافت در دو گروه در جداول (۱ و ۲) آورده شده است.

جدول ۱- توزیع فراوانی افراد بر حسب نوع عمل در

دو گروه مورد مطالعه

نوع عمل جراحی		
OCTM	CCTM	
۳۷(۳۷/۸)	۶۱(۶۲/۲)	گروه بدون استفاده از ژلفوم
۲۴(۲۸/۹)	۵۹(۷۱/۱)	گروه با استفاده از ژلفوم

بررسی نتایج آزمون رابطه ی مجذور خی نشان می دهد که تفاوت دو گروه از لحاظ نوع عمل معنی دار نمی باشد ($P=0/26$).

جدول ۲- جدول توزیع فراوانی افراد بر حسب میزان موفقیت در

دو گروه مورد مطالعه

موفقیت پیوند		
۵۴(۸۸/۵)	CCTM	گروه بدون استفاده از ژلفوم
۳۱(۸۳/۸)	OCTM	ژلفوم
۵۴(۹۱/۵)	CCTM	گروه با استفاده از ژلفوم
۲۰(۸۳/۳)	OCTM	ژلفوم

بررسی نتایج آزمون رابطه ی مجذور خی نشان می دهد که میزان موفقیت تمپانوپلاستی و CCTM در دو گروه مورد مطالعه از لحاظ آماری معنی دار نمی باشد ($P=0/76$). هم چنین میزان موفقیت OCTM در دو گروه مورد مطالعه نیز از لحاظ آماری معنی دار نمی باشد ($P=0/61$). موفقیت جراحی به حالتی گفته می شود که یک گرافت سالم و بدون پرفوراسیون یا لاترالیزاسیون، برای مدت ۱۲ ماه باقی باشد.

بحث

در تمپانوپلاستی، گرافت کردن به پرده تمپان پرفوره یک قسمت عمده از عمل جراحی است. در مورد هر ماده ای که به

نتیجه گیری

یکی از اهداف اصلی تمپانوپلاستی ترمیم پرفوراسیون پرده ی تمپان است. در تکنیک مورد استفاده در این مطالعه، جهت حمایت گرافت در مقابل حاشیه ی پرفوراسیون پرده ی تمپان در گوش میانی از ژلفوم استفاده نشده است. لذا در درجه ی نخست از اثرات نامطلوب ژلفوم به عنوان جسم خارجی و واکنش های متعاقب آن ممانعت شده است و در درجه ی دوم به علت عدم وجود ژلفوم در گوش میانی، شنوایی بیمار بلافاصله بعد از خارج کردن روزباد از مجرای گوش خارجی بهبودی واضح پیدا می کند. لذا با توجه به مزایای فوق، این تکنیک می تواند به صورت معمول در اعمال جراحی گوش مورد استفاده قرار گیرد.

میزان گرفتن گرافت در دست جراحان ماهر در میرنگوپلاستی با گرافت فاسیای تمپورال و تکنیک underlay و با استفاده از ژلفوم در گوش میانی در بالغین ۹۰٪ و در کودکان ۸۵-۹۰٪ است (۱۰-۱۲). در بررسی مقالات، مطالعه ای در مورد میزان گرفتن گرافت در CCTM و OCTM انجام نشده است.

Fisch در تمپانوپلاستی، CCTM و OCTM در تکنیک خویش از فلپ های پوستی مئاتال پدیگوله ی اسپیرال لاترال و مئاتال مدیال (به جای فلپ های استاندارد کورنر و واسکولاریس استریپ) استفاده کرده و در گوش میانی از ژلفوم استفاده نمی کند. میزان بسته شدن پرفوراسیون در پایان اولین سال بعد از عمل جراحی ۸۹٪ و بعد از ۱۵-۵ سال ۸۶٪ بود (۱۲).

References

- 1- Davis LE. Infection of the Labyrinth. In: Cumming CW, Flint PW, Harker LA, Haughey BH, Richardson MA, Robbins KT, et al. (editors). Cumming's otolaryngology head and neck surgery. 4th ed. Philadelphia: Elsevier Mosby; 2005: 305.
- 2- Merchant SN, Rosowski JJ, McKenna MJ. Tympanoplasty. Operative techniques in otolaryngology – head and neck surgery 2003; 14: 224-36.
- 3- Eisenbeis JF, Hermann BW. Areolar connective tissue graft in pediatric tympanoplasty: A pilot study. Am J Otol 2004; 25(2): 79-83.
- 4- Strasser GM, Schattzenstaller B. Myringoplasty with autologous mucosa-graft. Laryngorhinootologie 2008; 87(2): 93-5.
- 5- Downey TJ, Champeaux AL, Silva AB. Alloderm tympanoplasty of tympanic membrane perforations. Am J Otol 2003; 24(1): 6-13.
- 6- Liening DA, Lundy L, Silberberg B, Finstuen K. A comparison of the biocompatibility of three absorbable hemostatic agents in the rat middle ear. Otolaryngol Head Neck Surg 1997; 116(4): 454-7.
- 7- Hellstrom S, Salen B, Stenfors LE. Absorbable gelatin sponge (gelfoam) in otosurgery: One cause of undesirable postoperative results? Acta Otolaryngol 1983; 96(3-4): 269-75.
- 8- Paperella MM, Shumrick DA, Gluckman JL, Meyerhoff WL. Otolaryngology. 3rd ed. Philadelphia: WB Saunders; 1991: 1445.
- 9- Singh GB, Sidhu TS, Sharma A, Singh A. Tympanoplasty type I in children: An evaluative study. Int J Pediatr Otolaryngol 2005; 70(8): 1423-9.
- 10- Uyar Y, Keles B, Koc S, Ozturk K, Arbag H. Tympanoplasty in pediatric patients. Int J Pediatr Otolaryngol 2006; 70(10): 1805-9.
- 11- Brackmann DE, Shelton C, Arriaga MA. Otologic surgery. 2nd ed. Philadelphia: WB Saunders; 2001: 116.
- 12- Fisch U. Tympanoplasty, mastoidectomy, and stapes surgery. 2nd ed. New York: George ThiemeVerlag; 1994: 19.