

## نقش توانبخشی

## در درمان سندرم خروجی قفسه سینه

## چکیده

**سابقه و هدف:** با بررسی مقالات و تأکید بر تأثیر فیزیوتراپی و توانبخشی عضلات شانه و گردن در درمان سندرم خروجی قفسه سینه، تصمیم گرفته شد تا بررسی دقیقی روی این بیماران صورت گیرد، لذا بیمارانی را که با تشخیص سندرم خروجی قفسه سینه به کلینیک مراجعه کردند تحت بررسی قرار گرفتند و به این نتیجه رسیدیم که فیزیوتراپی و توانبخشی عضلات شانه و گردن می تواند در بهبودی بسیاری از بیماران مؤثر باشد.

**متد و روش:** طی هفت سال، تعداد ۱۳۱ مورد سندرم خروجی قفسه سینه تحت پی گیری و درمان و تعداد بیست و شش مورد (۲۰٪) مورد عمل جراحی قرار گرفتند. ۸۴ مورد (۶۴٪) با درمان های کنسرواتیو بهبودی پیدا کردند، ۲۱ مورد (۱۶٪) راضی به عمل جراحی نشده و با ادامه درمان کنسرواتیو بهبودی نسبی پیدا کردند. بیماران برای مدت پنج سال تحت نظر بودند و برای نتیجه گیری رضایت آنها نسبت به از بین رفتن درد مورد توجه قرار گرفت.

**یافته ها:** تمام بیماران در ابتدا برای مدت ۴ ماه تحت درمان توانبخشی عضلانی و فیزیوتراپی قرار گرفتند و افرادی که در طی این مدت، بهتر نشدند، آمادگی خود را جهت عمل جراحی اعلام کردند. تعداد ۲۶ بیمار که تحت عمل جراحی دنده اول قرار گرفتند، به دو گروه تقسیم کردیم، گروه اول ۱۴ نفر که با روش فوق کلاویکول و گروه دوم ۱۲ نفر که با روش زیر بغلی تحت درمان جراحی قرار گرفتند. روش فوق کلاویکول از نظر زمان، خونریزی، عارضه، و تعداد افراد کمک دهنده در طول عمل جراحی بهتر بود.

**نتیجه گیری:** در حد امکان باید سعی شود؛ بیماران با روش توانبخشی عضلات شانه، گردن و تغییر در وضعیت بیمار در هنگام نشستن، خوابیدن و کار کردن، مورد معالجه قرار گیرند و اگر بعد از چهار ماه بهبودی حاصل نشد، جراحی برای بیماران اندیکاسیون دارد. عمل جراحی در مورد ۲۳ نفر نتیجه خوبی داشت، دو نفر دیگر با عود بیماری روبه رو شدند که با فیزیوتراپی بهتر شد و در یک مورد نیز، نوروپارکسی دیده شد که بعد از ۱۲ ماه بهبودی حاصل گردید.

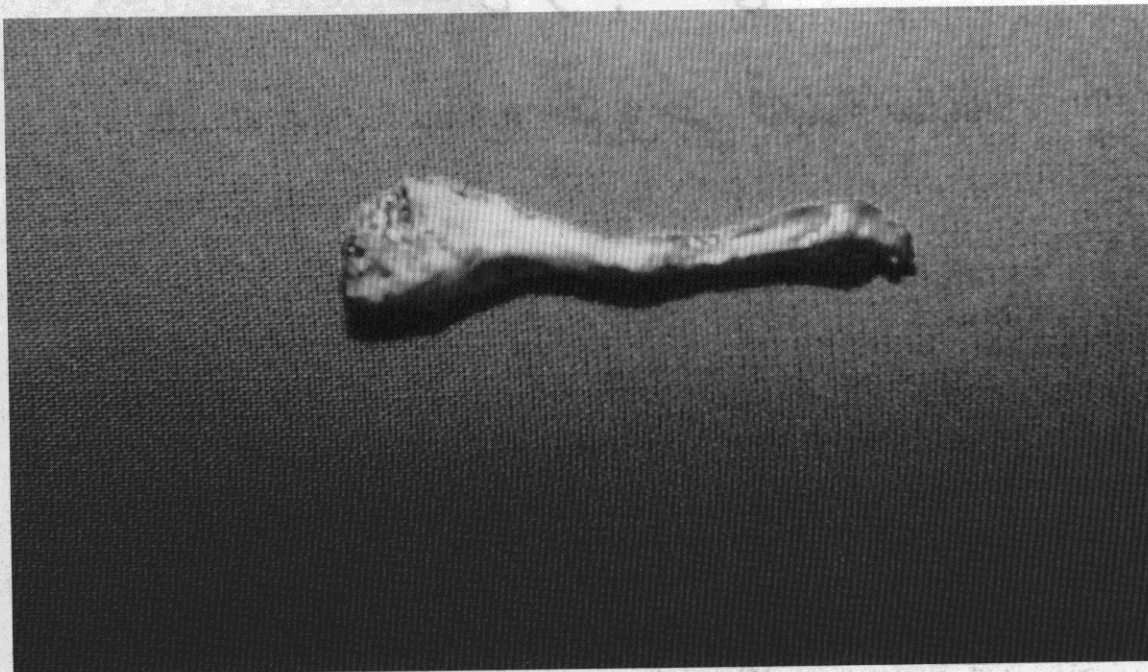
واژگان کلیدی: توانبخشی / درمان / سندرم خروجی قفسه سینه

دکتر محمدعلی حسینیان  
استادیار دانشگاه علوم پزشکی و  
خدمات بهداشتی درمانی شهید بهشتی

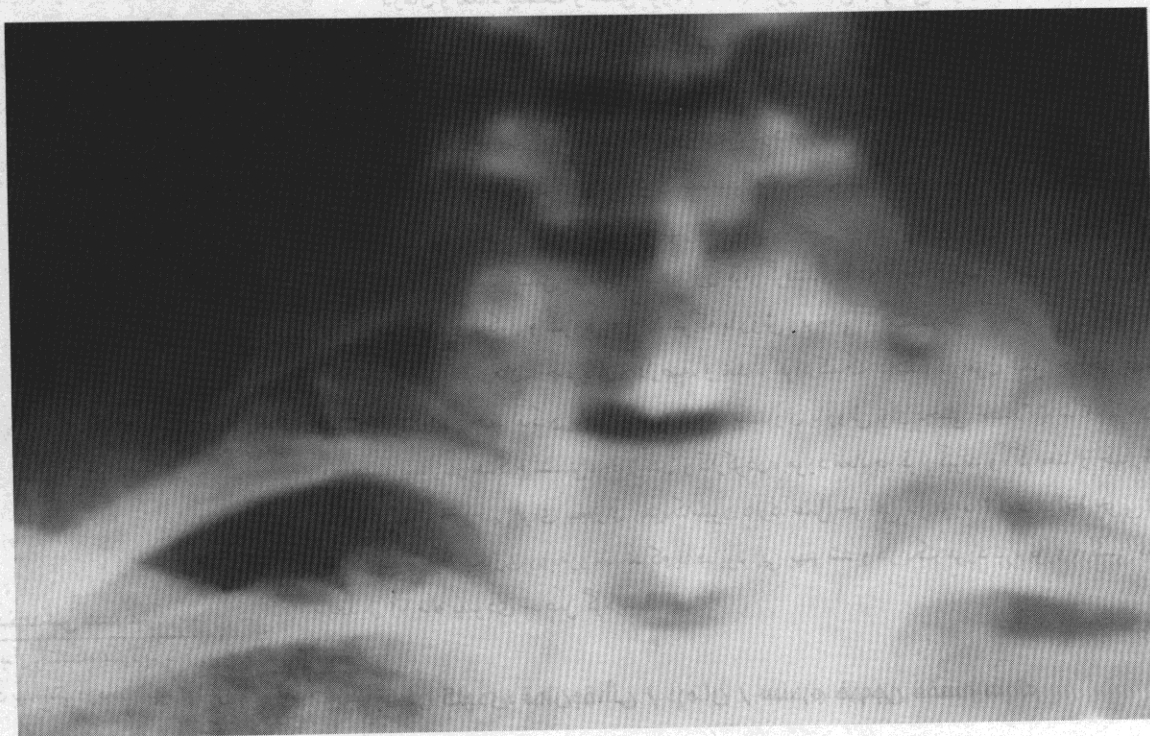مقدمه

سوپراواینفراسپیناتوس و تراپز همان طرف می‌شود. این فشردگی علل مختلفی دارد که عبارتند از دنده گردنی (شکل ۱)، باندد متصل به انتهای دنده گردنی (شکل ۲) و یا زائده‌ی عرضی دراز شده مهره هفتم که باعث فشار روی شبکه بازویی می‌شود. (۱ و ۶ و ۷ و ۹ و ۱۳)

سندرم خروجی قفسه سینه در اثر فشردگی روی شبکه‌ی بازویی به تنهایی یا همراه با عروق ساب کلاوین و آگزیلری در مسیر عبور از مجرای قفسه صدری به وجود می‌آید (۱ و ۳ و ۹ و ۱۰). در اثر فشار روی شبکه بازویی سیستم رتیکولار تحریک که باعث بالا رفتن فعالیت گاما و اسپاسم عضله اسکالن و یا عضلات



شکل ۱- وجود دنده گردنی باعث ایجاد سندرم خروجی قفسه سینه شده است.



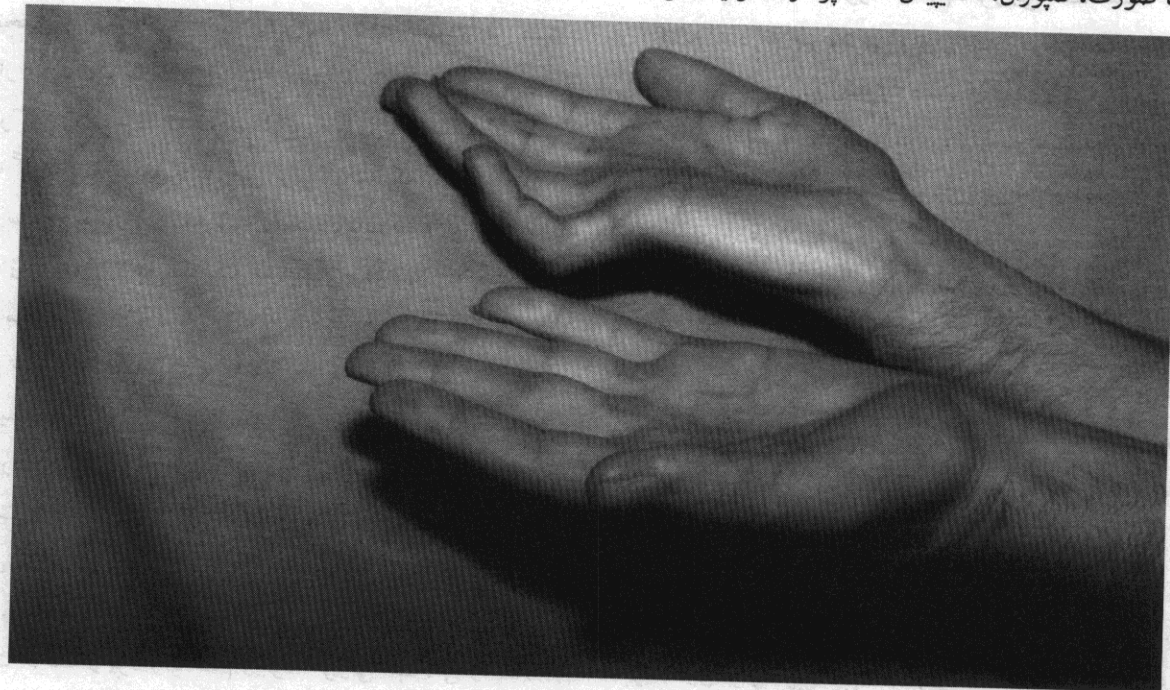شکل ۲- باندد لت فیروزه متصل شده به انتهای دنده گردنی باعث فشار روی شبکه بازویی می‌شود.



Archive of SID

بازو، ساعد، در پشت دست بین انگشت شست و ایندکس باشد. اگر فشار روی تته‌های تحتانی باشد، درد ممکن است در خلف گردن، قسمت داخلی اسکاپولار، قسمت داخلی بازو، ساعد، و یا در مسیر عصب اولنار به صورت پاراستزی خود را نشان بدهد. اگر تته‌های فوقانی و تحتانی فشرده شده باشند علائم فوق به صورت مخلوط ممکن است خود را نشان بدهند که در یک یا چند نقطه وجود خواهند داشت. گاهی علائم دیررس عصبی به صورت کاهش حس، ضعف عضلات موتور دست و اتروفی عضلات دست می‌باشد (شکل ۳).

هیپرتروفی و اسپاسم اسکالن قدامی، اسپاسم اسکالن میانی ثانوی به تروما، پوزیسیون‌های غیرطبیعی، تغییرات آناتومی دنده مثل کج و شیب‌دار شدن دنده اول، وجود فاشیای سیسون می‌تواند عامل فشار روی شبکه بازویی باشد. علائم عصبی، عروقی و یا مشترک می‌باشد، ولی بیش‌تر بیماران در حدود ۹۰-۹۵٪ با علائم عصبی به پزشک مراجعه می‌کنند. در صورتی که فشردگی روی کوردهای فوقانی باشد، درد به اشکال مختلف خود را نشان می‌دهد که می‌تواند در قسمت فوقانی قفسه صدری، قدام و طرفین گردن، ماندیول، صورت، تمپورال، اکسیپیتال، اسکاپولار، دلتوئید، لترال



شکل ۳- به علت سندرم خروجی قفسه سینه عضلات دست راست نسبت به دست چپ ضعیف‌تر شده و علائم Ulnar Claw Hand در دست راست مشخص می‌باشد.

کارپال تونل سندرم، کوئیتال سندرم، پروناتور سندرم، دیسک گردنی، استئوآرتریت مفصل اول دنده‌ای مهره‌ای، استیل سندرم، اسپوندیلیزیس مهره‌های گردنی و تومورهای ریه مورد توجه قرار گیرد. از نظر درمانی به روش کنسرواتیو و روش جراحی تقسیم می‌شوند. در روش کنسرواتیو استفاده از Strapping device و ارتز برای بالاگرفتن شانه مفید می‌باشد. بیمار تا حد امکان از خم شدن گردن خودداری کند، ورزش شنا در توانبخشی عضلات کمربند شانه‌ای تأثیر مثبتی دارد. ورزش برای عضلات شانه و گردن در خلال روز و یا بعد از انجام کارهای روزمره می‌تواند مؤثر باشد.

بیماران ممکن است در گرفتن و نوشتن مشکل داشته باشند و هنگام بالا بردن دست ضعف و درد به بیمار عارض بشود. در بعضی بیماران قدرت چنگ زدن تا ۴۰٪ و قدرت گرفتن با انگشتان و گرفتن کلید تا ۳۰٪ کاهش نشان می‌دهد. در معاینه کلینیکی انجام تست‌های آدسون (EAST)<sup>(۱)</sup>، (OET)<sup>(۲)</sup> و (SBT)<sup>(۳)</sup>، می‌تواند به تشخیص کمک بکند (۱۳). از نظر پاراکلینیک می‌توان از NCV, EMG، رادیوگرافی از مهره‌های گردن و قفسه صدری، MRI و در صورت لزوم آنژیوگرافی عروق ساب کلاوین استفاده کرد. این بیماری می‌تواند به صورت Double Crush Syndrome با کارپال تونل سندرم و با کوئیتال سندرم همراه باشد. این سندرم از نظر تشخیص افتراقی با

1-Elevated arm stress test 2-Over head exercise test  
3-Shoulder-bracing test

درمان ادامه داشت و در صورتی که در خلال این مدت (۴ ماه) بهبودی حاصل نشد، عمل جراحی به آنها پیشنهاد شد. در صورتی که بیمار مایل به عمل جراحی نبود، درمان فیزیوتراپی و ورزش‌های مورد نظر و داروهای ضد درد ادامه پیدا کرد. بیماران در سال اول هر ماه ویزیت شدند در سال دوم هر ۳ ماه و سال چهارم هر شش ماه تحت درمان بودند.

### یافته‌ها

از تعداد ۱۳۱ مورد سندرم خروجی قفسه سینه ۸۴ مورد (۶۴٪) با درمان فیزیوتراپی و توانبخشی درمان شدند. ورزش شنا، فیزیوتراپی، تغییر در وضعیت دست و گردن و شانه، تغییر در عادت خوابیدن بیمار و جلوگیری از روی سینه خوابیدن، جلوگیری از حمل بار سنگین، استفاده از گردن بند طبی و انجام ورزش برای قوی کردن عضلات گردن و شانه مواردی بوده که باعث بهبودی بیماران شده است. این درمان‌ها برای مدت ۴ ماه اجرا شد و در صورتی که در طول زمان بهبودی حاصل شد درمان توانبخشی ادامه یافت، در غیر این صورت جهت عمل جراحی انتخاب شدند. ۴۷ بیمار در خلال ۴ ماه به درمان جواب ندادند و با پیشنهاد عمل جراحی نیز فقط ۲۶ مورد (۲۰٪) موافقت خود را اعلام نمودند. ۱۲ مورد از ۲۶ مورد با روش زیر بغلی عمل شدند، که یک مورد در رادیوگرافی کجی دنده اول مشخص شد و در ۱۱ مورد دیگر علائم کلینیکی و وجود EMG و NCV مثبت علت برداشتن دنده اول از راه زیر بغل شد، ولی علت ایجاد این سندرم روشن نشد. از ۸ مورد نتیجه خوب بعد از ۳ ماه به دست آمد، نزد ۲ مورد درد بیماران کاملاً خوب نشد که درمان با فیزیوتراپی و داروهای مسکن ادامه یافت. از ۸ موردی که نتیجه‌ی خوب داشتند، یک مورد بعد از ۶ ماه و یک مورد بعد از یک سال عود کرد که جهت بیماران درمان فیزیوتراپی انجام شد.

در نزد چهار بیمار بعد از عمل دنده برداری، پنوموتوراکس ایجاد شد که Chest Tube گذاشته شد. در یک مورد هنگام برداشتن دنده فشردگی روی شبکه ایجاد و باعث نوروپارکسی تنه تحتانی شبکه شد که طی یک سال به تدریج بهتر شد.

۱۴ مورد با روش فوق کلاویکول عمل شدند که چهار مورد دنده گردنی، سه مورد زائده عرضی مهره‌ی گردنی طویل شده که در انتهای زائده عرضی، باند فیروزه وجود داشت و روی تنه‌های شبکه بازویی فشار وارد کرده بود، دو مورد کجی و انحراف دنده

فیزیوتراپی به شکل اولتراسون، فونوفورز، دیاترمی، استفاده از اشعه مادون قرمز و (TNS)<sup>(۱)</sup> می‌تواند در کاهش درد و التهاب مؤثر باشد.

در روش جراحی، برداشتن دنده‌ی اول همراه با آزاد کردن باندهای فیروزه و در صورت لزوم نورولیز شبکه بازویی در درمان بیمارانی که به درمان کنسرواتو جواب ندهاند می‌تواند مؤثر و مفید باشد.

### مواد و روش تحقیق

تحقیق به روش کارآزمایی بالینی انجام شده است. و طی هفت سال از اردیبهشت سال ۶۹ لغایت اردیبهشت ۷۶ تعداد ۱۰۵ بیمار که در ۳۶ بیمار هر دو دست گرفتار بوده و در ۶۹ بیمار فقط یک دست گرفتار بوده، مورد بررسی قرار گرفتند که مجموعاً ۱۴۱ مورد سندرم خروجی قفسه سینه تشخیص داده شده که ۶۵ مورد دست راست و ۷۶ مورد دست چپ مبتلا بوده است که ۱۰ مورد دیگر مراجعه نکرده و درمان را ادامه ندادند و از سری مورد بررسی خارج شده و بقیه بیماران که ۱۳۱ نفر بودند پی‌گیری شدند. از تمام بیماران در ابتدا شرح حال کامل گرفته شد و دست بیماران از نظر درد، بی‌حسی، درد شانه، سابقه تروما، وضعیت شغلی بیمار، وضعیت هنگام کار، نشستن و خوابیدن سؤال شد. از نظر پارستری و اختلال حرکتی و فنومن رینو سؤال شد و معاینه‌ی دقیق از ناحیه گردن، شانه، بازو، ساعد و انگشتان، مقایسه‌ی دو اندام با هم صورت گرفت وجود و یا عدم وجود آتروفی عضلانی و اختلال عروقی مورد بررسی قرار گرفت تست‌های تشخیصی مثل تست آدسون، (EAST) مانور رایت، فالن تست، آنتی فالن تست انجام شد، از تمام بیماران، رادیوگرافی از مهره‌های گردنی و قفسه صدری، MRI، EMG، NCV خواسته شد. آزمایش خون از نظر قندخون، رایت، ویدال، اسیداوریک HLA-CRP نیز انجام گرفت. ۱۳۱ مورد که تمایل به درمان داشتند تحت درمان داروهای ضدالتهاب و فیزیوتراپی به شکل استفاده از IR، اولتراسون، دیاترمی، تحریکات الکتریکی دو بار در هفته برای مدت چهارماه انجام گرفت. برای تعداد ۱۸ بیمار، پیشنهاد تغییر شغل داده شد که مورد قبول قرار گرفت.

به بیماران ورزش شنا جهت عضلات گردن و شانه پیشنهاد شد. وضعیت نشستن، خوابیدن بیماران تصحیح شد و اجازه حمل بار سنگین با دست به آنها داده نشد. استفاده از گردن بند طبی نیز برای بیماران تجویز شد. بیماران هر ۱۵ روز ویزیت شده و تا چهارماه



سندرم رینو مشاهده شد می‌تواند در بهبودی کامل بیماران مؤثر است. بیش‌ترین محل فشار، تنه‌های تحتانی و میانی است. در اثر افزایش سن، خستگی و وضعیت ضعیف بیمار که در اثر ضعف باعث کاهش فضای سندرم خروجی قفسه سینه شده و باعث انسداد وریدی و یا فشار روی شبکه بازویی می‌شود باید از این عمل خودداری شود. از تمام بیماران باید جهت مشخص کردن آنومالی‌های استخوان برای بررسی اسپوندیلیت رادیوگرافی مهره گردنی گرفته شود.

مطالعه عصبی جهت کارپال تونل و کوئیتال تونل سندرم و بررسی شانه، مهره‌های گردنی، مولتیپل اسکروزیس، تومورهای قله ریه و مهره‌های گردنی انجام شود. بهتر است که MRI جهت بررسی دیسک گردنی و در صورت لزوم آرتروگرافی برای بررسی بیماری‌های عروقی نیز انجام شود، باید نوروپاتی، میوتونی، دردهای استخوانی، تئوسینویت، بیماری‌های فشارنده مثل سندرم پروناتور و یا رادیال سندرم را از بیماری سندرم خروجی قفسه سینه تشخیص افتراقی دهیم، تست آدسون جهت تشخیص سندرم خروجی قفسه سینه چندان مفید نیست. امتحان EAST نزد ۹۰٪ بیماران که کارپال تونل سندرم داشته باشند مثبت می‌شود، لذا باید توجه شود که فقط روی علامت EAST تأکید نشده و مثبت بودن این علامت همراه با علائم کلینیکی و EMG و NCV می‌تواند راهنمای تشخیص باشد. در مواردی که احتیاج به بررسی شبکه براکیال و یا مواقعی که احتیاج به سمپاتکتومی و یا در مواردی که احتیاج به بررسی عروق یا باندهای فیروزه می‌باشد بهتر است از روش فوق کلاویکول برای درمان جراحی استفاده شود. معاینه دقیق و سؤال از سابقه وجود تروما می‌تواند در تشخیص صحیح بیماری مفید باشد.

اول در رادیوگرافی مشخص شده بود، در سه مورد دیگر، علاوه بر سندرم خروجی قفسه سینه، فنومن رینو وجود داشت که نه تنها دنده اول برداشته شد بلکه اقدام به سمپاتکتومی گردنی نیز شد. دو مورد باند فشار دهنده از پایین روی شبکه، فشردگی ایجاد کرده که باند آزاد و نورولیز شبکه انجام شد. در این روش یک مورد به علت باز شدن پلور احتیاج به Chest Tube داشت. در روش جراحی فوق کلاویکول، نورولیز شبکه با دید مستقیم امکان‌پذیر است. بررسی عروق ساب کلاوین و سمپاتکتومی به راحتی امکان‌پذیر می‌باشد و نه تنها نسبت به روش زیربغلی خونریزی کم‌تر بود، بلکه زمان عمل جراحی نیز به طور نسبی یکساعت کمتر از آن روش بود.

بعد از برداشتن دنده اول، پارستری طی هفته اول، درد طی سه هفته و قدرت دست بعد از سه ماه بهتر شد. در مواردی که عضلات ساعد لاغر شده بود و علامت Ulnar Claw Hand را نشان می‌داد پیگیری‌های انجام شده پارستری یک هفته و قدرت دست به تدریج، در طی یکسال بهبودی حاصل شد و برطرف شدن Claw hand و برگشت قطر طبیعی ساعد بعد از دو سال به تدریج بهتر و بعد از چهار سال کاملاً خوب شد. در مواردی که آتروفی عضلات تنار وجود داشت پارستری در خلال یک هفته اول بعد از عمل و قدرت دست بعد از دو سال به تدریج بهتر و بعد از پنج سال کاملاً به حال طبیعی برگشت ولی به طور نسبی بهبود پیدا کرد.

## بمٹ و نتیجہ گیری

بیمارانی که با علامت سندرم خروجی قفسه سینه مراجعه می‌کنند در ابتدا باید از روش‌های بدون جراحی استفاده کرد. کاهش وزن و ماموپلاستی نزد بیمارانی که پستان بزرگ دارند، می‌تواند در درمان بیماران مؤثر واقع شود. جلوگیری از فعالیت دست در بالای سر، استفاده از بریس شانه، بالا بردن قدرت عضلات تراپز، رومبوئید، بالا بردن قدرت عضله بدون بالا بردن دست و شانه، طی ماه‌ها و سال‌ها مؤثر واقع می‌شود. بیماران باید از حمل اجسام سنگین به وسیله دست خودداری کنند، فیزیوتراپی مثل IR، اولتراسون، دیاترمی و الکتروتراپی، استفاده از ارتز و Strapping Device برای بالا گرفتن شانه، برای بیمارانی که مبتلا به توراسیک اوت لت می‌باشند مؤثر است. درمان کنسرواتو به صورت Self Treatment می‌تواند مؤثر باشد، بنابراین آموزش صحیح در بهبود آنها تأثیر دارد. بیش از نصف بیماران با آزاد کردن عضله اسکالن، نورولیز شبکه بازویی و آزاد کردن باند فیروزه از دنده گردنی می‌تواند در بهبودی بیماران مؤثر باشد. سمپاتکتومی در مواردی که

- ۱- دکتر جمال سادات گوشه: فشردگی شبکه بازویی در مجرای خروجی قفسه صدری، صفحه ۵۱۹-۵۲۹ در کتاب جراحی میکروسکوپی اعصاب دست سال چاپ ۱۳۶۸.
- 2-Luciano A. Poitevin, MD: Proximal compressions of the upper limb neuro vascular bundle, hand clinics 4:4, 575-584, 1988.
- 3-Kirgis AD, Reed AF: significant anatomic relation in the syndrome of the scalene muscle, Ann surg 127: 1182, 1948.
- 4-William W. Eversmann, Jr. Entrapment and compression neuropathies, pp. 1371-1372 in operative hand surgery 3rd ed, David p-green MD 1993.
- 5-Adson AW: Surgical Treatment for symptoms produced by cervical ribs and the scalenus snterior muscle : surg gynecol obstet 85 : 687, 1947.
- 6-Bonney G: The scalenus medius band. A contribution to the study of the thoracic outlet syndrome. J Bone Joint surg 47 B: 268-272, 1965.
- 7-Richard M. Green, Kenneth ouriet: Peripheral arterial disease, pp. 969-972 in principles of surgery 6th ed, seymour I. schwarthz M.D., 1994.
- 8-Frederick kittle, C.E Anagnostopoulos: chest wall, 263-266 in operative surgery, Paul F. Nora. M.D., 1974.
- 9-Harold C. Urschel, Jr.: thoracic outlet syndrome, pp. 437-451 in gibbon's surgery of the chest 4th ed, David C.Sabiston, Jr. M.D., 1983.
- 10-James H. Beaty: Congenital anomalies of trunk and upper extremity, pp. 2775-2779, in campbell's operative orthopadics 7th ed, A.H. crenshaw, 1987.
- 11-Evers mann - Jr. ww: Compression entrappment neuro pathies of the upper extremity, J.Hand surg 8, 756-759, 1983.
- 12-Y-Nakat Suchi: Conservative treatment of thoracis autlet syndrome using an orthosis, 6th congress of the (ifssh) finland, 1995.
- 13-Gamma mediated pain of the upper extremity p.306. 6th congress of the (ifssh) finland, 1995.