

## بررسی تأثیر لیزر دیود بر میزان پسرفت عروق جدید مبتلایان به رتی‌نوپاتی پرولیفراتیو پرخطر

دکتر مرسل مهریار<sup>۱</sup>، دکتر مرتضی مهدی زاده<sup>۱</sup>، دکتر حسام الدین مقدسی<sup>۱</sup>، دکتر سید محمد حسینی<sup>۱</sup>

### خلاصه

**سابقه و هدف:** با توجه به پسرفت عروق جدید مبتلایان به رتی‌نوپاتی پرولیفراتیو پرخطر و عوارض شناخته شده آن و مشکلات استفاده از لیزر و گزارش مواردی از موقعیت لیزر دیود با طول موج ۸۱۰ نانومتر و به منظور تعیین تأثیر آن این تحقیق انجام گرفت.

**مواد و روش‌ها:** این مطالعه با طراحی کارآزمایی بالینی بر روی ۳۸۶ چشم از ۲۲۴ بیمار انجام گرفت. بیماران از نظر وجود عروق جدید روی عصب بینایی و یا سطح شبکیه بررسی شدند. چنانچه طبق معیار *DRS* جزء گروه پرخطر بودند، طی ۴-۱۰ جلسه با متوسط فاصله یک هفته (۵-۱۰ روز) با لیزر دیود به میزان ۱۲۰۰ نقطه درمان می‌شدند. پس از آن معاینه مجدد و انژیوگرافی فلور سینی انجام می‌شد و در صورت نیاز لیزر درمانی ادامه می‌یافت. بیماران پس از آن هر سه ماه یک بار پیگیری می‌شدند و تأثیر این نوع لیزر بر میزان پسرفت عروق جدید مورد قضاوت آماری قرار گرفت.

**یافته‌ها:** از ۳۸۶ چشم ۲۱۰ مورد (۵۴/۴ درصد) به لیزر درمانی پاسخ داده و پسرفت کامل رگهای جدید دیده شد. در ۳۱/۳ درصد پسرفت عروق ناقص بود و یا تغییری دیده نشد و در ۱۴/۳ درصد عدم درمان وجود داشت ( $P < 0/000$ ).

**نتیجه‌گیری و توصیه‌ها:** دیود لیزر با طول موج ۸۱۰ نانومتر در پسرفت عروق جدید رتی‌نوپاتی پرولیفراتیو دیابتی مؤثر و قابل مقایسه با لیزر کریپتون است.

**کلمات کلیدی:** رتی‌نوپاتی پرخطر، لیزر دیود، پسرفت عروق

۱- گروه چشم پزشکی، دانشگاه علوم پزشکی شیراز

## مقدمه

با توجه به نتایج چند مطالعه روی اثر لیزر دیود در فوتوکواگولاسیون شبکیه و به منظور تعیین تاثیر لیزر دیود با ۸۱۰ نانومتر بر میزان پسرفت عروق جدید، این تحقیق روی مبتلایان به رتینوپاتی پرولیفراتیو پرخطر مراجعه کننده به بیمارستان خلیلی شیراز انجام گرفت.

## مواد و روش ها

تحقیق با طراحی کارآزمایی بالینی از نوع مقایسه قبل و بعد انجام گرفت. تعداد ۳۸۶ چشم از ۲۲۴ بیمار در مدت ۲/۵ سال مورد بررسی قرار گرفت. پس از معاینه دقیق مردمک گشاد شده و با استفاده از لنز تماسی گلدمن و افتالموسکوپ غیر مستقیم شبکیه مورد معاینه قرار می گرفت و در همه بیماران انژیوگرافی فلورسینین انجام می شد.

بر مبنای معیارهای *DRS* بیماران طبقه بندی شده و گروه پرخطر تشخیص داده شد و مورد لیزر درمانی به وسیله لیزر دیود با طول موج ۸۱۰ نانومتر قرار می گرفتند. در صورتی که بیمار ادم واضح بالینی ماکولا داشت قبل از اقدام به *PRP* لیزر ماکولا با همان لیزر انجام می شد.

لیزر *PRP* در ۴-۱۰ جلسه به فاصله ۵-۱۰ روز (میانگین ۷ روز) صورت می گرفت. در هر جلسه ۲۰۰-۵۰۰ نقطه با قدرت ۱۰۰-۶۰۰ میلی وات و اندازه ۲۰۰-۵۰۰ میکرو و مدت ۲۰۰-۵۰۰ میلی ثانیه زده می شد. پس از ۱۲۰۰ نقطه لیزر درمانی معاینه مجدد انجام شده، در صورت عدم پسرفت کامل عروق جدید لیزر درمانی تا ۲۵۰۰ نقطه ادامه می یافت. بیماران هر سه ماه یک بار پیگیری می شدند. پس از لیزر درمانی، بیماران به سه گروه پسرفت داشته، بدون تغییر و عدم پسرفت تقسیم

با پیشرفت علم و پیدایش روش های درمانی جدید برای بیماری دیابت طول عمر بیماران بیشتر شد، در نتیجه تعداد بیشتری از بیماران عوارض جسمی آن را نشان می دهند. رتینوپاتی دیابتی از مهم ترین و ناتوان کننده ترین عوارض این بیماری است. این عارضه با کنترل قند خون و طول بیماری ارتباط دارد (۱ و ۲).

رتینوپاتی دیابتی از شایع ترین علل کاهش دید در بیماران ۲۰-۷۴ ساله می باشد (۳). تقریباً تمام بیماران دیابتی نهایتاً دچار تغییراتی در عروق شبکیه می شوند. ابتدا نفوذپذیری رگها زیاد می شود، به تدریج انسداد عروقی ایجاد شده باعث ایسکمی شبکیه گردیده و منجر به تولید رگهای جدید در سر عصب بینایی (*NVD*) و در مناطق دیگر شبکیه (*NVE*) می شود. به علت شکننده بودن دیواره این عروق شانس خونریزی آنها بیشتر است. (۴)

مفهوم فوتوکواگولاسیون درمانی شبکیه ۵۰ سال پیش توسط *Meyer schwitckerath* مطرح شد (۵). اوایل از پرتوهای متمرکز شده نور خورشید و بعدها از لامپهای *Xenon Arc* جهت این کار استفاده می شد. نخستین لیزر کاربردی در سال ۱۹۶۰ ساخته شد. لیزر *Ruby* و انواع لیزر ارگون و کریپتون جهت فوتوکواگولاسیون شبکیه به کار رفته است و تاثیرات آنها در پیشگیری از پیشرفت رتینوپاتی پرولیفراتیو دیابتی نشان داده شده است (۶ و ۷). اما این نوع لیزرها مشکلات کاربردی متعددی از جمله تامین برق، سیستم خنک کننده، گرانی، سنگینی، سرویس های اندازه گیری فشار گاز، پر کردن گاز، تعویض فیلتر سیستم خنک کننده را به دنبال دارند. لذا اقدامات برای استفاده از لیزرهای دیگر مطرح شده است (۸ و ۹ و ۱۰ و ۱۱).

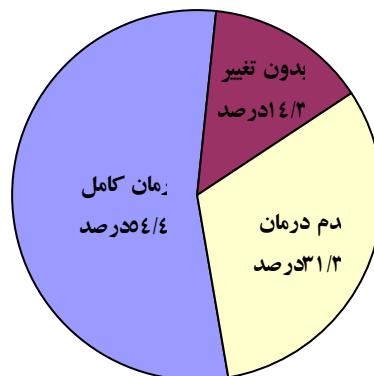
۸۷ چشم دیگر (۲۲/۵۴ درصد) پسرفت کامل رگهای جدید را نشان دادند. تأثیر نهایی لیزر بر پسرفت عروق جدید در نمودار شماره ۱ ارائه گردیده است و نشان می‌دهد که در ۲۱۰ چشم (۵۴/۴ درصد) به درمان کاملاً پاسخ دادند.

در ۱۲۱ بیمار (۳۱/۳ درصد) پسرفت عروق جدید ناقص بود و یا تغییری دیده نشد. در ۵۵ چشم (۱۴/۲ درصد) علی‌رغم درمان، بیماری پیشرفت کرده به ویتروکتومی عمیق منجر گردید. بر مبنای پسرفت داشته و نداشته آماره *Mcnemar's* نشان داد که این عدم پیشرفت به لحاظ آماری معنی‌دار است ( $P < ۰/۰۰۰۰$ ) و بر مبنای سه وضعیت پسرفت فوق آماره *SIGN* نشان داد که این تأثیر به لحاظ آماری معنی‌دار است ( $P < ۰/۰۰۰۰$ ).

شدند و از آماره‌های *Sign test* و *Mcnemar's* برای آنالیز آماری استفاده شد.

### یافته‌ها

تعداد بیماران واجد شرایط مورد بررسی ۲۲۴ نفر با ۳۸۶ چشم گرفتار بود. در ۱۶۲ نفر (۷۲/۳ درصد) گرفتاری دو طرفه و در ۶۲ نفر (۲۷/۷ درصد) تنها یک چشم گرفتار بود. همه بیماران جزء گروه پرخطر بودند. تعداد زنان ۱۱۵ (۵۱/۰۳ درصد) و مردان ۱۰۹ نفر (۴۸/۷۱ درصد) بود. درگیری چشم راست در ۲۰۲ مورد (۵۲/۳ درصد) و چشم چپ در ۱۸۴ مورد (۴۷/۷ درصد) وجود داشت. سن متوسط بیماران ۵۹ سال و حداقل ۱۸ تا ۸۶ سال بود. در ۱۲۳ چشم (۳۱/۸۷ درصد) با دریافت ۱۲۰۰ نقطه لیزر دیود پسرفت کامل عروق جدید دیده شد. با ادامه درمان و دریافت ۱۲۰۰-۲۵۰۰ نقطه لیزر دیود



نمودار ۱- توزیع ۳۸۶ چشم بر حسب میزان پسرفت عروق جدید پس از درمان با لیزر دیود

### بحث

در ۱۴/۳ درصد بیماری پیشرفت کرده به مرحله ویتروکتومی رسید. در مطالعه مشابهی روی ۳۳ بیمار میزان پسرفت کامل عروق جدید ۳۹/۱ درصد بود (۱۲).

طول موج ۸۱۰ نانومتر لیزر دیود در مقایسه با لیزر ارگون سبز نفوذ بیشتری دارد و جذب کدورت‌های عدسی و خونریزی‌های زجاجیه نمی‌شود.

تحقیق نشان داد که ۵۴/۴ درصد افراد با پسرفت کامل عروق جدید به درمان با لیزر دیود جواب دادند که ۲۲/۵۴ درصد آنها به بیش از ۱۲۰۰ نقطه لیزر درمانی احتیاج پیدا کردند و ۳۱/۹ درصد با ۱۲۰۰ نقطه لیزر درمانی پسرفت کامل رگهای جدید را نشان دادند. این در حالی است که در ۳۱/۳ درصد موارد بیماری در همان مرحله متوقف ماند و

مناسب‌تر صورت گرفته است (۸). لیزر دیود که با فناوری نیمه رساناها کار می‌کند وزنی حدود  $5/0\text{kg}$  دارد. این لیزر نیاز به سرویس‌هایی مانند اندازه‌گیری فشار گاز، پر کردن گاز و تعویض فیلتر سیستم خنک‌کننده ندارد. به علاوه این لیزر فاقد لوله‌های شکننده بوده، به آسانی قابل حمل و نقل است و با برق معمولی کار می‌کند (۹ و ۱۰). قیمت آن کمتر از لیزرهای گازی است و با تولید انواعی که قدرت مناسب دارند در چشم پزشکی استفاده روزافزون پیدا کرده است.

نفوذ عمیق این نوع لیزر در بیماری‌های عروقی شبکیه که با ایسکمی همراه است سبب افزایش بیشتر فشار جزئی اکسیژن در بافت‌های *preretinal* می‌شود (۱۶).

یکی از دلایلی که باعث استفاده کمتر از این نوع لیزر شده است، ایجاد درد به علت نفوذ عمقی در مشیمه به خصوص در درمان محیطی شبکیه و در افرادی است که پوست روشن دارند. مطالعات نشان داده است که این درد با درد ناشی از لیزر کریپتون قرمز تفاوت زیادی ندارد و در موارد عدم تحمل بیمار بی‌حسی رتروبولبار توصیه می‌گردد (۱۷).

از طرف دیگر لیزر درمانی قبل از اقدام به عمل آب مروارید و ویتراکتومی احتمال عوارض این گونه اعمال جراحی مانند *CME* و خونریزی زجاجیه بعد از عمل را کم می‌کند. لذا در بیمارانی که کدورت محیط‌های چشم را دارند استفاده از لیزر دیود توصیه می‌شود (۱۲ و ۱۰). جذب لیزر دیود تقریباً منحصر به رنگدانه‌های *RPE* می‌باشد. بنابراین در افراد رنگین پوست نظیر بیماران ما جذب و اثر بیشتری دارد (۱۳).

لیزر دیود به می‌زان کمتری در لایه‌های سطحی شبکیه جذب می‌شود. پس در مقایسه با لیزر ارگون اثر کمتری بر کاهش میدان بینایی و ایجاد اسکوتوم محیطی دارد. به علاوه در درمان ادم ماکولا اثر کمتری در تولید اسکوتوم پاراسترال دارد و اختلال کمتری در حساسیت به کنتراست ایجاد می‌کند. در حالاتی که فیروز و کشش روی شبکیه وجود دارد با عنایت به عدم جذب لیزر دیود در این مناطق استفاده از آن ایمن‌تر است (۱۴ و ۱۵).

در حال حاضر از لیزرهای ارگون و کریپتون به طور وسیعی در درمان رتینوپاتی دیابتی استفاده می‌شود. با توجه به مشکلات کاربرد این نوع لیزرها از جمله تامین برق، سیستم خنک‌کننده، گرانی و سنگینی آن تلاشهایی برای استفاده از لیزرهای

**References:**

1. [No authors listed]. The effect of intensive treatment of diabetes on the development and progression of long-term complications in insulin-dependent diabetes mellitus. The Diabetes Control and Complications Trial Research Group. *N Engl J Med.* 1993;329(14):977-986.
2. Klein R, Klein BE, Moss SE, et al. The Wisconsin epidemiologic study of diabetic retinopathy II. Prevalence and risk of diabetic retinopathy when age at diagnosis is less than 30 years. *Arch Ophthalmol.* 1994; 102: 520-526.
3. Arango JL, Pavan PR. Diabetic retinopathy treatment trials: a review. *Int Ophthalmol Clin.* 1998;38(2):123-154.
4. Witkin SR, Klein R. Ophthalmologic care for persons with diabetes. *JAMA.* 1984;251(19):2534-2537.
5. Bloom SM, Brucker AJ. Laser surgery of the posterior segment. 2nd ed. Philadelphia: Lippincott-Raven Publishers; 1997: 62.
6. chong LP. Diode laser treatment of diabetic retinopathy. In: Ryan S and Lewis H. *Medical and surgical retina.* St Louis: CV Mosby; 1994: 269-286.
7. [No authors listed]. Early treatment Diabetic Retinopathy study research Group. Early photocoagulation for diabetic retinopathy: ETDRS report No. 9. *Ophthalmology.* 1991; 98 (suppl): 766-785.
8. Puliafito CA, Deutsch TF, Boll J, et al. Semiconductor laser endophotocoagulation of the retina. *Arch Ophthalmol.* 1987;105(3):424-7.
9. Mark W.B, Carmen AP. Semiconductor diode laser: a new laser light source in ophthalmology. *Int Ophthalmol Clinic.* 1990;30(2): 77-83.
10. Balles MW, Puliafito CA, D'Amico DJ, et al. Semiconductor diode laser photocoagulation in retinal vascular disease. *Ophthalmology.* 1990; 97: 1553-1561.
11. Bandello F, Brancato R, Trabucchi G, et al. Diode versus argon-green laser panretinal photocoagulation in proliferative diabetic retinopathy: a randomized study in 44 eyes with a long follow-up time. *Graefes Arch Clin Exp Ophthalmol.* 1993;231(9):491-494.
- 12- McHugh JD, Marshall J, Ffytche TJ, et al. Initial clinical experience using a diode laser in the treatment of retinal vascular disease. *Eye.* 1989;3 ( Pt 5):516-527.
13. Lanzetta P, Virgili G, Menchini U. Diode laser photocoagulation of choroidal neovascular membranes. *Int Ophthalmol.* 1995-96;19(6):347-354.
14. Ulbig MW, McHugh DA, Hamilton AM. Diode laser photocoagulation for diabetic macular oedema. *Br J Ophthalmol.* 1995;79(4):318-321.
15. Akduman L, Olk RJ. Diode laser (810 nm) versus argon green (514 nm) modified grid photocoagulation for diffuse diabetic macular edema. *Ophthalmology.* 1997;104(9):1433-1441.
16. Funatsu H, Wilson CA, Berkowitz BA, et al. A comparative study of the effects of argon and diode laser photocoagulation on retinal oxygenation. *Graefes Arch Clin Exp Ophthalmol.* 1997;235(3):168-75.
17. Ulbig MW, McHugh DA, Hamilton AM. Photocoagulation of choroidal neovascular membranes with a diode laser. *Br J Ophthalmol.* 1993;77(4):218-21.