

## **Protective effect of edible turmeric (*Curcuma longa* Linn.) powder on early hepatic injury in diabetic rats**

**Amouoghli Tabrizi B<sup>1\*</sup>, Mohajeri D<sup>2</sup>**

1- Department of Clinical Sciences, Faculty of Veterinary Medicine, Islamic Azad University- Tabriz Branch, Tabriz, I.R. Iran.

2- Department of Pathobiology, Faculty of Veterinary Medicine, Islamic Azad University- Tabriz Branch, Tabriz, I.R. Iran.

Received February 9, 2010; Accepted August 14, 2010

### **Abstract:**

**Background:** Hepatic insufficiency is one of the most important consequences of the diabetes mellitus. A wide variety of herbs has been described for the treatment of diabetes mellitus. The aim of present study was to assess the protective effect of turmeric powder on early hepatic injuries in alloxan-induced diabetic rats.

**Materials and Methods:** Eighty male Wistar rats were randomly assigned into 4 equal groups. Turmeric powder was added to the food regimen of turmeric treatment groups. At the end of experiment, levels of functional liver markers (AST, ALT and SALP), albumin, total bilirubin and proteins were assessed in the serum. Product of lipid peroxidation (MDA), superoxide dismutase (SOD) activity, catalase (CAT), glutathione peroxidase (GPX) and glutathione reductase (GR) were also assayed in liver hemogenates. Finally, the biochemical findings were matched with histopathological verification.

**Results:** In the diabetic rats, turmeric powder significantly decreased the levels of serum biomarkers of hepatic injury, TB, and elevated the levels of Alb and TP. Furthermore, turmeric powder significantly decreased the lipid peroxidation and elevated the levels of antioxidant enzymes in the rats.

**Conclusion:** It seems that turmeric powder has protective effect on early diabetic hepatopathy in experimentally induced diabetic rats.

**Keywords:** *Curcuma longa* Linn., Diabetes mellitus, Hepatic injury, Rat

**\*Corresponding Author.**

**Email:** b\_tabrizi@iaut.ac.ir

**Tel:** 0098 914 1144 560

**Fax:** 0098 411 637 3935

Conflict of Interests: *No*

*Feyz, Journal of Kashan University of Medical Sciences, Autumn, 2010; Vol 14, No 3, Pages 190-199*

# اثر حفاظتی مصرف خوراکی پودر زردچوبه بر آسیب پیش رس کبدی در موش‌های صحرائی دیابتی شده با آلوکسان

بهرام عمواوغلی تبریزی<sup>\*۱</sup>، داریوش مهاجری<sup>۲</sup>

## خلاصه

**سابقه و هدف:** یکی از عوارض دیابت شیرین آسیب کبدی است. هدف از این مطالعه ارزیابی اثر حفاظتی پودر زردچوبه خوراکی بر آسیب پیش رس کبدی در موش‌های صحرائی دیابتی شده با آلوکسان می‌باشد.

**مواد و روش‌ها:** در این مطالعه تجربی ۸۰ سر موش صحرائی نر ویستار به طور تصادفی در ۴ گروه شامل سالم شاهد، سالم تیمار شده با زردچوبه، دیابتی و دیابتی تیمار شده با زردچوبه توزیع گردیدند. به رژیم غذایی موش‌های گروه‌های تیمار با زردچوبه، پودر زردچوبه به میزان ۲ درصد افزوده شد. در پایان دوره آزمایش، فاکتورهای بیوشیمیایی شاخص عملکرد کبد در خون شامل آنزیم‌های آلانین آمینوترانسفراز، آسپارتات آمینوترانسفراز و آلکالین فسفاتاز و آلبومین، پروتئین تام و بیلی‌روبین تام و همچنین ماحصل پراکسیداسیون لیپیدی (مالون‌دی‌آلدنید)، فعالیت سوپراکسید دسموتاز، کاتالاز، گلوکاتایون پراکسیداز و گلوکاتایون ردوکتاز در هموزنات بافت کبد مورد سنجش قرار گرفت.

**نتایج:** در موش‌های دیابتی شده با آلوکسان، پودر زردچوبه به طور معنی‌داری میزان آنزیم‌های شاخص آسیب کبد و بیلی‌روبین تام را کاهش و سطوح آلبومین و پروتئین تام سرم را افزایش داد. همچنین، پودر زردچوبه به طور معنی‌داری میزان پراکسیداسیون لیپیدی را در موش‌های دیابتی کاهش و سطوح آنزیم‌های آنتی‌اکسیدان را در آنها افزایش داد. نتایج هیستوپاتولوژی نیز با یافته‌های بیوشیمیایی در توافق بودند.

**نتیجه‌گیری:** نتایج مطالعه حاضر نشان می‌دهد پودر گیاه زردچوبه مانع از بروز آسیب زود هنگام کبد در موش‌های صحرائی دیابتی می‌گردد. بنابراین، مصرف پودر زردچوبه می‌تواند پس از انجام کارآزمایی‌های شاهد دار انفاقی، در پیش‌گیری از آسیب پیش رس دیابتی توصیه گردد.

**واژگان کلیدی:** زردچوبه، دیابت، آسیب کبدی، موش صحرائی

فصلنامه علمی - پژوهشی فیض، دوره چهاردهم، شماره ۳، پاییز ۱۳۸۹، صفحات ۱۹۹-۱۹۰

## مقدمه

نقش رادیکال‌های آزاد در ایجاد آسیب‌های بافتی در موش‌های صحرائی دیابتی شده توسط استرپتوزوتوسین نیز به اثبات رسیده است [۶]. کبد، اندامی موثر در حفظ و برقراری سطح گلوکز خون در محدوده طبیعی بوده و افزایش قند خون منجر به عدم تعادل در واکنش‌های اکسیداسیون-احیاء در درون هپاتوسیت‌ها می‌شود؛ به این صورت که، هیپرگلیسمی از طریق افزایش تولید (Advanced glycation end products; AGEs) باعث تسهیل در تولید رادیکال‌های آزاد از طریق اختلال در تولید زداپنده‌های درون‌زاد (Reactive oxygen species; ROS) مثل سوپراکسید دسموتاز (SOD) و کاتالاز می‌گردد [۷-۹]؛ بدین ترتیب مشخص می‌شود که آسیب دیابتی کبد توسط فاکتورهای متعددی ایجاد گردیده و تنها با مهار هیپرگلیسمی قابل کنترل نیست [۱۰]. به عبارت دیگر، اگرچه در مراحل اولیه بیماری دیابت، آسیب کبد توسط هیپرگلیسمی القاء می‌شود، اما پیشرفت آن به ابقاء هیپرگلیسمی ارتباط ندارد [۱۱]. بنابراین، کنترل گلوکز خون به تنهایی برای به تعویق انداختن عوارض دیابت کافی نیست. سلول-های زنده با مکانیسم‌های متعددی خود را در مقابل صدمات ناشی

دیابت شیرین اختلالی متابولیکی است که گریبان‌گیر انسان‌ها بوده و از شیوع بالایی (۵-۴ درصد) در سراسر جهان برخوردار می‌باشد [۱]. این بیماری آندوکروینی با اختلال در متابولیسم کربوهیدرات، چربی و پروتئین منجر به افزایش قند خون می‌گردد. نارسایی‌های کبدی و کلیوی دیابت از عوامل عمده مرگ و میر در بیماران دیابتی شناخته شده‌اند [۲]. شواهد زیادی در دست است که حکایت از نقش استرس اکسیداتیو و به دنبال آن تولید رادیکال‌های آزاد در بیماران دیابتی و دخالت این عوامل در پاتوژنز دیابت دارند [۳-۵].

<sup>۱</sup> استادیار کلینیکال پاتولوژی، گروه علوم درمانگاهی، دانشکده دامپزشکی، دانشگاه آزاد اسلامی واحد تبریز  
<sup>۲</sup> دانشیار پاتولوژی، گروه پاتوبیولوژی، دانشکده دامپزشکی، دانشگاه آزاد اسلامی واحد تبریز

## \* نشانی نویسنده مسوول:

تبریز خیابان طالقانی - کوی آزادی بن بست بلوری - پلاک ۴۸

تلفن: ۰۹۱۴۱۱۴۵۶۰ | دورنویس: ۰۴۱۱۶۳۷۳۹۳۵

پست الکترونیک: b\_tabrizi@iaut.ac.ir

تاریخ دریافت: ۸۸/۱۱/۲۰ | تاریخ پذیرش نهایی: ۸۹/۵/۲۳

از رادیکال‌های آزاد محافظت می‌کنند. آنزیم‌های آنتی‌اکسیدانی سوپراکسیدسموتاز، کاتالاز، گلوکاتایون پراکسیداز و گلوکاتایون ردوکتاز در این میان نقش اساسی دارند. با توجه به نقش رادیکال‌های آزاد در دیابت، یکی از عرصه‌های مورد تحقیق در درمان این بیماری، کاهش میزان رادیکال‌های آزاد است [۱۲]. در این راستا، طی مطالعاتی، اثر آنتی‌اکسیدان‌ها در پیشگیری و یا کاهش صدمات وارده از طریق رادیکال‌های آزاد در دیابت مورد بررسی قرار گرفته است [۱۴، ۱۳]؛ بنابراین، یک داروی مناسب و ایده‌آل برای درمان دیابت بایستی دارای هر دو خاصیت کاهندگی قند خون و آنتی-اکسیدانی باشد [۱۵]. داروهای صنعتی پائین‌آورنده میزان قند خون نه تنها قادر به کنترل آسیب‌های بافتی در این بیماری نیستند [۱۶]، بلکه می‌توانند منجر به بروز عوارض جانبی متعددی گردند [۱۸، ۱۷]. همچنین، استفاده از این داروها در دوران بارداری عاری از خطر نیست [۱۹]. امروزه گیاهان نقش و جایگاه مهمی در بین عوامل جدید دارویی دارند [۲۰] و تقاضا برای داروهای جدید خوراکی بدون عوارض جانبی همچنان ادامه دارد. استفاده از گیاهان دارویی جهت درمان دیابت شیرین، به زمان‌های بسیار دور یعنی ۱۵۵۰ سال قبل از میلاد مسیح بر می‌گردد [۲۱]. گیاهان فراوانی از سراسر جهان برای مداوای افراد دیابتی توصیه شده‌اند [۲۵-۲۲]؛ از این میان، تعداد اندکی از لحاظ علمی مورد تأیید قرار گرفته‌اند و طبق توصیه‌های کمیته تخصصی WHO در مورد دیابت، تحقیقات گسترده‌ای در این زمینه لازم می‌باشد [۱]. از آنجائی که گیاهان دارویی فراوانی با خواص آنتی‌اکسیدانی وجود دارند، لذا کاربرد این گیاهان نیز می‌تواند در درمان عوارض دیابت از جمله آسیب کبدی دیابت موثر باشد. در طب سنتی نیز به توانایی برخی گیاهان در درمان دیابت اشاره شده است. از جمله گیاهانی که در این مورد از آن استفاده می‌شود، گیاه زردچوبه (Turmeric) است [۲۶]. کورکومین (Diferuloylmethane) که عامل ایجاد رنگ زرد در پودر زردچوبه است، جزء فعال بیولوژیکی آن بوده و یک آنتی‌اکسیدان و ضد التهاب بسیار قوی می‌باشد [۲۸، ۲۷]. از زردچوبه قرن‌ها در طب سنتی جهت درمان اختلالات تنفسی نظیر سرفه، آسم و آلرژی، اختلالات کبدی، بی‌اشتهایی، روماتیسم، زخم‌های دیابتی و سینوزیت نیز استفاده شده است [۲۹]. اثرات ضد سرطانی و ضد میکروبی [۳۱، ۳۰] ممانعت از تشکیل ترومبوز [۳۲] و نقش حفاظتی آن در انفارکتوس قلبی [۳۴، ۳۳] هم به اثبات رسیده است. همچنین، نشان داده شده است که کورکومین می‌تواند قند خون را در موش‌های آزمایشگاهی مبتلا به دیابت و موش‌های صحرایی دیابتی شده توسط استرپتوزوتوسین کاهش دهد [۳۵]. استفاده از کورکومین

برای جلوگیری از تجمع AGEs و کنترل عوارض ناشی از دیابت توصیه شده است [۳۶]. در مورد درمان‌های جایگزین و مکمل مانند داروهای گیاهی بحث‌های فراوانی انجام می‌گیرد. تنها راه درستی که می‌تواند منجر به رسیدن طب مکمل به جایگاه واقعی خود شود، شیوه‌های عملکردی و توانایی هر شیوه در درمان بیماری‌ها و در کنار آن، سنجش ادعاهای هر کدام به وسیله تحقیقات علمی و مطالعات بالینی معتبر است. با توجه به اینکه اثر گیاه مذکور بر تغییرات کبد در بیماران دیابتی با جنبه هیستوپاتولوژی مورد مطالعه قرار نگرفته است، هدف از مطالعه حاضر، بررسی اثرات محافظتی مصرف خوراکی پودر گیاه زردچوبه بر تغییرات بافتی کبد با جنبه آسیب‌شناسی و سنجش پارامترهای بیوشیمیایی شاخص آسیب بافت کبد در موش‌های صحرایی دیابتی شده با آلوکسان می‌باشد.

#### مواد و روش‌ها

مطالعه حاضر از نوع تجربی آزمایشگاهی بوده و در سال ۱۳۸۸ در دانشکده دامپزشکی دانشگاه آزاد اسلامی تبریز انجام پذیرفته است. جامعه آماری این مطالعه شامل موش‌های صحرایی نر نژاد ویستار در محدوده وزنی  $20 \pm 20$  گرم و سن ۱۰ هفته می‌باشد. نمونه‌ای به حجم ۸۰ سر موش صحرایی از مرکز پرورش حیوانات آزمایشگاهی دانشکده دامپزشکی دانشگاه آزاد اسلامی تبریز تهیه شده و به طور تصادفی در چهار گروه مساوی ۲۰ سری شامل گروه‌های: ۱- شاهد سالم، ۲- سالم تیمار شده با زردچوبه، ۳- دیابتی و ۴- دیابتی تیمار شده با زردچوبه تقسیم گردیدند. موش‌ها برای سازگاری با محیط جدید، قبل از آغاز مطالعه یک هفته در قفس‌های فایبرگلاس مخصوص در شرایط ۱۲ ساعت روشنایی و ۱۲ ساعت تاریکی و دمای  $23 \pm 2^{\circ}\text{C}$  و دسترسی آزاد به مقادیر دلخواه آب و غذای پودر شده استاندارد نگهداری شدند. در این مطالعه کلیه ملاحظات اخلاقی و پروتکل‌های کار بر روی حیوانات آزمایشگاهی مورد تأیید کمیته نظارت بر حقوق حیوانات آزمایشگاهی مرکز تحقیقات دانشگاه آزاد اسلامی، مد نظر قرار گرفت. جهت جلوگیری از تورش در تحقیق، در مراحل مختلف مطالعه کور سازی انجام شد. بدین معنی که کارآزمایی به نحوی برنامه‌ریزی شد که نه تیمارگر و نه آزمایشگاه، در هیچ یک از مراحل متوجه گروه‌های تخصیص یافته مورد (تیمار) و شاهد نبودند.

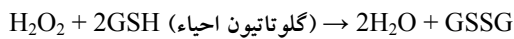
#### دیابتی کردن موش‌ها

یک هفته پس از عادت کردن به محیط جدید، محلول تازه تهیه شده آلوکسان با دوز  $120 \text{ mg/kg}$  به صورت محلول در آب

اثر حفاظتی مصرف خوراکی پودر زردچوبه، ...

گرفت [۴۲]. فعالیت سوپراکسید دسموتاز توسط روش Nishikimi [۴۳] مورد سنجش و توسط روش Kakkar [۴۴] نیز تعدیل گردید. هر واحد از فعالیت سوپراکسید دسموتاز به صورت غلظت آنزیم مورد نیاز برای ممانعت از تولید رنگ تا ۵۰ درصد در ۱ دقیقه، تحت شرایط مطالعه، تعیین گردید. فعالیت کاتالاز نیز توسط روش Claiborne [۴۵] و براساس تجزیه پراکسید هیدروژن، مورد سنجش قرار گرفت.

فعالیت گلوتاتیون پراکسیداز با استفاده از روش Rotruck و همکاران [۴۶] و بر اساس واکنش:



(گلوتاتیون اکسید)

مورد سنجش قرار گرفته و به صورت میکرومول گلوتاتیون اکسید/دقیقه/میلی گرم پروتئین بیان گردید.

فعالیت گلوتاتیون ردوکتاز نیز با استفاده از روش Mohandas و همکاران [۴۷] بر اساس واکنش:



اندازه گیری شد.

مطالعات میکروسکوپی

برای مطالعات میکروسکوپی، از سمت دیافراگماتیک کبد هر موش ۲ نمونه بافتی اخذ شده و جهت پایداری در فرمالین بافری ۱۰ درصد قرار داده شد. از نمونه های فوق با استفاده از شیوه های رایج پاساژ بافت و تهیه مقاطع آسیب شناسی، برش های پی در پی با ضخامت ۵ میکرون آماده شده و از هر ۱۰ برش یک مقطع و در مجموع از هر نمونه ۳ مقطع با رنگ آمیزی همتاکسیلین - آئوزین تهیه گردید [۴۸]. آسیب شناسی بافتی مقاطع، توسط یک مقیاس نیمه کمی جهت مقایسه شدت آسیب بین گروه ها انجام شد. تغییرات هیستوپاتولوژی بر اساس شدت ضایعه، از صفر تا ۳ (صفر: حالت طبیعی، ۱: دژنراسیون هیدروپیک خفیف، عدم پرولیفراسیون سلول های کوپفر و عدم نکروز، ۲: دژنراسیون هیدروپیک متوسط، پرولیفراسیون سلول های کوپفر و عدم نکروز یا نکروز جزئی، ۳: دژنراسیون هیدروپیک شدید، پرولیفراسیون سلول های کوپفر و نکروز) رتبه بندی شدند [۴۹]. کلیه درجه بندی ها با بزرگنمایی  $\times 100$  و در ۵ میدان میکروسکوپی از هر برش، به طور تصادفی، با میکروسکوپ نوری مدل نیکون (ECLIPSE E200)، ساخت کشور ژاپن انجام گردید. در این راستا، از مواضع آسیب فوتمیکروگراف هایی نیز تهیه شد.

آنالیز آماری

برای تحلیل داده ها از برنامه آماری SPSS ویرایش ۱۳ استفاده شد. داده های به دست آمده کمی، به صورت

مقطر (۵ درصد)، بعد از ۱۵ ساعت پرهیز غذایی، به صورت داخل صفاقی به موش های گروه دیابتی تزریق شد. موش های با قند خون بالای  $mg/dl$  ۲۴۰ به عنوان دیابتی در نظر گرفته شدند [۳۷]. از کیت سنجش گلوکز، ساخت شرکت زیست شیمی ایران برای سنجش قند خون استفاده شد.

تهیه پودر زردچوبه

ساقه های زیرزمینی تازه زردچوبه (Curcuma longa linn)، پس از تهیه و تأیید توسط گروه فارماکولوژی دانشگاه آزاد اسلامی، با آب تمیز به طور کامل شسته شده و پس از خشک شدن در هوای آزاد، به وسیله آسیاب پودر گردید. پودر به دست آمده در تمام مدت آزمایش در دمای اتاق نگهداری شد.

طرح آزمایش

به رژیم غذایی موش های گروه های تیمار با زردچوبه (گروه های ۲ و ۴)، پودر زردچوبه به میزان ۲ درصد افزوده شده و به طور کامل مخلوط گردید. گروه های شاهد متناظر (گروه های ۱ و ۳) نیز توسط جیره غذایی پایه تغذیه گردیدند. شرایط نگهداری در سایر موارد برای تمامی گروه یکسان در نظر گرفته شد.

سنجش فاکتورهای بیوشیمیایی

پس از ۸ هفته تیمار، نمونه خون جهت اندازه گیری فاکتورهای بیوشیمیایی شاخص عملکرد کبد از سینوس پشت کره چشم موش ها اخذ شده و سرم نمونه های خون توسط سانتریفیوژ با سرعت ۲۵۰۰ دور در دقیقه و به مدت ۱۵ دقیقه در دمای ۳۰ درجه سانتی گراد جدا شد. سرم موش ها جهت اندازه گیری مقادیر سرمی آنزیم های آلانین آمینوترانسفراز، آسپاراتات آمینوترانسفراز [۳۸]، آلکالین فسفاتاز [۳۹]، آلبومین، پروتئین تام [۴۰] و بیلی روبین تام [۴۱]، مورد استفاده قرار گرفت.

اندازه گیری فعالیت آنتی اکسیدانی

هم زمان همه موش ها با ایجاد دررفتگی در مهره های گردن راحت کشی (Euthanasia) شدند. کبد موش ها به سرعت خارج شده و پس از شستشو دادن آنها با سالین سرد، هموژنات ۱۰ درصد در ۱/۱۵ درصد (w/v) کلرور پتاسیم تهیه گردید. هموژنات با سرعت ۷۰۰۰ دور در دقیقه و به مدت ۱۰ دقیقه در دمای ۴ درجه سانتی گراد سانتریفیوژ شد و محلول شناور جهت سنجش میزان پراکسیداسیون لیپیدی از طریق اندازه گیری مقدار مالون دی آلدئید و همچنین برای اندازه گیری فعالیت آنزیم های آنتی-اکسیدانی سوپراکسید دسموتاز، کاتالاز، گلوتاتیون پراکسیداز و گلوتاتیون ردوکتاز مورد استفاده قرار گرفت. مالون دی آلدئید، به عنوان مقیاسی از پراکسیداسیون چربی، در قالب TBARS و با استفاده از روش Esterbauer و Cheesman مورد سنجش قرار

میانگین  $\pm$  انحراف استاندارد ارائه شده و اختلاف معنی دار بین گروه‌ها توسط آزمون آماری آنالیز واریانس یک طرفه و آزمون تعقیبی توکی مورد ارزیابی قرار گرفت. آزمون ناپارامتری کروسکال والیس و آزمون من ویتنی برای ارزیابی مقایسه‌ای دو به دو بعد از اجرای آزمون کروسکال والیس، جهت مقایسه نتایج درجه بندی شده هیستوپاتولوژی مورد استفاده قرار گرفت. اختلافات در سطح  $P < 0.05$  معنی دار تلقی شدند.

**نتایج**

در موش‌های گروه دیابتی شده با آلوکسان، سطوح سرمی آنزیم‌های شاخص آسیب کبد (آلانین آمینو ترانسفراز،

آسپارات آمینوترانسفراز، آلکالین فسفاتاز) و بیلی‌روبین تام سرم، در مقایسه با گروه شاهد، به طور معنی‌داری افزایش ( $P < 0.05$ ) و میزان پروتئین تام و آلومین سرم به طور معنی‌داری کاهش ( $P < 0.05$ ) یافته بود. تیمار با پودر زردچوبه، سطوح سرمی آنزیم‌های آلانین آمینو ترانسفراز، آسپارات آمینو ترانسفراز، آلکالین فسفاتاز و بیلی‌روبین تام سرم را که در اثر دیابت افزایش یافته بود، به طور معنی‌دار و تا حد طبیعی کاهش و میزان پروتئین تام و آلومین سرم را به طور معنی‌داری افزایش داد ( $P < 0.05$ ). بین گروه دیابتی تیمار با زردچوبه، شاهد سالم و سالم تیمار با زردچوبه تفاوت معنی‌داری از لحاظ پارامترهای فوق مشاهده نشد (جدول شماره ۱).

جدول شماره ۱- مقایسه پارامترهای بیوشیمیایی سرم در گروه‌های مختلف آزمایش

گروه	تیمار	آلانین آمینو ترانسفراز (IU/L)	آسپاراتات آمینوترانسفراز (IU/L)	آلکالین فسفاتاز (IU/L)	بیلی‌روبین تام سرم (mg/dL)	آلبومین (g/dL)	پروتئین تام سرم (g/dL)
۱	شاهد سالم	۸۱/۵۵±۳/۶۴	۱۶۱/۴۰±۴/۲۱	۱۸۱/۱۴±۶/۱۲	۰/۷۸±۰/۰۲	۴/۷۱±۰/۳۲	۹/۱۷±۰/۳۸
۲	سالم تیمار با زردچوبه	۸۴/۹۵±۴/۲۴	۱۶۵/۷۲±۴/۱۳	۲۰۳/۵۱±۸/۴۵	۰/۸۴±۰/۰۴	۴/۶۹±۰/۴۴	۸/۸۵±۰/۷۸
۳	دیابتی	۱۸۳/۳۸±۷/۱۰*	۲۳۰/۳۴±۷/۶۴*	۳۱۹/۲۳±۱۴/۱۵*	۱/۳۷±۰/۰۷*	۳/۱۷±۰/۲۵*	۶/۱۱±۰/۳۱*
۴	دیابتی تیمار با زردچوبه	۸۳/۹۲±۴/۲۳	۱۵۹/۹۰±۳/۵۲	۲۰۹/۳۷±۷/۵۸	۰/۷۵±۰/۰۴	۴/۵۸±۰/۳۰	۸/۲۱±۰/۸۲
	نتیجه آزمون	$P < 0.001$	$P < 0.001$	$P < 0.001$	$P < 0.001$	$P < 0.001$	$P < 0.001$

\* نشان‌گر اختلاف معنی‌دار با گروه شاهد سالم است. بین گروه دیابتی تیمار با زردچوبه، شاهد سالم و سالم تیمار با زردچوبه تفاوت معنی‌داری وجود ندارد ( $P > 0.05$ ).

کاهش یافته بود، به طور معنی‌دار و تا حد طبیعی افزایش و میزان مالون‌دی‌آلدنید را به طور معنی‌داری کاهش داد ( $P < 0.05$ ). بین گروه دیابتی تیمار با زردچوبه، شاهد سالم و سالم تیمار با زردچوبه تفاوت معنی‌داری از لحاظ پارامترهای فوق مشاهده نشد (جدول شماره ۲). تغییرات آسیب‌شناسی بافتی تمامی گروه‌ها در جدول شماره ۳، درجه‌بندی و مقایسه گردیده است.

در موش‌های دیابتی شده با آلوکسان سطوح سرمی آنزیم‌های سوپراکسید دسموتاز، کاتالاز، گلوکاتایون پراکسیداز و گلوکاتایون ردوکتاز، در مقایسه با گروه شاهد، به طور معنی‌داری ( $P < 0.05$ ) کاهش و میزان مالون‌دی‌آلدنید به طور معنی‌داری ( $P < 0.05$ ) افزایش یافته بود. تیمار با پودر زردچوبه به میزان ۲ درصد جیره، سطوح سرمی آنزیم‌های آنتی‌اکسیدانی فوق را که در اثر دیابت

جدول شماره ۲- مقایسه فعالیت آنتی‌اکسیدانی در کبد موش‌های گروه‌های مختلف آزمایش

گروه	تیمار	مالون‌دی‌آلدنید (nmol/g)	سوپراکسید دسموتاز (U/mg)	کاتالاز (U/mg)	گلوکاتایون پراکسیداز (U/mg)	گلوکاتایون ردوکتاز (U/mg)
۱	شاهد سالم	۳/۳۵±۰/۱۴	۱۷/۶۳±۰/۸۳	۷۰/۵۲±۴/۴۰	۱۴/۴۸±۰/۹۵	۱۲۳/۱۵±۳/۱۵
۲	سالم تیمار با زردچوبه	۳/۴۷±۰/۱۳	۱۷/۸۲±۰/۸۵	۷۲/۴۴±۴/۹۷	۱۴/۹۸±۰/۷۵	۱۲۷/۴۳±۳/۴۴
۳	دیابتی	۴/۵۲±۰/۱۵*	۱۱/۵۲±۰/۶۴*	۴۷/۳۵±۲/۹۵*	۸/۶۴±۰/۴۶*	۷۰/۶۶±۱/۹۱*
۴	دیابتی تیمار با زردچوبه	۳/۲۹±۰/۱۱	۱۶/۹۷±۰/۷۲	۶۸/۸۵±۳/۵۳	۱۳/۷۵±۰/۵۸	۱۱۷/۶۲±۲/۶۵
	تیجه آزمون	$P < 0.001$	$P < 0.001$	$P < 0.001$	$P < 0.001$	$P < 0.001$

\* نشان‌گر اختلاف معنی‌دار با گروه شاهد سالم است. بین گروه دیابتی تیمار با زردچوبه، شاهد سالم و سالم تیمار با زردچوبه تفاوت معنی‌داری وجود ندارد ( $P > 0.05$ ).

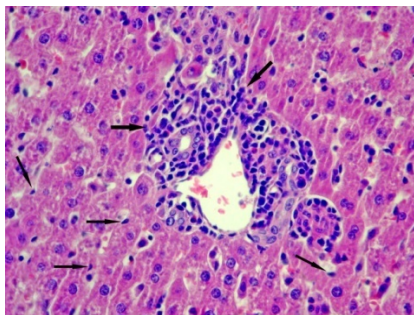
جدول شماره ۳- مقایسه درجه آسیب بافتی کبد در گروه‌های مختلف آزمایش

گروه	تیمار	درجه آسیب بافتی	نتیجه آزمون
۱	شاهد سالم	۰/۰±۰/۰	P<۰/۰۰۱
۲	سالم تیمار با زردچوبه	۰/۰±۰/۰	
۳	دیابتی	۲/۴۶±۰/۱۶*	
۴	دیابتی تیمار با زردچوبه	۰/۲۹±۰/۱۲	

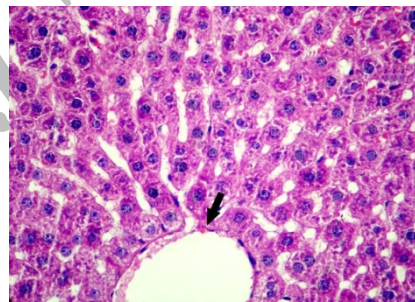
\*: نشان گر اختلاف معنی‌دار با گروه شاهد سالم است. بین گروه دیابتی تیمار با زردچوبه، شاهد سالم و سالم تیمار با زردچوبه تفاوت معنی‌داری وجود ندارد (P>۰/۰۵).

پورتال و پرخونی سینوزوئیدها در این گروه جلب توجه می‌کرد (تصاویر شماره ۲ و ۳). از لحاظ آماری اختلاف معنی‌داری از لحاظ شدت آسیب بین این گروه و گروه شاهد وجود داشت (P<۰/۰۵). در گروه ۴ (دیابتی تیمار با پودر زردچوبه)، آسیب بافتی بسیار جزعی و در مقایسه با گروه ۳ قابل چشم‌پوشی بود. در این گروه تغییرات چربی و تورم حاد سلولی به طور خفیف و ملایم مشاهده می‌گردید (تصویر شماره ۴). در هر صورت، اختلاف آماری معنی‌داری بین گروه دیابتی تیمار با زردچوبه، شاهد سالم و سالم تیمار با زردچوبه برآورد نگردید.

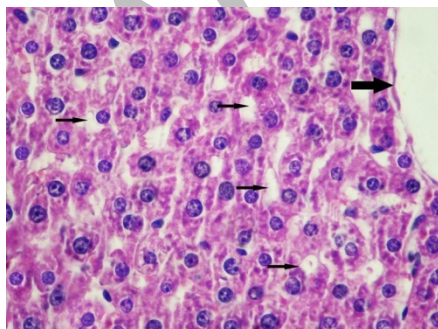
در مطالعات ریزینی نمونه‌های گروه ۱ (شاهد سالم) ساختار بافت کبد کاملاً طبیعی بود. در نمونه‌های بافتی گروه ۲ (سالم تیمار با پودر زردچوبه) نیز بافت کبد طبیعی بود و تفاوتی با گروه شاهد سالم نداشت (تصویر شماره ۱). در نمونه‌های گروه ۳ (دیابتی)، تغییرات دژنراسانس هیدروپیک متوسط تا شدید در نواحی مرکز لوبولی که تا نواحی پورتال نیز کشیده شده بود مشاهده گردید. در موارد شدید، نکروز سلول‌های کبدی در اطراف وریدچه مرکزی نیز مشاهده می‌شد. افزایش منتشر سلول‌های کوپفر در جدار داخلی دیواره سینوسوئیدها همراه با ارتشاح تک هسته‌ای‌ها در فضاهای



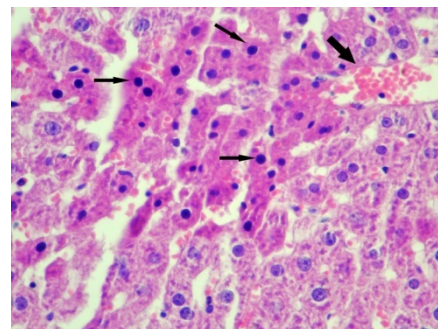
تصویر شماره ۳- نمای میکروسکوپی از کبد یک موش صحرایی متعلق به گروه دیابتی. تجمع تک هسته‌ای‌ها (پیکان‌های ضخیم) در فضای پورتال و افزایش منتشر سلول‌های کوپفر در جدار داخلی دیواره سینوسوئیدها (پیکان‌های باریک) مشاهده می‌گردد (رنگ‌آمیزی هماتوکسیلین، بزرگ نمایی ۴۰۰x).



تصویر شماره ۱- نمای میکروسکوپی از کبد یک موش صحرایی متعلق به گروه سالم تیمار با پودر زردچوبه. بافت کبد در اطراف وریدچه مرکزی (پیکان) طبیعی بوده و تغییر پاتولوژیک خاصی در آن مشاهده نمی‌شود (رنگ‌آمیزی هماتوکسیلین، بزرگ نمایی ۴۰۰x).



تصویر شماره ۴- نمای میکروسکوپی از کبد یک موش صحرایی متعلق به گروه دیابتی تیمار شده با پودر زردچوبه. تورم هیدروپیک سلول‌های کبدی (پیکان‌های باریک) در اطراف وریدچه مرکزی (پیکان ضخیم) به طور خفیف و ملایم مشاهده می‌گردد (رنگ‌آمیزی هماتوکسیلین، بزرگ نمایی ۴۰۰x).



تصویر شماره ۲- نمای میکروسکوپی از کبد یک موش صحرایی متعلق به گروه دیابتی. نکروز سلول‌های کبدی (پیکان‌های باریک) در اطراف وریدچه مرکزی پر خون (پیکان ضخیم) مشاهده می‌گردد (رنگ‌آمیزی هماتوکسیلین، بزرگ نمایی ۴۰۰x).

## بحث

نتایج حاصل از بررسی‌های بیوشیمیایی و هیستوپاتولوژی در مطالعه حاضر حاکی از آسیب دیدگی بافت کبد در موش‌های دیابتی شده با آلوکسان می‌باشد. در این مطالعه، افزایش معنی‌دار سطوح آنزیم‌های آلانین آمینوترانسفراز (ALT)، آسپاراتات آمینوترانسفراز (AST)، و آلکالین فسفاتاز (ALP) و بیلی‌روبین و کاهش معنی‌دار پروتئین تام و آلبومین سرم در موش‌های دیابتی شده با آلوکسان در مقایسه با موش‌های سالم گروه شاهد مشاهده شد. همچنین، مصرف پودر زردچوبه به میزان ۲ درصد در جیره غذایی موش‌های دیابتی، توانست میزان پارامترهای شاخص آسیب کبد و ساختار بافتی آن را تا حد نرمال تغییر دهد. در ارزیابی آسیب کبد، سنجش سطوح آنزیم‌هایی نظیر ALT، AST و ALP به‌طور وسیع مورد استفاده قرار می‌گیرد. وقوع نکروز یا آسیب غشاء سلول باعث رها شدن این آنزیم‌ها به گردش خون می‌شود. افزایش سطح AST در سرم، آسیب کبد نظیر هپاتیت‌های ویروسی، انفارکتوس قلبی و صدمات عضلانی را نشان می‌دهد. ALT که تبدیل آلانین به پیرووات و گلوتامات را کاتالیز می‌کند، برای کبد اختصاصی‌تر بوده و پارامتر مناسب‌تری برای تشخیص آسیب کبد می‌باشد. سطوح افزایش یافته آنزیم‌های سرمی فوق حاکی از نشت سلولی بوده و نشان‌گر آسیب ساختار و اختلال عملکرد غشاء‌های سلولی در کبد می‌باشد [۵۰]. از سوی دیگر، سطح سرمی ALP، بیلی‌روبین، آلبومین و پروتئین تام با عملکرد سلول‌های کبدی در ارتباط می‌باشد. افزایش سطح سرمی ALP به دلیل افزایش تولید در حضور فشار فزاینده صفراوی می‌باشد [۵۱]. بازگشت سطوح افزایش یافته آنزیم‌های سرمی فوق به حالت طبیعی با مصرف پودر زردچوبه در موش‌های دیابتی، می‌تواند در اثر ممانعت از نشت آنزیم‌های داخل سلولی به دلیل برقراری تمامیت و پایداری سلامت غشاء سلول و یا نوزایش سلول‌های آسیب دیده کبد باشد [۵۲]. کنترل موثر سطوح ALP، بیلی‌روبین و پروتئین تام، بهبود زود هنگام مکانیسم‌های عملکردی و ترشحات سلول‌های کبدی را نشان می‌دهد. در این بررسی، تغییرات دژنراتیو گسترده و نکروز نواحی مرکز لوبولی در کبد موش‌های دیابتی مشاهده گردید. با تجویز پودر زردچوبه در جیره مصرفی موش‌های دیابتی، فقط تغییرات دژنراتیو خفیف مشاهده گردید و اثری از نکروز دیده نشد که این خود اثرات محافظتی زردچوبه در مقابل عوارض کبدی دیابت را نشان می‌دهد. در هر صورت، یافته‌های آسیب‌شناسی این مطالعه در توافق با نشانی‌ها و شواهد، با نتایج بیوشیمیایی به دست آمده هم‌خوانی داشته و آنها را مورد تأیید قرار می‌دهد. در بررسی حاضر به نظر می‌رسد که رادیکال‌های آزاد

باعث پراکسیداسیون لیپیدهای غشایی و همچنین اسیدهای چرب غیراشباع توری داخل سیتوپلاسمی گردیده است که منجر به تشکیل پراکسیدهای لیپیدی (مالون‌دی‌آلدئید) و از بین رفتن تمامیت غشاء سلول و در نهایت آسیب کبد شده است. افزایش میزان مالون‌دی‌آلدئید در موش‌های دیابتی، نشان‌دهنده افزایش واکنش‌های پراکسیداسیونی است که به ضعف مکانیسم‌های تدافعی آنتی‌اکسیدانی نیز منجر گردیده و بدین ترتیب ممانعت از تولید مفرط رادیکال‌های آزاد هم مقدور نخواهد بود [۵۳]؛ به عبارت دیگر افزایش میزان مالون‌دی‌آلدئید در کبد حاکی از افزایش پراکسیداسیون لیپیدی است که منجر به آسیب بافت کبد و همچنین ناتوانی مکانیسم تدافعی آنتی‌اکسیدانی در ممانعت از تشکیل بی‌رویه رادیکال‌های آزاد می‌گردد. سوپراکسید دسموتاز، کاتالاز و گلوکاتیون پراکسیداز آنزیم‌های آنتی‌اکسیدانی هستند که یک سیستم تدافعی را علیه گونه‌های فعال اکسیژن یا ROS تشکیل داده‌اند [۵۴]. کاهش فعالیت سوپراکسید دسموتاز شاخص حساس در مورد آسیب سلول‌های کبدی می‌باشد. این آنزیم یکی از مهمترین عوامل در سیستم تدافعی آنتی‌اکسیدانی آنزیماتیک می‌باشد. سوپراکسید دسموتاز آنیون سوپراکسید را از طریق تبدیل آن به پراکسید هیدروژن مورد زدایش قرار داده و بدین ترتیب اثرات توکسیک آن را کاهش می‌دهد [۵۵]. در بررسی حاضر، میزان سوپراکسید دسموتاز در موش‌های دیابتی به دلیل تشکیل فراوان آنیون‌های سوپراکسید، به طور معنی‌داری کاهش یافت. همچنین، فعالیت آنزیم‌های زداینده پراکسید هیدروژن یعنی کاتالاز و گلوکاتیون پراکسیداز در این موش‌ها به‌طور معنی‌داری کاهش یافت. به نظر می‌رسد که غیر فعال شدن سوپراکسید دسموتاز توسط آنیون‌های افزایش یافته سوپراکسید، منجر به غیرفعال شدن آنزیم‌های کاتالاز و گلوکاتیون پراکسیداز می‌شود. در این مطالعه، مصرف پودر زردچوبه در جیره مانع از کاهش سوپراکسید دسموتاز، کاتالاز و گلوکاتیون پراکسیداز شده است که این ممکن است در اثر زدایش رادیکال‌ها توسط ماده موثره پودر زردچوبه بوده و در نهایت منجر به حفظ و بقاء این آنزیم‌ها شده است. کاتالاز آنزیم آنتی‌اکسیدانی است که در بافت‌های حیوانی به طور گسترده‌ای منتشر شده و دارای بیشترین فعالیت در کبد و گلبول‌های قرمز می‌باشد. کاتالاز پراکسید هیدروژن را تجزیه کرده و بافت‌ها را از رادیکال‌های بسیار فعال هیدروکسیل محافظت می‌کند [۵۶]. بنابراین، کاهش فعالیت کاتالاز ممکن است منجر به برخی اثرات مخرب ناشی از رادیکال سوپراکسید و پراکسید هیدروژن گردد. گلوکاتیون ردوکتاز یک آنزیم سیتوزولی کبدی است که در کاهش گلوکاتیون اکسید (GSSG) - به عنوان محصول نهایی

نمی‌باشد [۶۳]. در بررسی حاضر نیز با مصرف پودر زردچوبه به میزان ۲ درصد جیره غذایی به مدت ۸ هفته، هیچ‌گونه اثر توکسیکی در بافت کبد موش‌های سالم ایجاد نشده است. همچنین، در مطالعه Deshpande و همکارانش، با مصرف پودر زردچوبه به میزان ۵ درصد به مدت ۹۰ روز در جیره غذایی موش‌های صحرایی هیچ‌گونه مرگ و یا آسیب بافتی کبدی، کلیوی، ریوی، مغزی، طحالی و گوارشی ایجاد نشده است [۶۴]. بنابراین، می‌توان گفت مقدار مصرف پودر زردچوبه در این مطالعه (۲ درصد جیره غذایی) کاملاً بی‌ضرر می‌باشد.

#### نتیجه‌گیری

نتایج بررسی حاضر اثرات فارماکولوژیکی زردچوبه را در مقابل عوارض کبدی دیابت نشان می‌دهد. بنابراین، پس از انجام کارآزمایی‌های شاهد دار اتفاقی و حصول نتایج مثبت، زردچوبه می‌تواند به عنوان یک داروی گیاهی جهت پیشگیری از آسیب‌های کبدی ناشی از استرس اکسیداتیو موجود در بیماری دیابت، در مورد انسان نیز توصیه گردد. لکن، تعیین تاثیر دوزهای مختلف پودر زردچوبه و شناخت دقیق ماده یا مواد موثره اصلی، مکان و مکانیسم یا مکانیسم‌های مولکولی و سلولی مؤثر در عملکرد فارماکولوژیکی آن نیاز به مطالعات آتی دارد.

#### تشکر و قدردانی

مؤلفین مراتب سپاس خود از معاونت پژوهشی دانشگاه آزاد اسلامی واحد تبریز جهت تامین هزینه‌های انجام مطالعه حاضر را ابراز می‌دارند.

#### References:

[1] WHO Expert Committee on Diabetes Mellitus. *World Health Organ Tech Rep Ser* 1980; 646: 1-80.  
[2] Pickup JC, William G. Epidemiology of diabetes mellitus. *Textbook of Diabetes*. 2<sup>nd</sup> ed. UK: Blackwell, Oxford; 1997. p. 3.1-3.28.  
[3] Ceriello A, Motz E, Cavarape A, Lizzio S, Russo A, Quatararo A, et al. Hyperglycemia counterbalances the antihypertensive effect of glutathione in diabetes patients: evidence linking hypertension and glycemia through the oxidative stress in diabetes mellitus. *J Diab Compl* 1997; 11 (4): 250-5.  
[4] Kaneto H, Katakami N, Kawamori D, Miyatsoka T, Sakamoto K, Matsuoka TA, et al. Involvement of oxidative stress in the pathogenesis of diabetes. *Antioxide Redox Signal* 2007; 9(3): 355-66.

فعالیت گلوتاتیون پراکسیداز بر روی گلوتاتیون احیاء (GSH)- دخیل می‌باشد [۵۷]. متعاقب القاء دیابت کاهش قابل توجهی در میزان گلوتاتیون پراکسیداز حاصل می‌گردد که منجر به دسترسی گلوتاتیون ردوکتاز به سوپسترا خواهد شد و بدین ترتیب فعالیت گلوتاتیون ردوکتاز کاهش می‌یابد. مصرف زردچوبه در موش‌های دیابتی فعالیت گلوتاتیون ردوکتاز را مجدداً برقرار نموده که مصرف GSSG را جهت تشکیل گلوتاتیون احیاء و افزایش سم-زدایی متابولیت‌های فعال توسط کونژوگاسیون با گلوتاتیون احیاء برقرار می‌کند. با توجه به مجموعه فوق‌الذکر مشخص می‌گردد که پودر زردچوبه اثرات محافظتی خود را در آسیب کبدی دیابتی موش‌های صحرایی از طریق جبران فعالیت سیستم تدافعی آنتی-اکسیدانی و زدایش رادیکال‌های آزاد اعمال می‌کند. نتایج بررسی حاضر، در مورد خصوصیت اثرات آنتی‌اکسیدانی و زدایش رادیکال آزاد زردچوبه با گزارش سایر محققین [۶] نیز هم‌خوانی دارد. تحقیقات نشان داده است که تتراهیدروکورکومین یکی از مهمترین متابولیت‌های کورکومین به عنوان جزء فعال بیولوژیکی زردچوبه می‌باشد که وجود آن در سیتوزول سلول‌های روده‌ای و کبد انسان و موش صحرایی تشخیص داده شده است [۵۸]. این ماده از زردچوبه است که دارای فعالیت بسیار گسترده آنتی-اکسیدانی در هر دو شرایط درون‌تنی و برون‌تنی می‌باشد [۵۹]. در هر صورت، مهمترین عاملی که باعث شده زردچوبه همواره در طب سنتی مورد استفاده قرار گیرد، جنبه سالم و غیرسمی بودن آن می‌باشد؛ به طوری که تا به امروز، در هیچ مطالعه‌ای اثرات سمی برای آن در حیوانات [۶۰، ۶۱] و انسان [۶۲] گزارش نشده است و گفته شده است که زردچوبه حتی در مقادیر مصرف زیاد سمی

[5] Bulter R, Morris AD, Belch JJE, Hill A, Struthers AD. Allopurinol normalizes endothelial dysfunction in type 2 diabetes with mild hypertension. *Hypertension* 2000; 35(3): 746-51.  
[6] Murugana P, Pari L. Antioxidant effect of tetrahydrocurcumin in streptozotocin-nicotinamide induced diabetic rats. *Life Sci* 2006; 79(18): 1720-28.  
[7] Cameron NE, Gibson TM, Nangle MR, Cotter MA. Inhibitors of advanced glycation end product formation and neurovascular dysfunction in experimental diabetes. *Ann N Y Acad Sci* 2005; 1043: 784-92.  
[8] Kalia K, Sharma S, Mistry K. Non-enzymatic glycosylation of immunoglobulins in diabetic nephropathy. *Clinical & Chemical Acta* 2004; 347(1-2): 169-76.



- [9] Jandeleit-Dahm KA, Lassila M, Allen TJ. Advanced glycation end products in diabetes-associated atherosclerosis and renal disease: interventional studies. *Ann N Y Acad Sci* 2005; 1043: 759-66.
- [10] Liu HR, Tang XY, Dai DZ, Dai Y. Ethanol extracts of *Rehmannia complex* (Di Huang) containing no corni fructus improve early diabetic nephropathy by combining suppression on the ET-ROS axis with modulate hypoglycemic effect in rats. *J Ethnopharmacol* 2008; 118(3): 466-72.
- [11] Vestra MD, Fioretto P. Diabetic nephropathy: renal structural studies in type 1 and type 2 diabetic patients. *Internatnional Congress Series* 2003; 1253: 163-9.
- [12] Bulter R, Morris AD, Belch JJE, Hill A, Struthers AD. Allopurinol normalizes endothelial dysfunction in type 2 diabetes with mild hypertension. *Hypertension* 2000; 35(3): 746-51.
- [13] El-Bassiouni EA, Helmy MH, Abou Rawash N, El-Zoghby SM, Kamel MA, Abou Rayah AN. Embryopathy in experimental diabetic gestation: assessment of oxidative stress and antioxidant defense. *Br J Biomed Sci* 2005; 62(2): 71-6.
- [14] Peerapatdit T, Patchanas N, Likidilid A, Poldee S, Sriratanasathavorn C. Plasma lipid peroxidation and antioxidant nutrients in type 2 diabetic patient. *J Med Assoc Thai* 2006; 89: (Suppl 5): S147-55.
- [15] Ramesh B, Pugalendi KV. Impact of umbelliferone (7-hydroxycoumarin) on hepatic marker enzymes in streptozotocin diabetic rats. *Indian J Pharmacol* 2006; 38(3): 209-10.
- [16] Liu HR, Tang XY, Dai DZ, Dai Y. Ethanol extracts of *Rehmannia complex* (Di Huang) containing no *Corni fructus* improve early diabetic nephropathy by combining suppression on the ET-ROS axis with modulate hypoglycemic effect in rats. *J Ethnopharmacol* 2008; 118(3): 466-72.
- [17] Akhtar MS, Iqbal J. Evaluation of the hypoglycemic effect of *Achyranthes aspera* in normal and alloxan diabetic rabbits. *J Ethnopharmacol* 1991; 31(1): 49-57.
- [18] Holman RR, Turner RC. Oral agents and insulin in the treatment of NIDDM. In: Pickup J, Williams G. (eds.) Textbook of Diabetes. UK: Blackwell, Oxford; 1991. p. 407-69.
- [19] Larner J. Insulin and oral hypoglycemic drugs; Glucagon. In: Gilman AG, Goodman LS, Rall TW, Murad F. (eds.) The Pharmacological Bases for Therapeutic. 7<sup>th</sup> ed. New York: Macmillan; 1985. p. 149-51.
- [20] Luo J, Fort DM, Carlson TJ, Noamesi BK, Amon-Kotei D, King SR. *Cryptolepis sanguinolenta*: an ethnobotanical approach to drug discovery and the isolation of a potentially useful new antihyperglycaemic agent. *Diabet Med* 1998; 15(5): 367-74.
- [21] Kesari AN, Gupta RK, Watal G. Hypoglycemic effects of *Murraya koenigii* on normal and alloxan diabetic rabbits. *J Ethnopharmacol* 2005; 97(2): 247-51.
- [22] Gupta RK, Kesari AN, Murthy PS, Chandra R, Tandon V, Watal G. Hypoglycemic and antidiabetic effect of ethanolic extract of leaves of *Annona squamosa* L. in experimental animals. *J Ethnopharmacol* 2005; 99(1): 75-81.
- [23] Ivorra MD, Paya M, Villar A. A review of natural products and plants as potential antidiabetic drugs. *J Ethnopharmacol* 1989; 27(3): 243-75.
- [24] Kesari AN, Gupta RK, Watal G. Hypoglycemic effects of *Murraya koenigii* on normal and alloxan diabetic rabbits. *J Ethnopharmacol* 2005; 97(2): 247-51.
- [25] Marles RJ, Farnsworth NR. Antidiabetic plants and their active constituents. *Phytomedicine* 1995; 2(2): 137-89.
- [26] Suresh KG, Shetty AK, Sambaiah K, Salimath PV. Antidiabetic property of fenugreek seed mucilage and spent turmeric in streptozotocin-induced diabetic rats. *Nutr Res* 2005; 25(11): 1021-8.
- [27] Babu P, Srinivasan K. Hypolipidemic action of curcumin, the active principle of turmeric (*Curcuma longa*) in streptozotocin induced diabetic rats. *Mol Cell Biochem* 1997; 166(1-2): 169-75.
- [28] Arun N, Nalini N. Efficacy of turmeric on blood sugar and polyol pathway in diabetic albino rats. *Plant Foods Hum Nutr* 2002; 57(1): 41-51.
- [29] Araujo CC, Leon LL. Biological activities of *Curcuma longa* L. *Mem Inst Oswaldo Cruz* 2001; 96(5): 723-8.
- [30] Rao CV, Rivenson A, Simi B, Reddy BS. Chemoprevention of colon carcinogenesis by dietary curcumin, a naturally occurring plant phenolic compound. *Cancer Res* 1995; 55(2): 259-66.
- [31] Limtrakul P, Lipigorngoson S, Namwong O, Apisariyakul A, Dunn FW. Inhibitory effect of dietary curcumin on skin carcinogenesis in mice. *Cancer Lett* 1997; 116(2): 197-203.
- [32] Srivastava R, Dikshit M, Srimal RC, Dhawan BN. Anti-thrombotic effect of curcumin. *Thromb Res* 1985; 40(3): 413-7.
- [33] Nirmala C, Puvanakrishnan R. Protective role of curcumin against isoproterenol induced myocardial infarction in rats. *Mol Cell Biochem* 1996; 159(2): 85-93.
- [34] Venkatesan, N. Curcumin attenuation of acute adriamycin myocardial toxicity in rats. *Br J Pharmacol* 1998; 124(3): 425-7.
- [35] Mahesh T, Balasubashini M, Menon V. Effect of photo-irradiated curcumin treatment against oxidative stress in streptozotocin-induced diabetic rats. *J Med Food* 2005; 8(2): 251-5.
- [36] Sajithlal GB, Chithra P, Gowri C. Effect of curcumin on the advanced glycation and cross-linking of collagen in diabetic rats. *Biochem Pharmacol* 1998; 56(12): 1607-14.
- [37] Gupta RK, Kesari AN, Murthy PS, Chandra R, Tandon V, Watal G. Hypoglycemic and antidiabetic

- effect of ethanolic extract of leaves of *Annona squamosa* L. in experimental animals. *J Ethnopharmacol* 2005; 99(1): 75-81.
- [38] Reitman S, Frankel S. A colorimetric method for the determination of serum glutamic oxaloacetic and glutamic pyruvic transaminase. *Am J Clin Pathol* 1957; 28(1): 56-63.
- [39] Kind PR, King EJ. Estimation of plasma phosphates by determination of hydrolyzed phenol with antipyrin. *J Clin Pathol* 1954; 7(4): 322-6.
- [40] Lowry OH, Rosebrough NJ, Farr AL, Randall RJ. Protein measurement with the folin phenol reagent. *J Biol Chem* 1951; 193(1): 265-75.
- [41] Malloy HT, Evelyn KA. The determination of bilirubin level with the photoelectric colorimeter. *J Biol Chem* 1937; 119(2): 481-4.
- [42] Esterbauer H, Cheesman KH. Determination of aldehydic lipid peroxidation products: malonaldehyde and 4-hydroxynonenal. *Methods Enzymol* 1990; 186: 407-21.
- [43] Nishikimi M, Rao NA, Yagi K. The occurrence of superoxide anion in the reaction of reduced phenazine methosulphate and molecular oxygen. *Biochem Biophys Res Commun* 1972; 46(2): 849-54.
- [44] Kakkar P, Das B, Viswanathan PN. A modified spectrophotometric assay of superoxide dismutase. *Indian J Biochem Biophys* 1984; 21(2): 130-2.
- [45] Claiborne A. Catalase activity. In: Boca Raton FL, editors. CRC Handbook of methods for oxygen radical research. Florida: CRC Press, Boca Raton; 1985. p. 283-4.
- [46] Rotruck JT, Pope AL, Ganther HE, Swanson AB, Hafeman DG, Hoekstra WG. Selenium: biochemical role as a component of glutathione peroxidase. *Science* 1973; 179(73): 588-90.
- [47] Mohandas J, Marshal JJ, Duggin GG, Horvath JS, Tiller DG. Low activities of glutathione-related enzymes as factors in the genesis of urinary bladder cancer. *Cancer Res* 1984; 44(11): 5086-91.
- [48] Lee G, Luna HT. Manual of histologic staining methods of the armed forces institute of pathology. 3<sup>rd</sup> ed. New York: Mc Graw-Hill Book Company; 1988. p. 32-107.
- [49] Kart A, Cigremis Y, Karaman M, et al. Caffeic acid phenethyl ester (CAPE) ameliorates cisplatin-induced hepatotoxicity in rabbit. *Exp Toxicol Pathol* 2010; 62(1): 45-52.
- [50] Drotman R, Lawhan G. Serum enzymes are indications of chemical induced liver damage. *Drug Chem Toxicol* 1978; 1(2): 163-71.
- [51] Muriel P, Garcipiana T, Perez-Adverez V, Mourelle M. Silymarin protects against paracetamol-induced lipid peroxidation and liver damage. *J Applied Toxicol* 1992; 12(6): 439-42.
- [52] Thabrew M, Joice P. A comparative study of the efficacy of *Pavetta indica* and *Osbeckia octanda* in the treatment of liver dysfunction. *Planta Med* 1987; 53(3): 239-41.
- [53] Naik SR. Antioxidants and their role in biological functions: An overview. *Indian Drugs* 2003; 40(9): 501-12.
- [54] Lil JL, Stantman FW, Lardy HA. Antioxidant enzyme systems in rat liver and skeletal muscle. Influences of selenium deficiency, chronic training, and acute exercise. *Arch Biochem Biophys* 1988; 263(1): 150-60.
- [55] Curtis SJ, Mortiz M, Sondgrass PJ. Serum enzyme derived from liver cell fraction and the response of carbon tetrachloride intoxication in rats. *Gastroenterol* 1972; 62(1): 84-92.
- [56] Chance B, Greenstein DS, Roughton RJW. The mechanism of catalase action. 1. Steady-state analysis. *Arch Biochem Biophys* 1952; 37(2): 301-21.
- [57] Naik SR, Panda VS. Hepatoprotective effect of Ginkgoselect Phytosome in rifampicin induced liver injury in rats: evidence of antioxidant activity. *Fitoterapia* 2008; 79(6): 439-45.
- [58] Naito M, Wu X, Normura H, Kodama M, Kato M, Osaswa T. The protective effect of tetrahydrocurcumin on oxidative stress in cholesterol-fed rabbits. *J Atheroscler Thromb* 2002; 9(5): 243-50.
- [59] Okada K, Wangpoengtrakul C, Tanaka T, Toyokuni S, Uchida K, Osawa T. Curcumin and especially tetrahydrocurcumin ameliorate oxidative stress-induced renal injury in mice. *J Nutr* 2001; 131(8): 2090-5.
- [60] Shankar TN, Shantha NV, Ramesh HP, Murthy IA, Murthy VS. Toxicity studies on turmeric (*Curcuma longa*): acute toxicity studies in rats, guineapigs & monkeys. *Indian J Exp Biol* 1980; 18(1): 73-5.
- [61] Qureshi S, Shah AH, Ageel AM. Toxicity studies on *Alpinia galanga* and *Curcuma longa*. *Planta Med* 1992; 58(2): 124-7.
- [62] Lao CD, Ruffin MTt, Normolle D, Heath DD, Murray SI, Bailey JM, et al. Dose escalation of a curcuminoid formulation, BMC Complement. *Altern Med* 2006; 6: 10.
- [63] Goel A, Kunnumakkara AB, Aggarwal BB. Curcumin as "Curecumin": From kitchen to clinic. *Biochem Pharmacol* 2008; 75 (4): 787-809.
- [64] Deshpande SS, Lalitha VS, Ingle AD, Raste AS, Gadre SG, Maru GB. Subchronic oral toxicity of turmeric and ethanolic turmeric extract in female mice and rats. *Toxicol Lett* 1998; 95(3): 183-93.