

## Effect of hydroalcoholic extract of *Nectaroscordum tripedale* on testicular tissue changes in diabetic male rats

Dadfar F<sup>1\*</sup>, Mohammadi J<sup>2</sup>, Roshanfekar H<sup>1</sup>

1- Department of Biology, Tehran, Payame Noor University, I. R. Iran.

2- Medical Plants Research Center, Yasouj University of Medical Sciences, I. R. Iran.

Received: 2018/10/6 | Accepted: 2019/03/5

### Abstract:

**Background:** Medicinal herbs are important in the treatment of diabetes. Studies have shown that diabetes causes reproductive changes in the male population. This study aimed to examine the effect of the hydroalcoholic extract of *Nectaroscordum tripedale* on testicular tissue changes in diabetic male rat.

**Materials and Methods:** In this experimental study, 40 male rats were randomly divided into five groups (n=8, each group). The first and third groups (normal control and diabetic control) received distilled water. The second group (sham) received 50 mg/kg hydroalcoholic extract and the fourth and fifth groups (diabetic treatment 1 and 2) received 50 and 100 mg / kg of hydroalcoholic extract of *Nectaroscordum tripedale*, respectively. Streptozotocin was used to induce diabetes. At the end of the period, after the anesthesia of the rat, the testicular tissue was isolated and tissue sections were prepared for examination of the testicular tissue changes in the experimental groups. Data were analyzed by one-way ANOVA and Tukey's test using the SPSS software.

**Results:** According to the results of this study, the number of spermatozoa tubes and the number of sperm in the diabetic control group showed a significant decrease compared to normal and control groups ( $P=0.03$ ). *Nectaroscordum tripedale* extract increased the number of sperm, and sperm tubes and improved testicular tissues in diabetic rats.

**Conclusion:** It seems that the extract of *Nectaroscordum tripedale* has effects on reducing testicular tissue degradation and increasing the amount of sperm in diabetic rats.

**Keywords:** Diabetes, *Nectaroscordum tripedale*, Testicular tissue changes, Rat

### \*Corresponding Author:

**Email:** fereshtehdadfar2003@yahoo.com

**Tel:** 0098 917 812 2098

**Fax:** 0098 715 356 4502

Conflict of Interests: *No*

*Feyz, Journal of Kashan University of Medical Sciences, June, 2019; Vol. 23, No 2, Pages 108-116*

Please cite this article as: Dadfar F, Mohammadi J, Roshanfekar H, . Effect of Hydroalcoholic Extract of *Nectaroscordum Tripedale* on Changes in Testicular Tissue in Diabetic male Rats. *Feyz* 2019; 23(2): 108-116.

# اثر عصاره هیدروالکلی گیاه پیاز تابستانه (*Nectaroscordum tripedale* (Trautv.) بر تغییرات بافت بیضه در موش‌های صحرایی نر دیابتی

فرشته دادفر<sup>۱\*</sup>، جمشید محمدی<sup>۲</sup>، حسین روشنفکر<sup>۱</sup>

خلاصه:

**سابقه و هدف:** گیاهان دارویی در درمان دیابت از اهمیت ویژه‌ای برخوردار می‌باشند. مطالعات نشان داده که بیماری دیابت منجر به تغییرات تولیدمثلی در جنس مذکر می‌شود. پژوهش حاضر با هدف بررسی عصاره هیدروالکلی گیاه پیاز تابستانه بر تغییرات بافت بیضه در موش صحرایی نر دیابتی انجام گرفته است.

**مواد و روش‌ها:** ۴۰ سر موش صحرایی نر به‌طور تصادفی به پنج گروه ۸ تایی تقسیم شدند. گروه اول و سوم (کنترل نرمال و کنترل دیابتی) آب مقطر دریافت کردند، گروه دوم (شاهد) دریافت‌کننده ۵۰ میلی‌گرم بر کیلوگرم عصاره‌ی هیدروالکلی پیاز تابستانه بودند و گروه چهارم و پنجم (دیابتی تحت درمان ۱ و ۲) به‌ترتیب دوزهای ۵۰ و ۱۰۰ میلی‌گرم بر کیلوگرم عصاره‌ی هیدروالکلی پیاز تابستانه را دریافت کردند. جهت القای دیابت از داروی استرپتوزوتوسین استفاده شد. در پایان دوره ۲۱ روزه آزمایش، پس از بیهوش شدن موش‌ها، بافت بیضه جدا و مقاطع بافتی جهت بررسی تغییرات بافت بیضه در گروه‌های آزمایشی تهیه شد. داده‌ها با استفاده از نرم‌افزار آماری SPSS و آزمون واریانس یک‌طرفه و توکی تجزیه و تحلیل شدند.

**نتایج:** آنالیز داده‌ها نشان داد که تعداد لوله‌های اسپرم‌ساز ( $P=0/03$ ) و تعداد اسپرم ( $P=0/01$ ) در گروه کنترل دیابتی نسبت به گروه کنترل نرمال و شاهد، کاهش معنی‌دار داشت. عصاره‌ی گیاه پیاز تابستانه در موش‌های دیابتی شده سبب افزایش تعداد اسپرم، لوله‌های اسپرم‌ساز و بهبود بافت بیضه شد.

**نتیجه‌گیری:** می‌توان چنین نتیجه‌گیری کرد که عصاره‌ی گیاه پیاز تابستانه دارای اثرات کاهش‌دهنده تخریب بافت بیضه و افزایش میزان اسپرم در موش‌های دیابتی شده است.

**واژگان کلیدی:** دیابت، پیاز تابستانه، تغییرات بافت بیضه، موش صحرایی

دو ماه‌نامه علمی-پژوهشی فیض، دوره بیست و سوم، شماره ۲، خرداد-تیر ۹۸، صفحات ۱۱۶-۱۰۸

## مقدمه

با تحقیقاتی که بر روی دیابت انجام گرفته، مشخص شده است که دیابت شیرین، اثرات مضر بر عملکرد و ساختار سیستم تولیدمثل جنسی مذکر دارد. از جمله مهم‌ترین آن‌ها می‌توان کاهش سطح تستوسترون، تحلیل غدد ضمیمه تولیدمثلی، کاهش میل و رفتارهای جنسی و همچنین اثر بر اسپرم‌سازی و تعداد اسپرم را نام برد [۴]. تعداد اسپرم یک شاخص مهم مرتبط با باروری در جنس نر می‌باشد که می‌تواند در عملکرد سیستم تولیدمثلی تغییر ایجاد کند [۵]. تحقیقات نشان داده است که این بیماری دارای اثر زیان‌آور بر تولید اسپرم‌های طبیعی و اسپرماتوزن است [۶]. دیابت شیرین تغییرات بافتی بیضه‌ای را از طریق ایجاد مرگ سلولی آپوپتوزی، آتروفی لوله‌های اسپرم‌ساز، کاهش قطر توبول، کاهش مجموعه‌های سلولی اسپرماتوزنیک ایجاد می‌کند [۷]. با توجه به اثرات جانبی بسیاری که دیابت بر روی ارگان‌های بدن از جمله: سیستم تولیدمثلی دارد، یافتن داروی مؤثر جهت بهبود این بیماری مورد توجه محققان قرار گرفته است. استفاده از داروهای گیاهی با توجه به قدمت طب گیاهی در ایران، کم هزینه بودن تهیه آن نسبت به داروهای شیمیایی و همچنین عوارض بسیار کم ناشی از مصرف آن‌ها در برابر داروهای شیمیایی رو به افزایش است. پیاز تابستانه با

دیابت یک اختلال متابولیکی در سیستم غدد درون‌ریز است. این بیماری خطرناک یک تهدید جدی برای سلامت انسان می‌باشد. با توجه به این‌که در درمان و کنترل بیماری دیابت، داروها و ترکیبات شیمیایی متعددی به کار گرفته شده، اما هنوز بهبود کلی بیماری گزارش نشده است [۱]. دیابت قندی، سندرومی است که به‌صورت افزایش قند خون، تداخل در متابولیسم، چربی‌ها، کربوهیدرات و پروتئین‌ها بروز می‌کند و سبب افزایش درصد ریسک بیماری‌های عروقی می‌شود [۲]. استرپتوزوتوسین دارویی است که موجب تخریب سلول‌های بتا در جزایر لانگراهنس پانکراس شده، بدین ترتیب باعث افزایش قند خون و القای دیابت می‌شود [۳].

۱. گروه زیست‌شناسی، دانشگاه پیام نور، تهران، ایران

۲. مرکز تحقیقات گیاهان دارویی، دانشگاه علوم پزشکی یاسوج، ایران

\* نشانی نویسنده مسئول:

داراب، دانشگاه پیام نور، مرکز داراب

دوره نویسی: ۰۷۱۵۳۵۶۴۵۰۲

تلفن: ۰۹۱۷۸۱۲۲۰۹۸

پست الکترونیک: fereshtehdadfar2003@yahoo.com

تاریخ پذیرش نهایی: ۱۳۹۷/۱۲/۱۴

تاریخ دریافت: ۱۳۹۷/۷/۱۴

کردند که: عصاره‌ی هیدروالکلی موسیر منجر به افزایش تعداد اسپرماتوگونی‌ها، اسپرماتوسیت‌های اولیه، اسپرماتیدها، قطر داخلی و خارجی توپول‌ها و مساحت لایه ژرمینال شد [۱۶]. با توجه به عدم مطالعه در مورد اثرات گیاه پیاز تابستانه بر سیستم تولیدمثلی، مطالعه‌ی حاضر با هدف بررسی تأثیر عصاره‌ی هیدروالکلی پیاز تابستانه بر تغییرات بافتی بیضه در موش صحرایی نر دیابتی انجام گرفت.

#### مواد و روش‌ها

در این مطالعه تجربی ۴۰ سر موش صحرایی نر از نژاد ویستار با وزن تقریبی ۲۵۰-۱۵۰ گرم در آزمایشگاه حیوانات دانشگاه علوم پزشکی یاسوج در دمای ۲۶-۲۲ درجه سانتی‌گراد و دوره‌ی ۱۲ ساعت تاریکی/روشنایی قرار داده شدند. در تمام دوره آزمایش، آب و غذای کافی در اختیار حیوانات قرار گرفت. گیاه پیاز تابستانه در ارتفاعات کوه‌های شهرستان یاسوج جمع‌آوری و توسط بخش گیاه‌شناسی دانشگاه یاسوج با نام علمی *Nectaroscordum tripedale* (Trautv.) شناسایی و شماره هربراریومی 93-2 HMRC به آن اختصاص داده شد. برای تهیه‌ی عصاره، برگ گیاه در سایه خشک و سپس با آسیاب برقی به پودر تبدیل شد. به منظور تهیه‌ی عصاره‌ی هیدروالکلی گیاه پیاز تابستانه، پودر تهیه شده با اتانول ۷۰ درصد مخلوط شد. محلول به دست آمده به روش تقطیر در خلأ با استفاده از دستگاه روتاری (هیدولف-آلمان) عصاره‌گیری شد. سپس به منظور تبخیر آب و الکال، عصاره در انکوباتور با دمای ۳۷ درجه سانتی‌گراد قرار گرفت و در نهایت عصاره تغلیظ شده تهیه شد. حیوانات به ۵ گروه ۸ تایی تقسیم شدند. گروه اول (کنترل نرمال)، آب مقطر دریافت کردند. گروه دوم (شاهد) دریافت‌کننده ۵۰ میلی‌گرم بر کیلوگرم عصاره هیدروالکلی پیاز تابستانه بودند، گروه سوم (کنترل دیابتی)، آب مقطر و گروه چهارم و پنجم دیابتی تحت درمان ۱ و ۲ به ترتیب با دوزهای ۵۰ و ۱۰۰ میلی‌گرم بر کیلوگرم وزن عصاره هیدروالکلی پیاز تابستانه دریافت کردند [۹]. عصاره‌ی تغلیظ‌شده پیاز تابستانه با دوزهای ذکر شده در آب مقطر حل می‌شد و روزانه یک‌مرتبه (به مدت سه هفته) به روش گاواژ به ترتیب به گروه‌های شاهد و دیابتی تحت درمان ۱ و ۲ تجویز می‌شد. برای القای دیابت از داروی استریتوزتوسین به میزان ۵۰ میلی‌گرم بر کیلوگرم وزن بدن به صورت تک‌دوز داخل صفاقی به صورت حل‌شده در بافر سیرتات (pH 4.5) استفاده شد. برای اطمینان از القای دیابت، سه روز پس از تجویز استریتوزتوسین، گلوکز خون اندازه‌گیری شد و موش‌هایی که میزان گلوکز خون آن‌ها بالاتر از ۲۵۰ میلی‌گرم

نام علمی *Nectaroscordum tripedale* (Trautv.) گیاهی چند ساله از خانواده سوسنیان و بومی آسیای مرکزی است. این گیاه دارای ساقه بلند و قوی به طول ۹۰-۵۰ سانتی‌متر است که در انتها به گل‌آذین چتری ختم می‌شود. گل‌آذین این گیاه شامل بیش از ۳۰ گل زنگوله‌ای است که در قسمت پایین سبز، در وسط صورتی و در حاشیه، کرم یا صورتی‌رنگ هستند. برگ‌های این گیاه دارای بوی نامطبوع و قوی هستند و شباهت به گیاه سیر دارند که از همین خانواده می‌باشد [۸]. محلّ رویش این گیاه در قفقاز، ترکیه، عراق و ایران است. در ایران، بومی مناطق غرب کشور از جمله شهرستان یاسوج می‌باشد و جزء گیاهان خوراکی مردم این منطقه محسوب می‌شود [۹]. مهم‌ترین ترکیبات شیمیایی این گیاه، سیستین‌های موجود در ترکیبات مختلف است. این ترکیبات شامل مشتقات (OPA) (+)-S-(1-o-phthalaldehyde، و مشتقات  $\gamma$ -glutamyl-L-cysteine sulfoxide و همچنین مشتقات  $\gamma$ -glutamyl-L-(1-butenyl)-S- (1-butenyl)-L- مربوط به cysteine (desoxyhomoisoleucine) می‌شود. این سیستین‌های سولفوکسیدی در گونه‌های دیگر مانند پیاز نیز وجود دارند [۹]. پیاز تابستانه دارای اثرات مختلفی است از جمله این‌که: عصاره‌ی هیدروالکلی پیاز تابستانه سبب کاهش سطح سرمی آلانین آمینوترانسفراز، آسپارات آمینوترانسفراز، آلکالین فسفاتاز، نیتروژن اوره خون و کراتینین و افزایش آلبومین در موش‌های دیابتی شد. بنابراین این گیاه سبب بهبود شاخص‌های عملکردی کلیه و کبد می‌شود [۹]. پلی‌فنول‌ها فعالیت اصلی آنتی‌اکسیدانی را در گیاهان انجام می‌دهند. گیاهان خانواده لیلیاسه، منبع مهمی از ترکیب‌های فنولی و فلاونوئیدی رژیم غذایی هستند [۱۰]. جنس‌های مختلف خانواده لیلیاسه از جمله پیاز به دلیل داشتن مقادیر زیاد ترکیب‌های فنولک و سطح بالای ظرفیت تام آنتی‌اکسیدانی، قدرت زیادی در خنثی‌سازی رادیکال‌های آزاد نشان داده‌اند [۱۱]. بررسی‌های مختلف بر روی فعالیت‌های آنتی‌اکسیدانی عصاره‌های متانولی پیاز نشان داده است که بین فعالیت آنتی‌اکسیدانی و میزان ترکیب‌های فنولی رابطه مثبتی وجود دارد [۱۲، ۱۳]. همچنین مشخص شده که عصاره‌ی این گیاه در موش‌های دیابتی‌شده با استریتوزتوسین باعث کاهش کلسترول، تری‌گلیسیرید و گلوکز خون شده است [۱۴]. مطالعات اندکی در مورد تأثیر پیاز تابستانه بر سیستم تولیدمثلی صورت گرفته است، ولی پژوهش‌های متعددی در مورد سایر گیاهان این خانواده صورت گرفته است. از جمله این‌که میرفردی و همکاران گزارش دادند که: سیکلوفسفامید به همراه عصاره‌ی سیر سبب افزایش وزن بدن، وزن بیضه‌ها و اسپرماتوزن نسبت به گروه کنترل شد [۱۵]. کاظمیان و همکاران نیز گزارش

میانگین تعداد اسپرم در این لوله‌ها در هر گروه جداگانه محاسبه شد. داده‌های به‌دست‌آمده با استفاده از نرم‌افزار آماری SPSS و آزمون آنالیز واریانس یک‌طرفه و آزمون توکی تحلیل شدند. سطح معنی‌داری  $P \leq 0/05$  در نظر گرفته شد.

### نتایج

مقایسه میانگین وزن بدن در گروه‌های مورد مطالعه قبل از شروع آزمایش تفاوت معنی‌داری نداشت. ولی در پایان آزمایش گروه دیابتی کاهش معنی‌داری را در مقایسه با سایر گروه‌ها نشان داد ( $P=0/05$ ). از طرف دیگر مقایسه بین وزن نهایی گروه‌های دیابتی تحت درمان با گروه کنترل و شاهد تفاوت معنی‌داری را نشان نداد ( $P=0/09$ ). بنابراین عصاره هیدروالکلی پیاز تابستانه منجر به افزایش وزن در موش‌های دیابتی شد (جدول شماره ۱).

درصد میلی‌لیتر بود، به‌عنوان دیابتی وارد مطالعه شدند [۱۷]. به‌منظور بررسی مقاطع بافتی از بیضه، پس از بیهوش کردن موش و تشریح آن، بیضه‌های آن خارج و در محلول فرمالین ۱۰ درصد نگهداری شد. بعد از فیکس کردن، بیضه‌های حیوان را در دستگاه پردازش‌کننده بافتی قرار داده، سپس از آن بلوک بافتی تهیه نموده، مقاطع سریالی ۵ میکرومتری با دستگاه میکروتوم تهیه شده، سپس با رنگ هماتوکسلین-انوزین رنگ‌آمیزی شدند و بافت بیضه به لحاظ آسیب‌های ایجاد شده، ساختار بافتی و سلولی بیضه و تغییرات آن در گروه‌های مختلف مورد بررسی قرار گرفت. به‌منظور شمارش لوله‌های اسپرم‌ساز در هر گروه ۱۰ فیلد با بزرگ‌نمایی ۱۰ در لام تهیه‌شده شمارش و میانگین تعداد این لوله‌ها گزارش شد. برای شمارش تعداد اسپرم‌ها نیز، ۱۰ لوله اسپرم‌ساز با بزرگ‌نمایی ۴۰ در هر گروه به‌طور جداگانه مورد بررسی قرار گرفت و

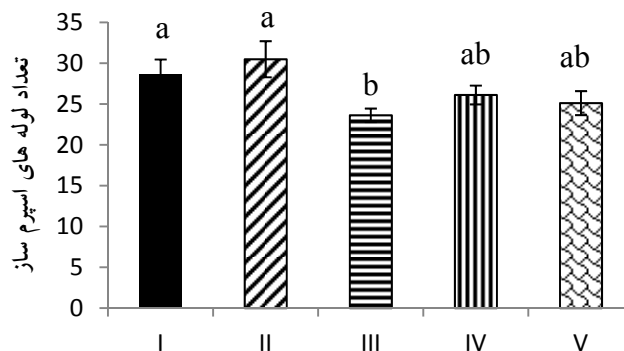
جدول شماره ۱- اثر عصاره هیدروالکلی گیاه پیاز تابستانه بر میزان وزن موش‌های صحرایی دیابتی شده

| گروه                | وزن اولیه (گرم) | وزن نهایی (گرم) |
|---------------------|-----------------|-----------------|
| کنترل نرمال         | ۲۵۰/۷۵±۱۰/۸۰    | ۲۸۸/۳۸±۳۸/۴۲    |
| شاهد                | ۲۳۳/۲۵±۱۵/۲۷    | ۲۷۲/۱۸±۳۸/۵۹    |
| کنترل دیابتی        | ۲۳۰/۰۰±۹/۲۶     | ۱۸۰/۵۰±۴۳/۷۴ °  |
| دیابتی تحت درمان یک | ۲۴۱/۱۷±۶/۶۵     | ۲۵۴/۶۲±۳۴/۳۵    |
| دیابتی تحت درمان دو | ۲۲۰/۷۵±۱۲/۹۴    | ۲۳۸/۷۵±۴۴/۵۶    |

مقادیر براساس میانگین±انحراف معیار بیان شده است. \* کاهش معنی‌داری را نسبت به سایر گروه‌ها نشان می‌دهد.

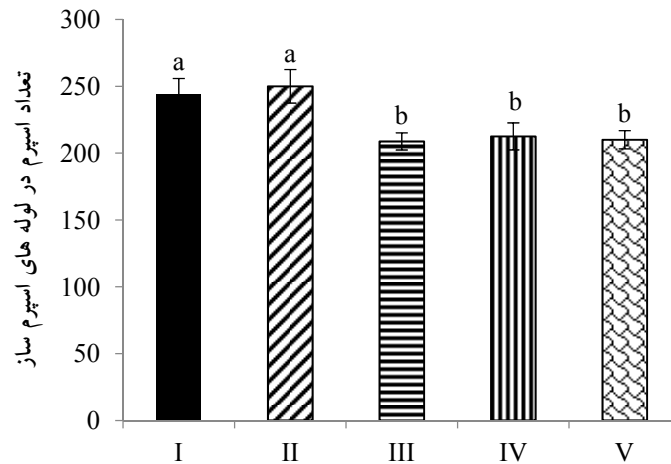
درمان ۱ و ۲ با عصاره‌ی هیدروالکلی گیاه پیاز تابستانه، نسبت به حالت کنترل دیابتی بیشتر بود ولی اختلاف معناداری را نشان نداد. بین دو گروه دیابتی تحت درمان ۱ و ۲ نیز تفاوت معنی‌داری وجود نداشت ( $P=0/1$ ). (نمودار شماره ۱).

نتایج حاصل از بررسی لوله‌های اسپرم‌ساز نشان داد که در گروه کنترل دیابتی کاهش معنی‌داری در تعداد لوله‌های اسپرم‌ساز در مقایسه با گروه‌های کنترل نرمال و شاهد مشاهده می‌شود ( $P=0/03$ ). تعداد لوله‌های اسپرم‌ساز در گروه‌های دیابتی تحت



نمودار شماره ۱- اثر عصاره‌ی هیدروالکلی گیاه پیاز تابستانه بر تعداد لوله‌های اسپرم‌ساز.

تعداد اسپرم موجود در لوله‌های اسپرم‌ساز در گروه شاهد بود که نسبت به گروه‌های کنترل دیابتی و دیابتی تحت درمان ۱ و ۲ اختلاف معنی‌داری داشت. گروه‌های دیابتی تحت درمان ۱ و ۲ نسبت به گروه کنترل دیابتی تعداد اسپرم بیشتری در لوله‌های اسپرم‌ساز خود داشتند؛ ولی از نظر آماری این افزایش تعداد اسپرم معنی‌دار نبود. بین دو گروه دیابتی تحت درمان ۱ و ۲ نیز تفاوت معنی‌داری وجود نداشت ( $P=0/07$ ). (نمودار شماره ۲).

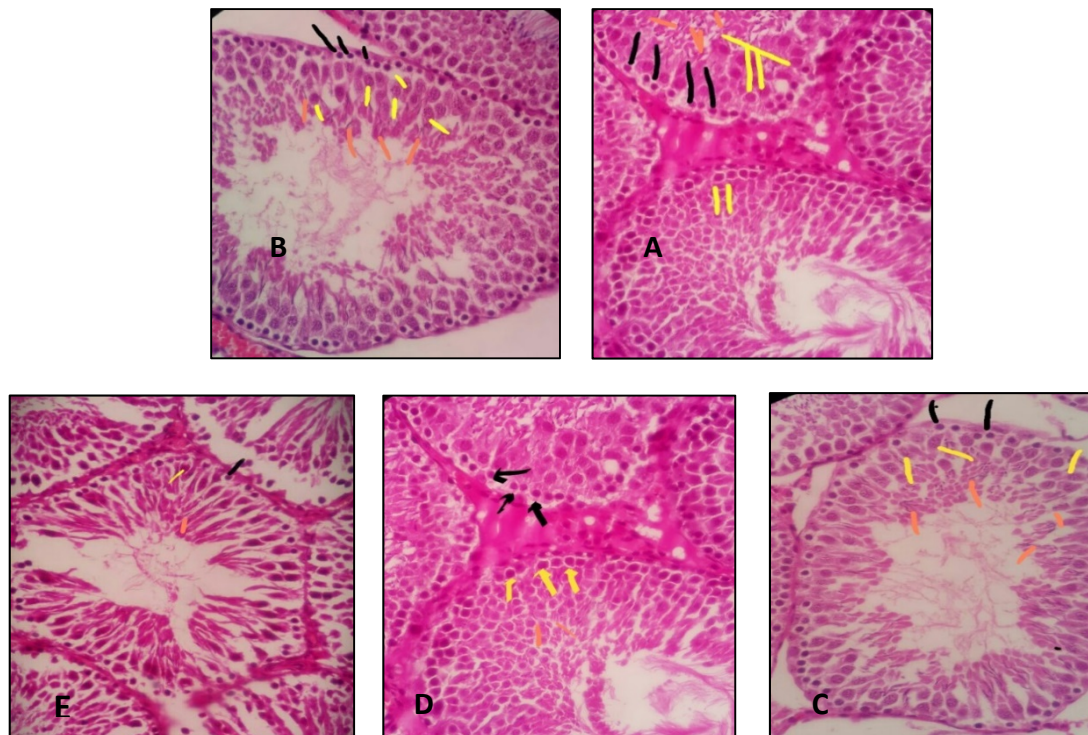


نمودار شماره ۲- اثر عصاره‌ی هیدروالکلی گیاه پیاز تابستانه بر تعداد اسپرم در لوله‌های اسپرم‌ساز. براساس آزمون توکی اگر ستون‌ها حداقل دارای یک حرف مشترک باشند آن ستون‌ها نسبت به همدیگر تفاوت معنی‌داری ندارند ( $P>0/05$ ). حروف یونانی I, II, III, IV و V به ترتیب گروه‌های کنترل نرمال، شاهد، کنترل دیابتی، دیابتی تحت درمان یک و دیابتی تحت درمان دو می‌باشد.

(اسپرماتوگونی اولیه و ثانویه، اسپرماتوسیت اولیه و ثانویه، اسپرماتید و اسپرم) نسبت به گروه کنترل نرمال و شاهد از نظر آماری کاهش معنی‌داری داشته است (شکل ۱- C). بنابراین گروه کنترل دیابتی نسبت به گروه کنترل نرمال از نظر ظاهری، شکل و پراکندگی لوله‌های اسپرم‌ساز غیرطبیعی بودند. شکل و ظاهر اسپرم‌ها در گروه کنترل دیابتی نسبت به گروه‌های کنترل نرمال و شاهد روند تخریبی را نشان داد. همچنین بررسی فتومیکروگرافی تهیه‌شده از لوله‌های اسپرم در گروه‌های دیابتی تحت درمان یک و دو نشان داد که تغییرات بافتی از نظر تعداد، ساختار و شکل لوله‌های اسپرم‌ساز نسبت به گروه دیابتی دارای وضعیت رو به بهبودی بود (شکل‌های ۱- D و ۱- E). در گروه‌های دیابتی تحت درمان یک و دو تجویز عصاره‌ی گیاه پیاز تابستانه منجر به بهبود بافت بیضه شد، به طوری که تعداد اسپرم و لوله اسپرم‌ساز، ساختار لوله اسپرم‌ساز و بقیه سلول‌ها در حال ترمیم می‌باشند. تغییرات بافت بیضه بین دو گروه دیابتی تحت درمان ۱ و ۲ تفاوت معنی‌داری نداشت.

بر اساس آزمون توکی اگر ستون‌ها حداقل دارای یک حرف مشترک باشند، آن ستون‌ها نسبت به همدیگر تفاوت معنی‌داری ندارند. حروف یونانی I, II, III, IV و V به ترتیب گروه‌های کنترل نرمال، شاهد، کنترل دیابتی، دیابتی تحت درمان یک و دیابتی تحت درمان دو را نشان می‌دهد. همچنین مشخص شد که تعداد اسپرم در لوله‌های اسپرم‌ساز در گروه کنترل دیابتی نسبت به کنترل نرمال و شاهد کاهش معنی‌داری دارد ( $P=0/01$ ). بیشترین

مطالعات بافت‌شناسی نشان داد که در گروه کنترل لوله‌های اسپرم‌ساز با تراکم زیاد، فاصله کم و بسیار مرتب در بافت بیضه دیده شدند. کلیه لوله‌های اسپرم‌ساز دارای شکلی منظم، با تراکم سلولی زیاد و آرایش مرتب بودند. درون لوله‌های اسپرم‌ساز نیز تمایز سلولی از اسپرماتوگونی تا اسپرم بالغ با نظم و آرایش مرتب وجود داشت (شکل ۱- A). بررسی فتومیکروگراف تهیه‌شده از گروه شاهد نشان‌دهنده سلول‌های اسپرماتوگونی اولیه و ثانویه، اسپرماتوسیت اولیه و ثانویه، اسپرماتید و اسپرم بود (شکل ۱- B). همچنین برش بافتی حاصله نشان داد که تغییرات بافتی در لوله‌های اسپرم‌ساز گروه شاهد نسبت به گروه کنترل از نظر تعداد، اندازه فضای بینابینی، ساختار لوله‌های اسپرم‌ساز و تراکم سلول‌های درون لوله (اسپرماتوگونی اولیه و ثانویه، اسپرماتوسیت اولیه و ثانویه، اسپرماتید و اسپرم) رخ نداده است. بررسی فتومیکروگرافی تهیه‌شده از لوله‌های اسپرم در گروه دیابتی نشان داد که لوله‌های اسپرم‌ساز در گروه دیابتی، مورفولوژی خود را از دست داده‌اند و مقطع نامنظم بود، همچنین تعداد لوله‌های اسپرم‌ساز کاهش پیدا کرده، میزان فضای بینابینی افزایش یافته و سلول‌های درون لوله‌ها



شکل شماره ۱- فتومیکروگراف از بافت بیضه در گروه‌های کنترل نرمال (A)، شاهد (B)، کنترل دیابتی (C)، دیابتی تحت درمان یک (D) و دیابتی تحت درمان دو (E) با بزرگ‌نمایی  $40\times$ . فلش مشکی: اسپرماتوگونی، فلش زرد: اسپرماتوسیت اولیه، فلش نارنجی: اسپرم

[۱۴]. در مطالعه حاضر مشخص شده که تعداد لوله‌های اسپرم‌ساز در گروه دیابتی نسبت به گروه کنترل نرمال و گروه شاهد، کاهش معنی‌داری داشت. در گروه‌های کنترل دیابتی تحت درمان ۱ و ۲ با عصاره‌ی هیدروالکلی گیاه پیاز تابستانه تعداد لوله‌های اسپرم‌ساز نسبت به حالت کنترل دیابتی حالتی افزایشی را نشان داد که این می‌تواند به دلیل سرعت تمایز بالای سلول‌های اسپرم‌ساز و آزادسازی اسپرم از جدار لومن باشد؛ ولی این افزایش از نظر آماری دارای اختلاف معنی‌دار نبود. همچنین تعداد اسپرم‌های موجود در لوله‌های اسپرم‌ساز در گروه کنترل دیابتی نسبت به گروه کنترل نرمال کاهش معنی‌داری را نشان دادند. همچنین با تجویز عصاره‌ی هیدروالکلی گیاه پیاز تابستانه میزان اسپرم‌های موجود در لوله‌های اسپرم‌ساز روندی افزایشی را نسبت به حالت کنترل نرمال نشان دادند، ولی این تغییر معنی‌دار نبود. تعداد اسپرم در لوله‌های اسپرم‌ساز در گروه کنترل دیابتی نسبت به گروه‌های تحت درمان ۱ و ۲ (به ترتیب با عصاره‌ی ۵۰ و ۱۰۰ میلی‌گرم بر کیلوگرم وزن بدن) روندی کاهشی داشت، ولی این روند کاهشی از نظر آماری دارای اختلاف معنی‌دار نبود. تحقیقات متعدد نشان داده است که بیماری دیابت سبب کاهش تعداد اسپرم [۲۲]، افزایش اسپرم‌های ناهنجار، کاهش رفتار جنسی و میل جنسی و نیز باعث نابرابری در

## بحث

پژوهش حاضر نشان داد که عصاره‌ی هیدروالکلی پیاز تابستانه سبب افزایش وزن در موش‌های دیابتی تحت درمان شد. پژوهش‌های پیشین نشان داده‌اند که القای دیابت، سبب کاهش وزن در موش‌های صحرایی می‌شود [۱۸، ۱۷]. مشخص شده که عصاره‌ی هیدروالکلی برگ توت‌فرنگی روند کاهش وزن در موش‌های دیابتی را کاهش داده، منجر به بهبودی می‌شود [۱۷]. آب سیر نیز منجر به آهسته‌شدن کاهش وزن در موش‌های دیابتی می‌شود [۱۹]. مطالعات نشان داده که آلیسین موجود در ترکیبات موجود در گیاهان خانواده لیلیاسه می‌تواند به‌طور مؤثری با ترکیباتی نظیر سیستئین که ممکن است موجب افزایش گروه‌های سولفیدریل انسولین شوند، ترکیب شود و به این ترتیب میزان انسولین سرم را افزایش دهد [۲۰]. همچنین لیو گزارش کرد که دی‌آلیل دی‌سولفید سرعت کاهش وزن بدن را به‌طور معنی‌داری کاهش می‌دهد [۲۱]. بنابراین می‌توان چنین نتیجه‌گیری کرد که ترکیبات شیمیایی موجود در گیاه پیاز تابستانه از جمله آلیسین و دی‌آلیل دی‌سولفید منجر به افزایش انسولین شده که انسولین نیز به نوبه خود سبب مهار آنزیم لیپاز و فعال شدن لیپوپروتئین لیپاز شده و در نتیجه باعث بهبود وزن در گروه‌های درمانی می‌شود

فرد می‌شود [۲۳]. Altay و همکاران در مطالعه خود چنین نتیجه گرفتند که دیابت با اثر بر روی بافت بیضه و فرآیند اسپرم‌سازی، کاهش سلول‌های در حال تکثیر در اپی‌تلیوم اسپرم‌ساز و به خصوص سلول‌های اسپرماتوگونی را به دنبال دارد. بنابراین کاهش قطر بیضه و لوله‌های اسپرم‌ساز را به‌عنوان نشانه‌ای از اثرات دیابت بر روی بیضه در نظر گرفتند [۲۴]. دیابت می‌تواند به علت اختلال در عمل اسپرماتوژنز با مکانیسمی وابسته به هورمون FSH، تعداد اسپرم را کاهش دهد [۲۵]. مطالعات متعددی اثرات درمانی گیاهان دارویی را در جلوگیری از کاهش اسپرم در بیماری دیابت نشان داده است، که جنس‌های مختلف خانواده سوسنیان نیز حاکی از این واقعیت است. از جمله می‌توان به عصاره آبی سیر اشاره نمود که دارای اثرات درمانی و پیشگیری‌کننده بر آسیب‌های بافتی بیضه در موش‌های دیابتی شده بوده و از کاهش میزان اسپرماتوژنز جلوگیری می‌کند [۲۶]. عصاره دانه هویج نیز در موش‌های صحرایی نر می‌تواند باعث افزایش تستوسترون و اسپرماتوژنز در بافت بیضه شود [۲۷]. استرس اکسیداتیو، پراکسیداسیون لیپیدها و تغییر خاصیت غشایی باعث ایجاد مرگ سلول‌های زایا در مراحل مختلف اسپرماتوژنز و در نتیجه کاهش تعداد اسپرم‌ها می‌شود [۲۸]. از طرفی آنتی‌اکسیدان‌ها تولید رادیکال‌های آزاد را کنترل و سرکوب می‌کنند [۲۹]. در میان آنتی‌اکسیدان‌های موجود، امروزه منابع گیاهی توجه بسیاری از پژوهشگران را جلب نموده است. تحقیقات نشان داده است که استفاده از آنتی‌اکسیدان‌ها از طریق کاهش آسیب‌های ایجاد شده به‌وسیله رادیکال‌های آزاد، تقویت و استحکام سدّ خونی-بیضه‌ای، حفاظت و ترمیم DNA اسپرم‌ها می‌تواند در درمان ناباروری مردان مؤثر واقع شوند [۳۰]. بنابراین با توجه به خاصیت آنتی‌اکسیدانی و فعالیت آندروژنیک پیاز تابستانه [۱۴] این نتایج می‌تواند توجیه‌کننده نقش آن در بهبود فعالیت‌های تولیدمثلی قلمداد شود. نتایج حاصل از مطالعات بافت-شناسی نشان داد که در گروه کنترل نرمال، لوله‌های منی‌ساز ساختار معمولی داشتند. ولی در گروه‌های کنترل دیابتی دیواره لوله‌های منی‌ساز نامنظم شده، همچنین ضخامت دیواره لوله‌های منی‌ساز کاهش یافته بود. همین‌طور تغییرات بافتی معنی‌داری در تعداد سلول‌های اسپرماتوگونی بین گروه‌های کنترل نرمال و شاهد با گروه کنترل دیابتی مشاهده شد و تعداد سلول‌های اسپرماتوسیت‌های اولیه و ثانویه و اسپرماتیدها در گروه کنترل دیابتی کاهش معنی‌داری مشاهده شد. علت احتمالی آن توقف رشد سلول‌ها در مرحله متافاز I می‌تواند باشد که موجب کندی روند اسپرماتوژنز گشته است. دیابت، تغییرات بافتی بیضه‌ای را از طریق ایجاد آپوپتوز، آتروفی لوله‌های منی‌ساز، کاهش قطر

لوله‌های منی‌ساز و کاهش مجموعه سلولی اسپرماتوژنز ایجاد می‌کند [۳۱] و اثرات زیانباری بر تولید اسپرم‌های طبیعی و اسپرماتوژنز دارد [۳۲]. نتایج این تحقیق نشان داد که یکی از مکانیسم‌های احتمالی اثر عصاره‌ی هیدروالکلی گیاه پیاز تابستانه بر بافت بیضه، افزایش تعداد سلول‌های اسپرم‌ساز و در نتیجه افزایش هورمون جنسی نر بوده است که احتمالاً این تغییرات از طریق اثر بر سلول سرتولی است که روند اسپرماتوژنز را تحت کنترل دارد و موجب افزایش سلول‌های اسپرمی می‌شود. بررسی مقاطع بافتی نشان داد که تراکم اسپرم، تعداد سلول‌های اسپرماتوگونی، اسپرماتوسیت اولیه، اسپرماتید و لایدیگ در گروه تجربی تحت درمان کاهش معنی‌داری نسبت به گروه کنترل دارد. همچنین گزارش کردند که در بررسی بافت‌شناسی، تغییرات مورفولوژیکی در لوله‌های اسپرم‌ساز، تخریب سلول‌های بینابینی و نیز تحلیل اپیتلیوم زاینده اسپرم‌ساز مشاهده شد. در مطالعه‌ای بالستر و همکاران گزارش دادند که افزایش گلوکز به‌طور مستقیم با آسیب میتوکندری‌ها و شبکه آندوپلاسمی صاف بر سلول‌های لیدیگ و سرتولی موش صحرایی دیابتی ارتباط دارد [۲۵]. کاهش سلول‌های لیدیگ و سرتولی و تغییرات بافتی لوله‌های اسپرم‌ساز بافت بیضه جنین موش صحرایی از مادر دیابتی نشان‌دهنده این است که دیابت مادر می‌تواند روند اسپرماتوژنز را در جنین کاهش دهد و این پدیده را دچار اختلال نماید [۳۳]. همچنین کارآیی اسپرماتوژنز فرد در دوران بلوغ بستگی به تعداد سلول‌های سرتولی موجود در بافت بیضه دارد [۳۴]. این نتایج می‌تواند تأییدکننده اثر عصاره‌ی هیدروالکلی گیاه پیاز تابستانه بر میزان سلول‌های اسپرماتوگونی و لوله‌های اسپرم‌ساز باشد. تجویز سیر پخته ضمن تأثیرگذاری بر تکثیر سلول‌های جنسی در توبول بیضه و اپیدیدیم، روند اسپرماتوژنز را نسبت به گروه کنترل سرعت می‌بخشد. تجویز سیر خام دارای اثرات مخرب روی بافت بیضه و فرآیند اسپرماتوژنز در گروه تجربی در مقایسه با گروه کنترل است. ارگانوسولفورهای موجود در سیر پخته قادر به کاهش تولید رادیکال‌های آزاد اکسیژن هستند و از روند تولید اسپرم و سلامت آن‌ها در برابر استرس‌های اکسیداتیو محافظت می‌کنند [۳۵]. Kasuga و همکاران نشان دادند که سیر پخته بر نارسایی‌های جنسی و عدم تحرک اسپرم اثر مثبت داشته، ولی سیر خام اثرات کمتری دارد [۳۶]. نتایج حاصل از نیکروش و همکاران نشان داد که تجویز عصاره خام پیاز ضمن تأثیرگذاری بر ساختار مجاری اسپرم‌ساز بر تکثیر سلولی در توبول‌های بیضه موش‌ها اثر می‌گذارد و روند اسپرماتوژنز را در آن‌ها نسبت به گروه کنترل سرعت بیشتری می‌بخشد [۳۷]. مطالعات نشان داده که عصاره‌ی خاکشیر

نتیجه‌گیری نمود که تجویز عصاره‌ی هیدروالکلی گیاه پیاز تابستانه سبب تغییر و بهبود بافت بیضه شده، تعداد لوله‌های اسپرم‌ساز و تعداد اسپرم را افزایش می‌دهد. همچنین احتمال دارد برخی از ترکیبات فلاونوئیدهای موجود این گیاه به دلیل داشتن خاصیت آنتی‌اکسیدانی با کاهش رادیکال‌های آزاد قادر به کاهش علائم دیابت شیرین و بهبود روند اسپرماتوژنز به حد طبیعی شوند.

#### تشکر و قدردانی

این پژوهش حاصل پایان‌نامه دانشجویی بوده است. بدین‌وسیله از کلیه افرادی که در انجام این تحقیق ما را یاری دادند، تشکر و قدردانی می‌شود.

باعث کاهش معنی‌داری در ضخامت بافت بینابینی لوله‌های منی‌ساز و اسپرم‌های بدشکل شد. همچنین افزایش معنی‌داری در قطر لوله‌های منی‌ساز، ضخامت اپی‌تلیوم، سطح تستوسترون، ضریب اسپرمیونز تعداد اسپرم نسبت به گروه دیابتی مشاهده شد [۳۸]. همچنین مشخص شده که تجویز عصاره پیاز خوراکی باعث کاهش اثرات سمی کادمیوم بر بافت بیضه و بهبود و فرآیند اسپرماتوژنز می‌شود [۳۹]. ایزاوا و همکاران نیز نشان دادند که عصاره پیاز باعث کاهش اثرات سمی بعضی از عوامل آلوده‌کننده زیست‌محیطی بر بافت بیضه و اپیدیدیم و بهبود روند اسپرماتوژنز می‌شود [۴۰].

#### نتیجه‌گیری

با توجه به نتایج حاصل از این پژوهش می‌توان چنین

#### References:

- [1] Tao Z, Shem A, Zhao J. Epidemiological Perspectives of Diabetes. *Cell BiochemBiophys* 2015; 73(1): 181-5.
- [2] Davis SN. Insulin oral hypoglycemic Agent and the Pharmacology of the Endocrine Pancreas. In: Goodman and Gilman's the Pharmacological basis of therapeutics. Brunton LL. (Ed). McGRAW-Hill, New York; 2004. p. 1613-445.
- [3] Vara JJ, Deboer C, Dietz A, Hanka LJ, Sokolski WT. Streptozotocin a new antibacterial antibiotic. *Antibiotic Annu* 1959-1960; 7: 230-35.
- [4] Amaral S, Moreno AJ, Santos, MS, Seica R, Ramalho-santos J. Effects of hyperglycemia on sperm and testicular cells of Goto-Kakizaki and streptozotocin-treated rat models for diabetes. *Theriogenology* 2006; 66(9): 2056-67.
- [5] Khayatnori MH, Khaki A, Safavi A, Sarafinoori H. Effect of growth hormone on the testis and the index spermiogenesis following administration of methotrexate in rat. *J Vet Med (Sanandaj)* 2010; 3(9): 77-85.
- [6] Mosher WD, Pratt WF. Fecundity and infertility in the United States: incidence and trends. *Ferti Steril* 1991; 56(3): 192-3.
- [7] Tripathi BK, Srivastava AK. Diabetes complications and therapeutics. *Med Sci Monitor* 2006; 12(7): 130-47.
- [8] Bayan L, Koulivand PH, Gorji A. Garlic: a review of potential therapeutic effects. *Avicenna J Phytomed* 2014; 4: 1-14.
- [9] Paydar S, Jelodar Gh, Mohammadi J, Mohammadi N. The Effect of Hydroalcoholic Extract of *Nectaroscordum Tripedale* on Liver and Kidney Functional Parameters in Streptozotocin-induced Diabetic Male Rats. *Iran J Endocrinol Metabol* 2014, 18: 112-9.
- [10] Tepe B, Sokmen M, Akpulat HA, Sokmen A. In vitro antioxidant activities of the methanol extracts of five *Allium* species from Turkey. *Food Chem* 2005; 92: 89-92.
- [11] Benkeblia N. Free-radical scavenging capacity and antioxidant properties of some selected onions (*Allium cepa* L.) extracts. *Brazilian Arch Biol Technol* 2005; 48: 753-9.
- [12] Prakash D, Brahma NS, Upadhyay N. Antioxidant and free radical scavenging activities of phenols from onion (*Allium cepa*). *Food Chem* 2007; 102: 1389-93.
- [13] Shon MY, Choi SD, Kahng GG, Nam SH, Sung NJ. Antimutagenic, antioxidant and free radical scavenging activity of ethyl acetate extracts from white, yellow and red onions. *Food Chem Toxicol* 2004; 42(4): 659-66.
- [14] Paydar S, Jelodar GA, Mohammadi J. The Effect of Hydroalcoholic Extract of *Nectaroscordum Tripedale* on Biochemical Factors in Diabetic Rats. *Armaghane-danesh* 2015; 20 (5): 404-15. [in Persian]
- [15] Mirfard M, Johari H, Mokhtari M, Hematkah V, Jamali H, Allahverdi Gh. The Effect of Hydro-Alcoholic Garlic Extract on Testis Weight and Spermatogenesis in Mature Male Rats under Chemotherapy with Cyclophosphamide. *J Fasa Med Univ* 2011, 3: 123-29. [in Persian]
- [16] Kazemian S, Karimi A, Pilevariyan A, Ghandi A. The Effect of Hydro-Alcoholic Shallots Extract on Testis and Spermatogenesis in Balb/C Mice. *J Zanjan Med Univ* 2017; 25(109): 50-63.
- [17] Mohammadi J, Naik PR. Antidiabetic effects of *Morus alba* in experimentally induced diabetes in Wistar rat. *Biomedicine* 2008; 28: 112-6.
- [18] Berthold HK, Sudhop T, Vonbergmann K. Effect of garlic oil preparation on serum



- lipoproteins and cholesterol metabolism: A randomized controlled trial. *JAMA* 1998; 279: 1900-02.
- [19] Masjedi F, Gol A, Dabiri SH. Preventive effect of garlic (*Allium sativum* L.) on serum biochemical factors and histopathology of pancreas and liver in streptozotocin-induced diabetic rats. *Iran J Pharm Res* 2013; 12(3): 325-38.
- [20] Liu CT, Wong PL, Lii CK, Hse H, Sheen LY. Antidiabetic effect of garlic oil but not diallyl disulfide in rats with streptozotocin-induced diabetes. *Food Chem Toxicol* 2006; 44(8): 1377-84.
- [21] Nishino N, Tamori Y, Kasuga M. Insulin efficiently stores triglycerides in adipocytes by inhibiting lipolysis and repressing PGC-1 $\alpha$  induction. *Kobe J Med Sci* 2007; 53(3): 99-106.
- [22] Jiang GY. Practical diabetes. Beijing: People's Health Publishing House 1996. p. 295.
- [23] Soudamani S, Yuvaraj S, Rengarajan S, Sivakumar R, Malini T, Balasubramanian K. Effects of streptozotocin in diabetes and insulin replacement on androgen and estrogen receptor concentrations in the epididymis of Wistar rats. *JER* 2006; 10(1): 59-61.
- [24] Altay B, Doanavargil B, Hekimgil M, Semerci B. Streptozotocin-induced diabetic effects on spermatogenesis with proliferative cell nuclear antigen immunostaining of adult rat testis. *Fertil Steril* 2003; 80: 828-31.
- [25] Balester J, Dominguez J, Carman Munoz M, Meritexell S, Riagau T, Joan J. Insulin dependent diabetes effects on testicular functions by FSH and LH-linked mechanism. *J Androl* 2004; 25(5): 706-19.
- [26] Abdollah Nejad A, Gol A, Dabiri SH, Javadi A. Effects of garlic juice on diabetes-induced testicular damage in rats. *Iran J Endocrinol Metab* 2009; 11(4): 443-53. [in Persian]
- [27] Noori M, Khaki SH, Fathiazar F, Rashidi M. The Protective Effects of Carrot Seed Extract on Spermatogenesis and Cauda Epididymal Sperm Reserves in Gentamicin Treated Rats. *Cell J (Yakhteh)* 2009; 11(3): 327-33.
- [28] Agarwal A, Prabakaran SA, Said TM. Prevention of oxidative stress injury to sperm. *J Androlol* 2005; 26(6): 654-60.
- [29] Amin A, Hamza AA. Effects of roselle and ginger on cisplatin-induced reproductive toxicity in rat. *Asian J Androl* 2006; 8(5): 607-12.
- [30] Popovic M, Kaurinovic B, Trivic S, Mimica-Dukic N, Bursac M. Effect of celery (*Apium graveolens*) extracts on some biochemical parameters of oxidative stress in mice treated with carbon tetrachloride. *Phytotherapy Res* 2006; 20: 531-7.
- [31] Guo-Lian Ding, Ye Liu, Miao-E Liu, Jie-Xue Pan, Meng-Xi Guo, Jian-Zhong Sheng, et al. The effects of diabetes on male fertility and epigenetic regulation during spermatogenesis. *Asian J Androl* 2015; 17(6): 948-53.
- [32] Mosher WD, Pratt WF. Fecundity and infertility in the United States incidence and trends. *Fertil Steril* 1991; 56(2): 192-3.
- [33] Schoeller EL, Albanna G, Frolova AL, Moley KH. Insulin Rescues Impaired Spermatogenesis via the Hypothalamic-Pituitary-Gonadal Axis in Akita Diabetic Mice and Restores Male Fertility. *Diabetes* 2012; 61: 1869-1878.
- [34] Guyton Arthur C, Hall J. Textbook of medical physiology. 11<sup>th</sup> ed. Philadelphia Elsevier Saunders; 2006. p. 972-6.
- [35] Bahrami KH, Mahjor AA, Johary H, Bahrami R, Bahrami A. Comparative Study on Histopathological and Histomorphometric Effect of Raw and Cooked Garlic on Spermatogenesis in Testis and Epididymis of Rats. *J Fasa Univ Med Sci* 2013; 3: 371-9. [in Persian]
- [36] Kasuga S, Uda N, Kyo E, Ushijima M, Morihara N, Itakura Y. Pharmacologic activities of aged garlic extract in comparison with other garlic preparations. *J Nutr* 2001; 131(3): 1080-4.
- [37] Nikravesh M, Jiali M, Mohammadi SH. Effect of *Allium cepa* extract on Testis tissue of mal rat. *Fertil Steril* 2008; 4: 239-44. [in Persian]
- [38] Nejati V, Khaneshi F. The Effect of Hydroalcoholic extract of Descurainia Sophia Seed on the Changes of Testis Tissue, Sperm Parameters, and Testosterone Level in Rats with Streptozotocin-induced Diabetes. *Qom Univ Med Sci J* 2014; 8(5): 26-33.
- [39] Ola-Mudathir KF, Suru SM, Fafunso MA, Obioha UE, Faremi TY. Protective roles of onion and garlic extracts on cadmium-induced changes in sperm characteristics and testicular oxidative damage in rats. *Food Chem Toxicol* 2008; 46(12): 3604-11.
- [40] Izawa H, Kohara M, Aizawa K, Suganuma H, Inakuma T, Watanabe G, et al. Alleviative effects of quercetin and onion on male reproductive toxicity induced by diesel exhaust particles. *Biosci Biotechnol Biochem* 2008; 72(5): 1235-41.