

## Effect of hydro-alcoholic extract of pumpkin seeds on estrogen hormone and liver markers in adult female rats

Motamed-Jahromi S<sup>1\*</sup>, Niamei-Jahromi S<sup>2</sup>

1- Medical Faculty of Jahrom University of Medical Sciences and Bandar Abbas Educational Development Center, Bandar Abbas Medical University, Bandar Abbas, I.R. Iran.

2- Ships Reservoir Unit-Qeshm Ship Tanks Service, Bandar Abbas, I.R. Iran.

Received: 2018/09/24 | Accepted: 2019/08/17

### Abstract:

**Background:** Alternative synthetic estrogen replacement hormone therapy has a deleterious effect on the liver tissue. It seems the pumpkin seeds can be a good alternative to hormone therapy. In this regard, this study aimed to investigate the effect of hydro-alcoholic extract of pumpkin seeds on the amount of estrogen hormone in adult female rats and its effects on liver markers And liver and ovarian tissue changes.

**Materials and Methods:** In this experimental study, 40 immature female wistar rats (in the weight range of 10±180 g and the age of 60 days) were divided into 5 groups of 8 animals: three experimental groups, control and sham groups. The hydro-alcoholic extract of pumpkin seeds was injected intraperitoneally for 21 consecutive days to the experimental groups (doses: 20, 50 and 100 mg/kg body weight). Serum levels of hepatic and ovarian markers were determined and histological studies were performed on the liver and ovary.

**Results:** Significant decrease in ALP and significant increase in FSH and LH and the graph follicles in experimental group 3 and a significant reduction in the number of primary and primary follicles in the three experimental groups compared to the group Controlling and the number of secondary follicles in the experimental group 1 were observed compared to the experimental groups 2 and 3 ( $P<0.05$ ).

**Conclusion:** Estrogen in the hydro-alkali extract of pumpkin seeds without harmful effects on the liver tissue can lead to ovulation and is an appropriate alternative to artificial estrogens and regulating the gastrointestinal tract.

**Keywords:** Estrogen, Liver, Rats, Female, Extract

**\*Corresponding Author:**

**Email:** Sanammorsal400500@yahoo.com

**Tel:** 0098 917 792 1046

**Fax:** 0098 715 426 6286

Conflict of Interests: *No*

*Feyz, Journal of Kashan University of Medical Sciences, December, 2019; Vol. 23, No 5, Pages 455-466*

Please cite this article as: Motamed-Jahromi S, Niamei-Jahromi S. Effect of hydro-alcoholic extract of pumpkin seeds on estrogen hormone and liver markers in adult female rats. *Feyz* 2019; 23(5): 455-66.

## اثر عصاره‌ی هیدروالکلی تخم کدوتنبل بر میزان هورمون استروژن و مارکرهای کبدی موش‌های صحرایی ماده‌ی بالغ

سمانه معتمد جهرمی<sup>۱\*</sup>، صادق نیامی جهرمی<sup>۲</sup>

خلاصه:

**سابقه و هدف:** استروژن مصنوعی اثرات مخربی بر بافت کبد می‌گذارد. به نظر می‌رسد تخم کدوتنبل بتواند جایگزین مناسبی در هورمون‌درمانی باشد. هدف از انجام این پژوهش بررسی تأثیر عصاره‌ی هیدروالکلی تخم کدوتنبل بر میزان هورمون استروژن در موش‌های صحرایی ماده‌ی بالغ و اثرات آن بر مارکرهای کبدی و تغییرات بافتی کبد و تخمدان می‌باشد.

**مواد و روش‌ها:** در این تحقیق تجربی ۴۰ سر موش صحرایی ماده بالغ از نژاد ویستار (در محدوده‌ی وزنی  $180 \pm 10$  گرم و سن ۶۰ روز) انتخاب و به‌طور تصادفی به ۵ گروه ۸ تایی: سه گروه تجربی، کنترل و شاهد تقسیم شدند. به گروه‌های تجربی عصاره هیدروالکلی تخم کدوتنبل (با دوزهای ۵۰، ۱۰۰ و ۱۰۰ میلی‌گرم بر کیلوگرم وزن بدن به ترتیب جهت گروه‌های تجربی ۱، ۲ و ۳) به مدت ۲۱ روز متوالی به صورت درون‌صفافی تزریق شد. سپس سطح سرمی مارکرهای کبدی و تخمدانی تعیین و مطالعات بافت‌شناسی بر روی کبد و تخمدان انجام شد.

**نتایج:** کاهش معنی‌دار در میزان سرمی ALP و افزایش معنی‌دار در میزان سرمی هورمون‌های استروژن و FSH و LH و تعداد فولیکول‌های گراف در گروه تجربی ۳ و کاهش معنی‌دار در تعداد فولیکول‌های بدوی و اولیه در هر سه گروه تجربی نسبت به گروه کنترل و کاهش معنی‌دار تعداد فولیکول‌های ثانویه در گروه تجربی ۱ نسبت به گروه‌های تجربی ۲ و ۳ مشاهده شد ( $P < 0.05$ ).

**نتیجه‌گیری:** استروژن موجود در عصاره‌ی هیدروالکلی تخم کدوتنبل بدون اثر مخرب بر بافت کبد می‌تواند مسیر تخمک‌گذاری را طی نماید و جایگزین مناسبی برای استروژن‌های مصنوعی و تنظیم‌کننده‌ی چرخه‌ی عادت‌ماهانه زنان باشد.

**واژگان کلیدی:** استروژن، کبد، موش صحرایی، ماده، عصاره

دو ماه‌نامه علمی-پژوهشی فیض، دوره بیست و سوم، شماره ۵، آذر و دی ۹۸، صفحات ۴۵۵-۴۶۶

### مقدمه

تحقیقات بسیاری بر روی مزایای بهداشتی و تغذیه‌ای تخم کدوتنبل انجام شده‌است. در واقع دانه این گیاه می‌تواند یک جایگزین مناسب برای غنی‌سازی مواد غذایی از لحاظ روغن و مواد مغذی باشد [۴]. این دانه‌ها منبع عالی از مواد معدنی از جمله: روی، فسفر، منیزیم، پتاسیم و سلنیوم می‌باشد که در مقابله با بیشتر بیماری‌ها موردنیاز است و به‌عنوان سلاح مبارزه با بیماری‌هایی مانند: آرتریت، التهاب، سرطان پروستات و غیره عمل می‌کند. علاوه بر موارد گفته شده این دانه در عناصری مانند: کلسیم، منگنز و روی هم غنی می‌باشد. باتوجه به فواید گفته‌شده، میزان مصرف این دانه در دنیا کم بوده، یا حتی به‌عنوان زباله در نظر گرفته می‌شود، اما در واقعیت امر این دانه اگر به‌طور منظم مصرف شود، بدون این‌که باعث ایجاد عوارض جانبی در سلامت انسان شود، مفید خواهد بود [۵، ۶]. دانه‌های کدو در کشورهای شرقی، جهت تهیه نان، کیک و غلات استفاده می‌شود. این دانه غنی از فیبر بوده، منبع طبیعی پروتئین و فیتوسترول می‌باشد [۷-۹]. آرد تخم کدوتنبل به‌دلیل شباهت فرمولاسیون آن با آرد گندم و داشتن میزان بالایی از پروتئین، می‌تواند جایگزین مناسب آرد گندم شود [۱۰]. به‌دلیل ارزش غذایی و بهداشتی فوق‌العاده روغن تخم کدوتنبل در سال‌های اخیر به آن توجه زیادی شده‌است، همچنین روغن تخم کدوتنبل دارای MUFA، PUFA، فیتوسترول

کدوتنبل (Pumkin) به‌عنوان *Cucurbita maxima* نیز در ادبیات مختلف نامگذاری شده‌است. گونه *Cucurbita maxima* در آمریکای جنوبی بیش از ۴۰۰۰ سال پیش به‌وجود آمد و بعد از کشف آمریکا تاکنون به‌طور گسترده‌ای در سراسر جهان کشت می‌شود. این گیاه متعلق به خانواده "*Cucurbitaceae*" می‌باشد که در این مطالعه از جنس نمونه *Maxima c* ("Danhobak") استفاده شده‌است. بوته‌ی کدوتنبل یک گیاه یک‌ساله با میوه‌های گوشتی و معمولاً دانه‌های بیضی‌شکل است [۳-۱].

۱. دانشکده پزشکی، دانشگاه علوم پزشکی جهرم، مرکز مطالعات و توسعه آموزش علوم پزشکی بندرعباس، دانشگاه علوم پزشکی بندرعباس، بندرعباس، ایران

۲. واحد مخازن کشتیرانی، سایت خدمات مخازن کشتیرانی قشم، بندرعباس، ایران

\* نشانی نویسنده مسؤله:

بندرعباس، ضلع شرقی بیمارستان شهید محمّدی، معاونت آموزشی

تلفن: ۰۹۱۷۷۹۲۱۰۴۶ | دورنویس: ۰۷۱۵۴۲۶۶۲۸۶

پست الکترونیک: Sanammorsal400500@yahoo.com

تاریخ دریافت: ۱۳۹۷/۷/۲ | تاریخ پذیرش نهایی: ۱۳۹۸/۵/۲۶

تومور وابسته به هورمون نیز استفاده شوند. تخم کدوتنبل دارای ویتامین E و رادیکال آزاد می‌باشد که به‌عنوان داروی ضدپیری کاربرد دارد. لازم به ذکر است آنتی‌اکسیدان‌هایی مانند: آلفا-توکوفرول و گاما-توکوفرول و کاروتنوئید نیز در این دانه وجود دارد [۲۵-۲۲]. در تحقیقات گوسل ویلیامز و همکاران در سال ۲۰۰۶ نیز مشاهده شده بود که تخم کدوتنبل سرشار از فیتواستروژن (پیش‌ساز استرادیول) بوده، مصرف آن باعث افزایش میزان استرادیول می‌شود [۶]. در واقع فیتواستروژن‌های مصرفی در غذای انسانی در گروه فلاونوئیدها قرار دارند و شامل ایزوفلاون‌ها می‌باشند. لازم به ذکر است ایزوفلاون‌ها، استروژن‌های گیاهی هستند که مشابه هورمون استروژن زنانه به گیرنده‌ی استروژنی سلول‌ها در ارگان‌های مختلف بدن انسان متصل می‌شوند [۲۶]. فیتواستروژن موجود در تخم کدوتنبل همچنین باعث کاهش علائم اصلی یائسگی مانند گرگرفتگی، درد مفاصل و سردرد در زنان یائسه به‌دلیل عدم وجود فعالیت پاراتورمونی استروژن می‌شود و همچنین مصرف تخم کدوتنبل باعث کاهش فشارخون دیاستولیک و افزایش قابل توجه در غلظت لیپوپروتئین با چگالی بالا می‌شود [۲۷]. در پلاسما انسان تنها سه نوع استروژن به میزان زیاد وجود دارند: بتا-استرادیول، استرون و استریول. استروژن اصلی که در تخمدان تولید می‌شود، بتا-استرادیول است. مقادیر کمی استرون نیز ترشح می‌شود اما بخش عمده آن در بافت‌های محیطی از تبدیل آندروژن‌های مترشحه از قشر غده فوق کلیوی و نیز سلول‌های تکای تخمدان به وجود می‌آید [۳۰-۲۸]. استرادیول در کبد متابولیزه می‌شود و به صورت استرون و استریول در می‌آید که به شکل کنزوگه با گلوکوکورونیدها و سولفات‌ها از راه ادرار دفع می‌شود [۳۱، ۲۸]. استروژن‌ها و پروژسترون هر دو در خون به وسیله اتصال به آلبومین پلاسما و گلبولین‌های ویژه‌ی متصل‌شونده به استروژن و پروژسترون حمل می‌شوند. اتصال هورمون‌ها به پروتئین چنان سست است که در طول حدود ۳۰ دقیقه یا کمی بیشتر به بافت‌ها آزاد می‌شود [۲۸]. به‌درستی شناخته شده‌است که کبد نقش مهمی در فرآیند شیمیایی و غیرفعال‌سازی فرآیند بیولوژیکی استروژنی انسانی دارد [۳۳، ۳۲]. در مقابل آن استروژن باعث کاهش سیالیت صفرا و ایجاد سنگ صفراوی می‌شود که وابسته به دوز استروژن است و احتمالاً ایجاد آن در دوزهای بالاتر بیشتر خواهد بود. اثرات مخرب استرادیول‌های مصنوعی بر عملکرد کبدی زنان جوان مبتلا به بیماری‌های مزمن کبدی مشاهده شده‌است [۳۴]. اختلال در عملکرد کبد رابطه خاصی با بارداری دارد. در طول حاملگی ممکن است سنتز استرادیول به ۶۰ میلی‌گرم در روز برسد که این میزان خیلی بیشتر از استروئیدی است که در زمانی که زنان حامله نیستند، تولید می‌شود. گرچه متون

و کاروتنوئیدها می‌باشد که حتی می‌تواند به‌عنوان یک نگهدارنده و یا ترکیب‌کننده در زمینه‌های مختلف از قبیل: لوازم آرایشی، مواد پاک‌کننده و یا شکل‌دهنده به موادغذایی به‌کار برده شود [۱۱]. روغن تخم کدوتنبل با اثر آنتی‌اکسیدانی قوی و محافظت در برابر مواد شیمیایی در بهبود وضعیت پوستی اثر بالقوه‌ای دارد [۱۲]. سربینوسکا و همکاران در سال ۲۰۱۲ ترکیب شیمیایی دانه‌های *C. maxima* D کشت‌شده در جمهوری مقدونیه را مورد مطالعه و آنالیز قرار دادند. آن‌ها دریافتند که نسبت لینولئیک‌اسید، اولئیک‌اسید و D5-استرول در عصاره این دانه بسیار بالاست [۱۳]. در واقع حضور اسیدهای چرب غیراشباع مانند: اولئیک‌اسید و لینولئیک‌اسید در تخم کدوتنبل، باعث کاهش سطح کلسترول می‌شود [۱۴]. مطالعه دیگری در سال ۲۰۱۳ نشان داد که تخم کدوتنبل متشکل از: فیبر خام (۳۱/۸۸ درصد)، چربی خام (۳۱/۳۷ درصد)، پروتئین خام (۳۳/۲۹ درصد) و کربوهیدرات (۳۶/۳۵ درصد) می‌باشد. مقادیر بالای اسیدهای چرب اشباع‌نشده در آن وجود دارد و اسیدهای چرب غالب، شامل: اسیدپالمیتیک، اسیداستریک، الیگون و اسیدلینولئیک است. مواد معدنی مانند پتاسیم و سدیم با بالاترین میزان در این دانه وجود دارد. مقدار  $\alpha$ -توکوفرول نیز بین ۳۳/۳۳ تا ۱۲۲/۶۵ میکروگرم در گرم می‌باشد [۱۵]. در مطالعه دیگری که توسط موتسانو و همکاران در سال ۲۰۱۸ انجام شد، نشان داد که اسیدچرب اصلی موجود در این دانه، اسیدالئین است که بیشتر عصاره دانه این گیاه از آن تشکیل شده‌است [۱۶]. طبق مطالعات انجام‌شده در گذشته، دانه‌ها همچنین حاوی ماده‌ی شیمیایی به نام cucurbitin می‌باشند که می‌تواند در بدن از تبدیل تستوسترون به فرم بسیار قوی این هورمون به نام دی‌هیدروتستوسترون جلوگیری کند، بدون آن‌که تولید سلول‌های پروستات بیشتر و بزرگ‌تر شوند [۱۷]. طبق مطالعات والنسیک در سال ۲۰۱۵، تخم کدوتنبل موجب کاهش علائم و بهبود قابل ملاحظه‌ی BPH/LUTS می‌شود [۱۸] مطالعه به‌منظور بررسی اثرات روغن تخم کدوتنبل نیز صورت گرفته و نشان داده شد که روغن تخم کدوتنبل به‌تنهایی یا همراه با فیتوسترول F می‌تواند سبب افزایش نسبت وزنی پروستات و سنتز پروتئین T-P شود [۱۹]. مطالعات گذشته نشان داد که تخم کدوتنبل دارای بسیاری از اثرات زیستی ازجمله: فعالیت استروژنیک و فعالیت ضدسرطانی و کاهنده‌ی کلسترول نیز می‌باشد [۲۱، ۲۰، ۱۴]. مطالعات در سال‌های ۲۰۱۴ و ۲۰۱۸ یک نتیجه مشترک داشت و نشان داد که تخم کدوتنبل شامل ترکیبات مهم فیتواستروژن هستند. به‌عنوان مثال: سیکویسول، آریسیرسینول و لاریسینول که دارای اثرات استروژنی مانند: جلوگیری از هیپرگلیسمی و پوکی استخوان برای زنان یائسه می‌باشد. فیتواستروژن‌ها در تخم کدوتنبل می‌توانند در درمان یک

پژوهش حاضر با هدف بررسی تأثیر عصاره‌ی هیدروالکلی تخم کدوتنبیل بر میزان هورمون استروژن در موش‌های صحرایی ماده‌ی بالغ و اثرات آن بر مارکرهای کبدی ضروری به‌نظر می‌رسد تا بتواند در آینده جایگزین مناسب داروهای شیمیایی استروژنی مصنوعی در پزشکی نوین و طب سنتی شود.

### مواد و روش‌ها

این مطالعه از نوع علوم پایه می‌باشد که به صورت یک مطالعه‌ی تجربی و کاربردی با جامعه‌ی پژوهش موش‌های صحرایی ماده‌ی بالغ نژاد ویستار در سال ۱۳۹۴ انجام شد. در این مطالعه جهت رسیدن به نتایج به بررسی سطح سرمی ALT، AST، ALP، پروتئین تام، آلومین، بیلی‌روبین و هورمون‌های استروژن و پروژسترون و FSH و LH پرداخته، کبد و تخمدان آن‌ها نیز برای مطالعات بافت‌شناسی برداشته شد. اصول مراقبت از حیوانات آزمایشگاهی به‌طور صحیح و طبق اصول آورده‌شده در کتاب راهنمای مراقبت و نگهداری حیوان آزمایشگاهی اثر گاربر و همکاران انجام شد [۴۸]. رعایت ملاحظات اخلاقی از قبیل: مطالعه بر روی نمونه‌ی حیوانی به جای نمونه‌ی انسانی، مراقبت و رعایت نظافت موش‌ها در طول مطالعه و بیهوشی سریع و مرگ بدون درد موش‌های صحرایی هم انجام شد. به‌طورکلی باید گفت تمام آزمایشات توسط کمیته اخلاق دانشگاه علوم پزشکی جهرم با کد اخلاق: jums.REC.1393.071 مورد بررسی و تأیید قرار گرفت. در این تحقیق حجم نمونه به روش نمونه‌گیری آسان، انتخاب شد و با استفاده از جدول اعداد تصادفی موش‌های نمونه بین گروه‌ها تقسیم شدند. حیوانات به‌صورت تجربی و به تعداد ۴۰ سر موش صحرایی ماده‌ی بالغ نژاد ویستار در محدوده‌ی وزنی  $180 \pm 10$  گرم و سن ۶۰ روز به‌صورت جداگانه و به‌طور تصادفی به ۵ گروه ۸ تایی شامل: گروه‌های تجربی ۳، ۲، ۱، کنترل و شاهد تقسیم شدند. موش‌های صحرایی از مرکز پرورش خانگی حیوانات دانشگاه آزاد اسلامی واحد جهرم تهیه شد و در همین مرکز کارهای عملی انجام گرفت. غذای مصرفی آن‌ها به‌صورت آماده (Pellet) تهیه شد. از آب لوله‌کشی‌شده جهت تأمین آب مصرفی حیوانات استفاده شد. درجه حرارت محیط نگهداری  $23 \pm 2$  درجه سانتی‌گراد و دوره ۱۲ ساعت روشنایی و ۱۲ ساعت تاریکی و رطوبت نسبی ۶۰-۴۰ در نظر گرفته شد. قفس‌های نگهداری حیوانات از جنس پلی‌کربنات به ابعاد  $50 \times 30 \times 20$  سانتی‌متر با سقف مشبک بود. کف قفس‌ها از خاک اره و تراشه‌چوب پوشیده بود. کف اتاق و تجهیزات موجود در آن توسط ساونل ضدعفونی می‌شدند و همچنین هر دو روز یک‌بار قفس‌ها خالی و تمیز و

استاندارد نشان می‌دهند که عملکرد کبد در حاملگی طبیعی است اما شواهدی در ردّ این مسأله نیز وجود دارد. بنابراین نیاز به بررسی تأثیر استروژن‌های مصنوعی بر متغیرهای بافتی و سرمی کبد قبل از تجویز آن‌ها به مراجعه‌کنندگان و بیماران می‌باشد [۳۵]. سنتز استروژن توسط هورمون‌های FSH و LH صورت می‌گیرد و سنتز و ترشح آن در فاز فولیکولی دوره‌ی قاعدگی افزایش می‌یابد [۲۸]. هورمون‌های استروژنی، اصلی‌ترین نقش را در تنظیم رشد، تکوین، هومئوستازی و مرگ سلولی برنامه‌ریزی شده در تخمدان دارند. در زنان ۴۰ سال به بالا چروک پوست ناشی از کاهش سطح استروژن دیده می‌شود. استفاده از استروژن در اوایل دوران یائسگی همچنین می‌تواند باعث حفظ ساختار پوست و نشاط پوست و عروق از طریق افزایش کلاژن شود [۳۶]. دوران بلوغ شامل تعدادی از تغییرات فیزیکی همراه با تغییرات محور هیپوتالاموس-هیپوفیز-گناده است [۳۷]. هورمون‌های گناده‌تروپین (LH و FSH) تنظیم‌کننده‌ی اصلی چرخه‌های عادت ماهیانه هستند که طی آن تخمک‌گذاری انجام می‌شود [۳۸]. با این تفسیر می‌توان گفت، عدم باروری و میزان کم باروری به علت وضعیتی و میزان سطوح هورمونی ناشی از پروتکل‌های تحریکی تخمک‌گذاری می‌تواند ایجاد شود [۳۹] که جهت درمان از هورمون‌درمانی جایگزین استفاده می‌شود. درواقع هورمون‌درمانی جایگزین به ترکیب استروژن و گاهی پروژسترون اطلاق می‌شود [۴۰]. همان‌طور که می‌دانیم استروژن از محرک‌های قوی رشد فولیکولی در جوندگان است و دارای نقش میتوزنیک بر سلول‌های گرانول می‌باشد [۴۱] در مرحله‌ی پرواستروس تحت تأثیر استروژن، حفره‌ی رحمی گسترش یافته و ترشح استروژن به حدّ نهایی رسیده، مقدار FSH کاهش و LH افزایش می‌یابد [۴۳، ۴۲]. میزان پروژسترون بر اثر تشکیل جسم زرد افزایش می‌یابد و میزان استروژن کاهش پیدا می‌کند [۴۴، ۳۱]. به‌دلیل شباهت مراحل عادت- ماهیانه انسان با موش‌های صحرایی نژاد ویستار در تحقیقات مربوط به ارزیابی هورمون‌های زنانه، از این نوع موش‌ها استفاده می‌شود. این را باید مدنظر قرار داد که اثرات جانبی داروهای شیمیایی، حساسیت افراد زیادی به برخی از این داروها و مقاوم‌شدن بسیاری از بیماری‌ها در برابر داروهای شیمیایی باعث می‌شود که بار دگر نظر و توجه دانشمندان و محققان به استفاده از فرآورده‌های گیاهی در زمینه‌های مختلف معطوف شود. از جمله داروهای شیمیایی استروژن-های مصنوعی هستند که در مقادیر و شرایط خاص بر عملکرد کبد تأثیر می‌گذارند؛ به‌طوری‌که حتی وقوع اختلالات کبدی در زنانی که جهت جلوگیری از بارداری و موارد مشابه آن از استروژن‌های مصنوعی حاوی استروئید استفاده می‌کردند، مشاهده شده‌است [۴۷-۴۵]. باتوجه به مطالب ذکرشده به این نتیجه رسیدیم که انجام

گروه‌های دیگر مورد مقایسه قرار گرفت [۴۹].

عصاره‌ی هیدروالکلی (۸۰ درصد) تخم کدوتنبیل جهت عصاره‌گیری از روش سوکسله استفاده شد [۵۰]. ابتدا ۱۰۰ گرم از دانه‌های کدوتنبیل خشک (Pumkin) از جنس کدو و خانواده Cucurbitaceae، نمونه "*Maxima c.*" ("Danhobak") [۱۰۲] را به صورت پودر درآورده، سپس با ۵۰۰ میلی‌لیتر اتانول ۸۰ درصد مخلوط کرده، به مدت سه روز در هوای آزمایشگاه در دستگاه پرکولاتور نگهداری شد. بعد از سه روز عصاره به وسیله شیر پایین دستگاه قطره‌قطره جمع‌آوری شد. در این مرحله اتانول ۸۰ درصد به دستگاه اضافه شد تا مادامی که عصاره به دست آمده را بی‌رنگ نشان دهد و این نشان‌دهنده آن است که دیگر عصاره‌ای وجود ندارد. بعد از آن جهت شفاف‌سازی، مخلوط حاصل از کاغذ صافی عبور داده شد، سپس عصاره به دست آمده در دستگاه روتاری در درجه حرارت  $40^{\circ}\text{C}$  تبخیر شد، تا عصاره‌ای غلیظ به دست آمد. عصاره حاصل با استفاده از دستگاه دسی‌کاتور تحت خلأ قوی به مدت ۲۴ ساعت قرار گرفت تا رطوبت کاملاً گرفته و خشک شد. سپس عصاره خشک به دست آمده را وزن کرده، راندمان آن تعیین شد. بدین صورت برای ۱۰۰ گرم پودر تخم کدوتنبیل بعد از مراحل انجام شده ۱۶ گرم عصاره خشک به دست آمد و بقیه تفاله بود، بنابراین عصاره‌ی حاصل به دست آمده ۱۶ درصد می‌باشد. در نهایت دوز کشنده دارو و سپس دوزهای حداقل، متوسط و حداکثر تعیین شد [۴۹].

تعیین دوز عصاره‌ی تخم کدوتنبیل

چند غلظت از عصاره‌ی تخم کدوتنبیل به صورت تصادفی انتخاب و به ۵ گروه ۸ تایی از موش‌ها تزریق شد. در گروهی که نیمی از موش‌ها مُردند، دوز مصرفی انتخابی به عنوان  $\text{LD}_{50}$  شد که برابر با  $400\text{ mg/kg}$  بود و سپس غلظت‌های حداقل، متوسط و حداکثر تعیین شد. لازم به ذکر می‌باشد عصاره‌ی تخم کدوتنبیل از مرکز تهیه عصاره دانشگاه پزشکی شیراز تهیه شد. طبق دستورالعمل در هر لیتر از عصاره تهیه شده ۴۰۰ میلی‌گرم عصاره خالص وجود داشت که باتوجه به وزن موش‌ها که حدود ۲۰۰ گرم بود، جهت تعیین  $\text{LD}_{50}$  دوزهای ۵۰،۲۰ و ۱۰۰ میلی‌گرم بر کیلوگرم وزن بدن از عصاره تام اولیه در حجم ۰/۲ میلی‌لیتر به صورت داخل صفاقی به حیوانات تزریق شد.

روش تجزیه و تحلیل اطلاعات

جهت تجزیه و تحلیل اطلاعات از آنالیز واریانس یک‌طرفه ANOVA استفاده شد. ارزیابی نرمال بودن توزیع داده‌ها توسط آزمون Kolmogorov-Smirnov انجام گرفت و محاسبات آماری توسط نرم‌افزار SPSS در سطح معنی‌دار ۵ درصد انجام

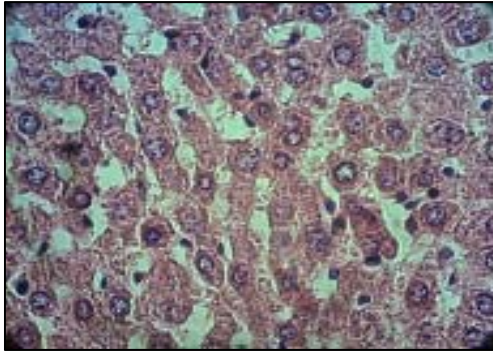
ضد عفونی می‌شد. شرایط نگهداری برای تمام حیوانات یکسان بود و در طول دوره تیمار دسترسی به آب و غذا داشتند. گروه‌های تجربی به ترتیب ۰/۱ میلی‌لیتر محلول ۲۰،۵۰ و ۱۰۰ میلی‌گرم بر کیلوگرم وزن بدن عصاره‌ی تخم کدوتنبیل و گروه شاهد ۰/۱ میلی‌لیتر سرم فیزیولوژی به صورت داخل صفاقی و توسط سرنگ انسولین به مدت ۲۱ روز متوالی هر روز ساعت ۱۰ صبح دریافت کردند. گروه کنترل هیچ دارویی دریافت نکرد [۴۸]. در انتهای پژوهش (روز ۲۲ ام) پس از توزین حیوانات به طور مستقیم و با کمک سرنگ ۵ سی‌سی از قلب حیوانات (تحت بیهوشی به وسیله دی‌اتیل‌تر) خون‌گیری انجام شد و سرم آن‌ها توسط دستگاه سانتریفیوژ (به مدت ۱۵ دقیقه و ۳۰۰۰ دور در دقیقه) جمع‌آوری شد و در دمای  $20^{\circ}\text{C}$  - درجه سلسیوس به منظور سنجش ALP، AST، ALT، پروتئین تام، آلبومین، بیلی‌روبین و هورمون‌های استروژن و پروژسترون و FSH و LH نگهداری شد. برای اندازه‌گیری فاکتورهای بیوشیمی خون از کیت‌های اندازه‌گیری زیست‌شیمی ساخت ایران و به روش رنگ‌سنجی و دستگاه اتوآنالایزر مدل Selectera XL ساخت هلند استفاده شد.

بررسی میکروسکوپی بافت کبد و تخمدان

پس از خون‌گیری، ناحیه شکمی برش زده شد و کبد و تخمدان توسط اسکالپل و پنس از بافت‌های چربی اطراف جدا شد. کبد و تخمدان تمامی حیوانات جدا شد و پس از توزین با سرم فیزیولوژی شستشو داده شد، سپس هر کدام از آن‌ها را وارد یک شیشه حاوی فرمالین ۱۰ درصد کرده، برای مدت ۱۴ روز در محلول فرمالین نگهداری شد. سپس کبد و تخمدان‌ها به صورت جداگانه به آزمایشگاه بافت‌شناسی بیمارستان شهید مطهری جهرم جهت تهیه لام ارسال شد. اسلایدهای تهیه شده از بخش‌های مختلف بافت‌های کبد و تخمدان به صورت جداگانه، امکان مطالعه بافتی را فراهم نمود. در هر اسلاید مربوط به کبد به ترتیب میزان احتقان و پرخونی عروق، آترزی بافتی، میانگین میزان تخریب بافت کبدی (برخی از پارامترهای بافتی کبد شامل از بین رفتن نظم رو به مرکز هپاتوسیت‌ها، پرخونی و اتساع وریدها، نکروز هپاتوسیت‌ها، تجمع سلول‌های کوپفر، ارتشاح سلول‌های آماسی و تغییرات فضای پورتال) و در هر یک از اسلایدهای مربوط به تخمدان به ترتیب میزان احتقان و پرخونی عروق، واکوئل شدن سلول‌های بافت تخمدان، آترزی فولیکول‌ها، میانگین تعداد فولیکول‌های بدوی، اولیه، ثانویه، گراف، آترتیک و جسم زرد توسط میکروسکوپ نوری با بزرگ‌نمایی ۴۰۰ در ۱۰ میدان دید (مجموعاً ۵۰ میدان دید در هر حیوان) مورد بررسی قرار گرفته، اندازه‌گیری شد. سپس میانگین آن‌ها در هر گروه مشخص شد و با

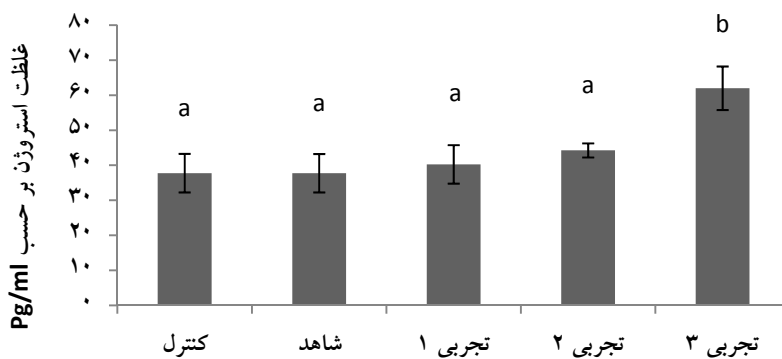
اثر عصاره‌ی هیدروالکلی تخم کدوتنبیل بر میزان متغیرهای بافتی کبد و تخمدان

در هیچ کدام از گروه‌های مورد بررسی، عصاره‌ی تخم کدوتنبیل بر بافت کبد تغییرات معنی‌داری را از لحاظ پرخونی کبد، ارتشاح سلول‌های آماسی، نکروز هپاتوسیستی، واکوتله‌شدن سلول، روشن‌شدن سیتوپلاسم و تغییرات فضای پورتال اعمال نکرد (شکل شماره ۲).



شکل شماره ۲- طبیعی بودن ساختار کبد در گروه دریافت‌کننده دوز ۱۰۰ میلی‌گرم بر کیلوگرم نسبت به گروه کنترل (هماتوکسیلین-ئوزین، بزرگ‌نمایی ۴۰۰)

افزایش معنی‌دار در تعداد فولیکول‌های گراف در گروه تجربی دریافت‌کننده دوز ۱۰۰ میلی‌گرم بر کیلوگرم و کاهش معنی‌دار در تعداد فولیکول‌های بدوی و اولیه در هر سه گروه تجربی نسبت به گروه کنترل نیز مشاهده شد و تعداد فولیکول‌های ثانویه در گروه تجربی دریافت‌کننده دوز ۲۰ میلی‌گرم بر کیلوگرم نسبت به گروه‌های تجربی دریافت‌کننده دوزهای ۵۰ و ۱۰۰ میلی‌گرم بر کیلوگرم کاهش معنی‌داری داشت. در تعداد فولیکول‌های ثانویه و جسم زرد و آترتیک نسبت به گروه کنترل در هیچ کدام از گروه‌ها تغییر معنی‌داری مشاهده نشد (شکل شماره ۳ و جدول شماره ۱).



نمودار شماره ۱- مقایسه گروه‌های مورد بررسی از نظر غلظت استروژن بعد از تأثیر عصاره‌ی تخم کدوتنبیل: گروه دریافت‌کننده دوز ۱۰۰ میلی‌گرم بر کیلوگرم از لحاظ میزان هورمون استروژن در مقایسه با گروه‌های دیگر افزایش معنی‌داری را نشان داد. (ستون‌هایی که حداقل یک حرف مشترک دارند اختلاف معنی‌داری با هم ندارند ( $P < 0.05$ ))

شد. معیار ورود موش‌های صحرایی ماده‌ی بالغ سالم نژاد ویستار و معیار خروج مرگ حیوان می‌باشد.

## نتایج

اثر عصاره‌ی هیدروالکلی تخم کدوتنبیل بر وزن بدن باتوجه به توزین انجام‌شده در روز اول و روز آخر و مقایسه بین گروه‌های شاهد و گروه‌های دریافت‌کننده دوزهای ۵۰، ۲۰ و ۱۰۰ میلی‌گرم بر کیلوگرم، بر طبق جدول شماره ۱ چنین می‌توان نتیجه گرفت که گروه شاهد و گروه‌های دریافت‌کننده‌ی دوزهای ۲۰، ۵۰ و ۱۰۰ میلی‌گرم بر کیلوگرم تغییر معنی‌داری از نظر وزن بدن نسبت به گروه کنترل نشان ندادند.

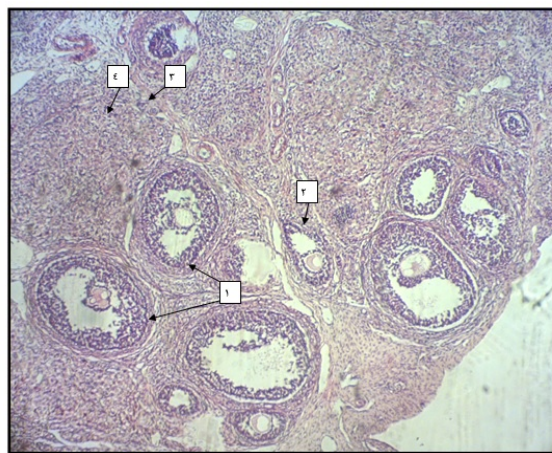
اثر عصاره‌ی هیدروالکلی تخم کدوتنبیل بر میزان متغیرهای سرمی کبد و تخمدان

نتایج نشان داد که گروه شاهد و گروه‌های دریافت‌کننده دوزهای ۲۰، ۵۰ و ۱۰۰ میلی‌گرم بر کیلوگرم تغییر معنی‌داری بر میزان غلظت‌های ALT، AST، آلبومین، پروتئین تام و بیلی‌روبین و هورمون پروژستروژن نسبت به گروه کنترل نشان ندادند. گروه شاهد تغییر معنی‌داری از نظر غلظت ALP و هورمون‌های استروژن و FSH و LH نسبت به گروه کنترل نشان نداد. گروه دریافت‌کننده‌ی دوز ۲۰ و ۵۰ میلی‌گرم بر کیلوگرم نتوانستند به‌صورت غیرمعنی‌دار میزان ALP را نسبت به گروه کنترل کاهش دهند و در گروه دریافت‌کننده‌ی دوز ۱۰۰ میلی‌گرم بر کیلوگرم از لحاظ میزان ALP نسبت به گروه کنترل به‌طور معنی‌داری کاهش نشان داده شد و همین گروه از لحاظ میزان هورمون استروژن و FSH و LH در مقایسه با گروه‌های دیگر افزایش معنی‌داری را نشان داد (جدول شماره ۱ و شکل شماره ۱).

جدول شماره ۱- میزان متغیرهای تغییر یافته سرمی و بافتی کبد و تخمدان بعد از تزریق عصاره‌ی هیدروالکلی تخم کدوتنبل\*

میزان متغیرهای بافت تخمدان تغییر یافته در گروه‌های مختلف نسبت به گروه کنترل					
کنترل	شاهد	تجربی ۱	تجربی ۲	تجربی ۳	
۷/۱±۰۰۰/۰۰۰ a	۷/۱±۰۰۰/۰۰۰ a	۱۰/۰±۲۵۰/۸۵۰ab	۱۰/۱±۵۰/۱۹۰ab	۱۰/۱±۷۵۰/۲۵۰b	تعداد فولیکول گراف (درصد)
۱/۰±۲۵۰/۰۲۵ b	۱/۰±۲۳۰/۰۲۴ b	۰/۰±۲۵۰/۰۲۵ a	۰/۰±۰۰۰/۰۰۰ a	۰/۰±۲۵۰/۰۲۵ a	تعداد فولیکول بدوی (درصد)
۶/۰±۰۰۰/۰۷۰b	۶/۰±۰۰۰/۰۷۰b	۳/۰±۰۰۰/۰۷۰a	۳/۰±۲۵۰/۰۶۲ a	۳/۰±۰۷۵/۰۸۵ a	تعداد فولیکول اولیه (درصد)
۳/۰±۷۵۰/۴۷۸ ab	۳/۰±۷۲۰/۴۲۲ ab	۳/۰±۰۰۰/۴۰۸a	۵/۰±۲۸۰/۴۷۸b	۵/۰±۰۰۰/۹۱۲b	تعداد فولیکول‌های ثانویه (درصد)
میزان متغیرهای سرمی هورمون تخمدان تغییر یافته در گروه‌های مختلف نسبت به گروه کنترل					
کنترل	شاهد	تجربی ۱	تجربی ۲	تجربی ۳	
۰/۲۹۰±۰/۰۳۰ a	۰/۲۷۰±۰/۰۲۰ a	۰/۳۳۰±۰/۰۶۵ a	۰/۴۲۰±۰/۰۸۰ a	۰/۷۵۰±۰/۱۰۰ b	هورمون FSH (IU/L)
۰/۱۳۵±۰/۰۲۲ a	۰/۱۳۲±۰/۰۲۱a	۰/۱۷۳±۰/۰۲۱a	۰/۱۷۲±۰/۰۱۵ a	۰/۱۳۲±۰/۰۰۴ a	هورمون LH (IU/L)
۳۷/۷۵۰±۵/۵۱۰a	۳۷/۷۳۰±۵/۴۹۰a	۴۰/۲۵۰±۵/۴۹۰ a	۴۴/۲۵۰±۲/۰۱۰a	۶۲۰±۶۰/۲۱۰b	استروژن (Pg/ml)
میزان متغیرهای سرمی کبد تغییر یافته در گروه‌های مختلف نسبت به گروه کنترل					
کنترل	شاهد	تجربی ۱	تجربی ۲	تجربی ۳	
۶۶۶/۷۵±۴۲/۰۳۱ b	۶۷۰/۷۵±۴۲/۱ b	۵۰۱/۷۵±۵۰/۴۴۷ ab	۵۳۶/۳۷۵±۵۰/۶۹۳ ab	۴۵۹/۶۲۵±۴۸/۸۴۳ a	ALP(U/L)

\* کاهش معنی‌دار در میزان سرمی ALP و افزایش معنی‌دار در میزان سرمی هورمون استروژن و FSH و LH و تعداد فولیکول‌های گراف در گروه تجربی ۳ و کاهش معنی‌دار در تعداد فولیکول‌های بدوی و اولیه در هر سه گروه تجربی نسبت به گروه کنترل و کاهش معنی‌دار در تعداد فولیکول‌های ثانویه در گروه تجربی ۱ نسبت به گروه‌های تجربی ۲ و ۳ مشاهده شد ( $P < 0/05$ ) و در ضمن میانگین‌های موجود در هر ردیف که حداقل دارای یک حرف مشترک هستند براساس آزمون دانکن اختلاف معنی‌داری با هم ندارند. در بقیه متغیرها تغییری مشاهده نشد.



فولیکول‌های تخمدانی در گروه تجربی ۲ موش‌های صحرایی بالغ: فتو میکروگراف فولیکول گراف (۱)، فولیکول ثانویه (۲)، فولیکول اولیه (۳)، جسم زرد (۴)

شکل شماره ۳- افزایش معنی‌دار در تعداد فولیکول‌های گراف و کاهش معنی‌دار در تعداد فولیکول‌های بدوی و اولیه در گروه دریافت‌کننده دوز ۱۰۰ میلی‌گرم بر کیلوگرم نسبت به گروه کنترل (بزرگ‌نمایی ۴۰ و رنگ‌آمیزی هماتوکسیلین-ائوزین).

اشاره نمود که شامل: سیکوسول، آریسیرسینول و لاریسینول است و دارای اثرات استروژنی مانند جلوگیری از هیپرگلیسمی و پوکی استخوان برای زنان یائسه می‌باشد. حتی فیتواستروژن‌ها در تخم کدوتنبل می‌توانند در درمان یک تومور وابسته به هورمون استفاده شوند [۲۵-۲۲]. مطالعات دیگری نیز همین نتیجه را نشان دادند و اعلام نمودند تخم کدوتنبل حاوی فیتواستروژن می‌باشد که دارای فعالیت استروژنیک است [۵۴، ۲۱، ۲۰]. در واقع فیتواستروژن‌های مصرفی غذای انسانی (ایزوفلاون‌ها) در گروه فلاونوئیدها قرار دارند. لازم به ذکر است ایزوفلاون‌ها استروژن‌های گیاهی هستند

## بحث

کدوتنبل *Cucurbita maxima* در سراسر جهان برای استفاده‌های آشپزی و دارویی کشت می‌شود و به‌عنوان سبزیجات پرطرفدار که به آسانی رشد می‌کند و به این ترتیب مقرون به صرفه است، از آن صحبت می‌شود [۵۱]. در هر کدوتنبل به مقدار زیادی دانه تولید می‌شود. بزرگ‌ترین میانگین توده‌ی دانه در هر میوه کدوتنبل به صورت میانگین مقدار ۱۱۰/۷ گرم می‌باشد [۵۳، ۵۲]. تخم کدوتنبل از مواد معدنی و مغذی بسیاری تشکیل شده‌است، از جمله ترکیبات موجود در آن می‌توان به ترکیبات مهم فیتواستروژن

کبد در برخی از بیماران مصرف‌کننده‌ی استروژن حاوی استروئید جهت مقاصد ضد بارداری مشاهده شد [۶۱،۶۲]. در مطالعه حاضر و بررسی‌های انجام‌شده تغییر معنی‌داری در سطح سرمی ALT، AST، پروتئین‌تام و آلبومین نسبت به گروه کنترل مشاهده نشد و میزان سرمی ALP در گروه تجربی ۳ (دریافت‌کننده دوز حداکثر) نسبت به گروه کنترل کاهش معنی‌داری را نشان داد. بنابراین می‌توان چنین نتیجه گرفت که احتمالاً تخم کدوتنیل می‌تواند بهترین انتخاب جهت تأمین کمبودهای استروژنی بدن با حداقل آسیب به کبد باشد و می‌تواند به‌عنوان جایگزین مناسب استروژن-های مصنوعی کاربردی شود. همان‌طور که قبلاً هم به آن اشاره شد استروژن‌های مصنوعی به‌طور واضح دفع ادراری پورفیرین‌ها و پیش‌سازهای آن را در بیماران مبتلا به پورفیری متناوب حاد (پورفیریا بیماری اختلال در تولید هموگلوبین) افزایش می‌دهد. البته این را باید مدت‌نظر قرار داد که در برخی از افراد این میزان طبیعی می‌باشد [۶۳،۶۴]. در مطالعات دیگر نشان داده شده‌است که استروژن خوراکی مصنوعی بر فعالیت پلاکت‌ها و فاکتور انعقادی پلازما اثر می‌گذارد که هر دو، عامل کلیدی در ایجاد لخته و ترومبوز هستند. ترکیب استروژن خوراکی با پروژستین منجر به افزایش چسبندگی پلاکت می‌شود و خطر ابتلا به ترومبو آمبولی-وریدی (VTE) به‌علت افزایش فاکتورهای لخته‌شدن و کاهش فعالیت آنتی‌ترومبین را افزایش می‌دهد. این فرآیند از طریق متابولیسم کبدی در زمان یائسگی ایجاد می‌شود [۶۵،۶۶]. در دیگر مطالعات نشان داده شد که برداشتن تخمدان، باعث افزایش میزان کلسترول HDL و کلسترول Total می‌شود. تقریباً ۴۰ درصد کلسترول بدن از طریق اسیدهای صفراوی موجود در کبد تجزیه می‌شود. مطالعات نشان دادند برداشتن تخمدان باعث کاهش ترشح و یا تخریب اسیدهای صفراوی می‌شود [۶۷-۶۹]. گزارش‌های متداول نشان دادند که میزان بیلی‌روبین بالا در زنان مبتلا به سیروز صفراوی درمان‌شده با هورمون‌ها وجود دارد و نیازمند توقف درمان است [۷۲-۷۵] که البته در مطالعه حاضر تغییر معنی‌داری در میزان بیلی‌روبین مشاهده نشد. طبق مطالعات گذشته، تأثیر نحوه تجویز استروژن بر بدن می‌تواند بر نحوه و مسیر عملکردی آن اثرگذار باشد، همچنین تأثیر استروژن‌های خارجی بر کبد بستگی به مسیر مصرف و نوع و دوز استروژن دارد. بر طبق مطالعات گذشته تجویز خوراکی استروژن‌های مصنوعی، اثرات عمیقی بر پروتئین‌های پلازما، پروتئین انعقادی، لیپوپروتئین‌ها و تری‌گلیسیریدها دارد، در حالی‌که مصرف داروهای موضعی استرادیول تأثیر بسیار کمی بر این جنبه‌های عملکردی کبدی دارد. از لحاظ بالینی، استروئید-خوراکی جهت درمان سرطان پروستات مؤثر است؛ اما عوارض

که مشابه هورمون استروژن زنانه به گیرنده‌ی استروژنی سلول‌ها در ارگان‌های مختلف بدن انسان متصل می‌شوند [۲۶]. امروزه استفاده از استروژن‌های مصنوعی جهت درمان بیماری‌های هورمونی زنان و همچنین درمان ناباروری به‌وفور مشاهده می‌شود. نتایج مطالعات گذشته نشان داده‌است که استروژن مصنوعی در مقادیر مناسب و در شرایط خاص بر عملکرد کبد اثر می‌گذارد [۳۴،۴۵]. وقوع اختلالات عملکردی کبد در زنان استفاده‌کننده از استروژن‌های حاوی استروئید جهت مقاصد جلوگیری از بارداری و یا مشابه نیز گزارش شده‌است [۴۶،۴۷]. با توجه به این‌که فعالیت غدد جنسی و وزن آن‌ها به‌شدت متأثر از هورمون‌های استروئیدی است، تمایز موفق فولیکول، وابسته به حضور استروئیدها و فاکتورهای رشدی است که تمایز فولیکولی را تحریک می‌کند و همچنین موجب حفاظت سلول‌ها در مقابل مرگ سلولی می‌شود. رشد و تمایز فولیکول‌های تخمدانی توسط روند تکثیر و تمایز سلول‌های گرانولوزا صورت می‌گیرد [۳۶]. تخمک برای انجام تقسیم میوزی و رسیدن به ظرفیت و پتانسیل رشد و تکامل، حداقل به میزان مناسب از دو هورمون FSH و LH نیازمند است [۳۷]. در تحقیق حاضر در گروه تجربی ۳ (دریافت‌کننده دوز حداکثر)، افزایش معنی‌داری در میزان پروژسترون و FSH مشاهده شد که این افزایش با مطالعات Chawla و Dhiman در سال ۲۰۰۸ نیز مطابقت دارد [۵۵]. همچنین در گروه تجربی ۳ تحقیق حاضر (دریافت‌کننده دوز حداکثر) افزایش معنی‌دار در میزان هورمون استروژن نسبت به گروه کنترل مشاهده شد. باید به این نکته توجه کرد که افزایش میزان LH سبب افزایش تولید آندوژن‌ها می‌شود و این مسأله با مطالعات گذشته اسکولت و همکاران مطابقت دارد [۵۶] با توجه به این‌که در تحقیق حاضر میزان LH در گروه تجربی ۳ (گروه دریافت‌کننده دوز حداکثر) افزایش معنی‌داری نسبت به گروه کنترل داشته است، افزایش میزان استروژن در این گروه قابل توجیه است. در یک تعامل متابولیک، ممکن است استروژن‌ها خودشان به‌طور مستقیم بر روی کبد اثرگذار باشند [۵۷،۵۸]. در مطالعه حاضر به علت تغییر بر میزان استروژن، احتمال تأثیر آن بر نتایج و مارکرهای مورد مطالعاتی کبد مورد توجه قرار گرفت. از آنجایی که استروژن‌ها ترشح و اشباع کلسترول صفراوی را افزایش می‌دهند، میزان کلسترول در صفرا افزایش یافته، باعث کاهش توان حرکتی کیسه‌ی صفرا با افزایش کریستال‌شدن صفرا می‌شود. طبق مطالعات گذشته آپاندیس، التهاب کیسه‌ی صفرا و برداشتن آپاندیس در زنانی که استروژن‌های خوراکی مصرف می‌کنند، بیشتر اتفاق می‌افتد که احتمالاً جزء اثرات اولیه مصرف خوراکی این هورمون‌ها بر کبد می‌باشد [۵۹،۶۰]. وقوع اختلالات عملکردی



گراف مربوط به تخمدان‌ها در گروه تجربی ۳ (گروه دریافت‌کننده-ی دوز حداکثر) نسبت به گروه کنترل را نشان داد که با مطالعات گذشته، مطابقت دارد [۷۷]. برطبق مطالعات انجام شده در سال‌های ۲۰۰۰ و ۲۰۰۷، مولکول‌های شبه‌استروژن همچون فیتواستروژن‌ها اثرات پیچیده‌ای بر رفتارهای غیر تولیدمثلی همچون اضطراب و حرکت دارند، بنابراین ممکن است اثرات ضد‌اضطرابی ایجاد کنند که این به‌نوبه خود فعالیت حرکتی و رفتارهای کاوشی را افزایش می‌دهد و این اثرات بیشتر در ارتباط با عمل هورمونی و استروئیدهای جنسی می‌باشد و در پی افزایش تحرک تا حدودی کاهش وزن مشاهده می‌شود [۷۹، ۷۸]. افزایش تحرک و فعالیت در گروه‌های دریافت‌کننده‌ی دوزهای متوسط و حداکثر به‌شدت مشاهده شد که با توجه به وزن‌گیری انجام‌شده در گروه‌های تجربی موش‌های صحرایی مورد مطالعه، شاید در اثر افزایش تحرک است که باعث شده‌است افزایشی در وزن حیوان مشاهده نشود که این مورد، به مطالعات بیشتری نیاز دارد.

#### نتیجه‌گیری

مطالعه حاضر نشان داد که در طول مدت تزریق عصاره‌ی هیدروالکلی تخم کدوتنبیل به موش‌های صحرایی هیچ‌گونه اثر مخرب بر بافت کبد و تأثیر نامطلوبی بر آنزیم‌های کبدی ایجاد نشد. علاوه بر آن افزایش استروژن مشهود بود که این مهم، نشان‌دهنده اثرات مثبت بر محور هورمونی-هیپوفیز-گناد و بافت تخمدان در تولید استروژن و تغییرات سطح فولیکول‌های تخمدانی می‌باشد. نتایج حاصل از این تحقیق می‌تواند جهت استفاده از استروژن موجود در تخم کدوتنبیل کاربردی باشد و پرواضح است که در آینده با انجام تحقیقات و آزمایشات مولکولی بر این ماده احتمالاً بتوان به نتایج جایگزینی به جای استروژن‌های مصنوعی، قرص‌های جلوگیری از بارداری و تنظیم‌کننده عادت‌ماهانه زنان رسید.

#### تشکر و قدردانی

این مقاله حاصل یک طرح تحقیقاتی مصوب معاونت پژوهشی دانشگاه علوم پزشکی جهرم با شماره طرح ۵۰/۹۳ می‌باشد. نویسندگان مراتب قدردانی خود را از حمایت مالی و تجهیزاتی معاونت پژوهشی دانشگاه علوم پزشکی جهرم و همچنین از زحمات همه افرادی که به‌نوعی در پیشبرد اهداف این تحقیق ما را یاری نموده‌اند، به خصوص آقای دکتر حسین کارگر اعلام می‌دارند.

جانبی شدید قلبی- عروقی، مانند: فشارخون بالا، ترومبوآمبولی وریدی و سایر اختلالات قلبی- عروقی را که همراه با تغییر در متابولیسم کبدی است، به همراه دارد [۷۳]. عفونت، التهاب و برداشتن کیسه‌ی صفرا در زنان مصرف‌کننده‌ی استروژن خوراکی بیشتر اتفاق می‌افتد که احتمالاً به علت اثرات کبدی پس از مصرف خوراکی استروژن می‌باشد. استروژن‌ها ترشح و اشباع کلسترول صفراوی را افزایش می‌دهند، در نتیجه افزایش میزان کلسترول در صفرا، باعث کاهش حرکت کیسه‌ی صفرا و افزایش کریستال‌شدن صفراوی می‌شود [۷۳-۷۵]. تجویز پوستی (مانند استفاده از ژل‌ها) و یا زیرجلدی (ایمپلنت‌ها) سطوح استروژن خون را حفظ می‌کند و بدون این‌که در کبد، غلظت بالایی از استروژن‌های کزنوگه مشاهده شود، در خون انتقال می‌یابد [۷۶]. در مطالعه‌ی حاضر، نحوه‌ی تجویز به‌صورت درون‌صفافی انجام شد، چراکه با توجه به وسعت رگ‌های خونی در ناحیه‌ی صفاق جذب بهتری صورت می‌پذیرد [۴۹]. وقایع آبشاری تخمک‌گذاری توسط فولیکول‌ها شروع می‌شود. طبق مطالعات قبلی اسیدهای چرب باعث تحریک فولیکول‌سازی از نظر تعداد، اندازه و یا افزایش رشد فولیکول‌های گراف می‌شوند. همان‌طور که قبلاً نیز گفته شد تخم کدوتنبیل هم یک منبع خوب اسیدهای چرب غیراشباع است [۱۶، ۱۴] و هم دارای فلاونوئید می‌باشد که قدرت استروژنی دارد (فیتواستروژن). البته این را هم باید مد‌نظر قرار داد که استروژن از محرک‌های قوی رشد فولیکولی در جوندگان است [۴۱، ۲۶]. در تحقیق حاضر کاهش معنی‌داری در تعداد فولیکول‌های بدوی و اولیه مربوط به تخمدان‌ها در بین گروه‌های مختلف تجربی نسبت به گروه کنترل و کاهش معنی‌دار در تعداد فولیکول‌های ثانویه گروه تجربی ۱ (گروه دریافت‌کننده‌ی دوز حداقل) نسبت به دو گروه تجربی ۲ (گروه دریافت‌کننده‌ی دوز متوسط) و ۳ (گروه دریافت‌کننده‌ی دوز حداکثر) مشاهده شد. البته این نتایج با نتایج تحقیقات گذشته مغایرت دارد، احتمالاً این تفاوت‌ها به‌علت تغییر برخی عوامل مهم، مانند: نژاد حیوان، میزان هورمون و مدت زمان تیمار می‌باشد. شاید این نتایج را بتوان بدین‌صورت توجیه کرد که: کدوتنبیل دارای مقدار قابل‌توجهی از آنتی‌اکسیدان‌ها، توکوفرول و کاروتنوئیدها است. بنابراین کدوتنبیل به‌طور بالقوه دارای فعالیت آنتی‌اکسیدانی می‌باشد. اکسیدان‌های فعال موجود در فولیکول‌های تخمدانی، پیش از تخمک‌گذاری برای پاسخ تخمک‌گذاری ضروری‌اند و تحلیل گونه‌های اکسیژنی آزاد تخمدان، باعث ممانعت از تخمک‌گذاری و مجموعه کاملی از پاسخ‌های ضروری پیش از تخمک‌گذاری می‌شود [۲۵-۲۲]. نتایج به‌دست‌آمده از تحقیق حاضر افزایش معنی‌داری در شمارش تعداد فولیکول‌های

## References:

- [1] Raphael K, Clive W, Amos M, Misheck M, Clarice N, Perkins M, et al. Proximate composition of pumpkin gourd (*Cucurbita pepo*) seeds from Zimbabwe. *IJNFS* 2014; 3(4): 279-83.
- [2] Mozaffarian v. Identification of Medicinal and Aromatic Plants of Iran. 5<sup>th</sup> ed. Tehran: Farhang Moaser Publisher; 2012. p. 1434-44.
- [3] Sohini R, Santa D. A comprehensive review of the versatile pumpkin seeds (*Cucurbita maxima*) as a valuable natural medicine. *IJCR* 2015; 7(8): 19355-61.
- [4] Devi NM, Prasad RV, Sagarik N. A review on health benefits and nutritional composition of pumpkin seeds. *IJCS* 2018; 6(3): 1154-7.
- [5] Maheshwari P, Prasad N, Batra E. Papitas -The Underutilized Byproduct and the Future Cash Crop-A Review. *AIJRFANS* 2015; 31-4.
- [6] Revathy MN, Sabitha N. Development, quality evaluation and popularization of pumpkin seed flour incorporated bakery products. *IJFANS* 2013; 2(2): 40-5.
- [7] Priyanka M, Neha P, Ekta B. Papitas-The Underutilized Byproduct and the Future Cash Crop-A Review. *AIJRFANS* 2015; 12(1): 31-4.
- [8] Moura FA, Spier F, Zavareze ER, Dias ARG, Elias MC. Biscoitos tipo "cookie" elaborados com diferentes frações de semente de abóbora (*curcubita maxima*). *Alim Nutr* 2010; 21(4): 579-85.
- [9] Paucar-Menacho ML, Salvador-Reyes R, Guillén-Sánchez J, MoriArismendi S. Effect of partial substitution of wheat flour by soybean meal in technological and sensory characteristics of cupcakes for children of school age. *Scientia Agropecuaria* 2016; 7(2): 121-32.
- [10] Batosta JER, Braja LP, Olivera RCd, Solva EP, Damoano C. Partial replacement of wheat flour by pumpkin seed flour in the production of cupcakes filled with carob, *Food Sci. Technol* 2018; 38(2): 250-4.
- [11] Montesano R, Blasi F, Simonetti MS, Santini A, Cossignani L. Chemical and Nutritional Characterization of Seed Oil from *Cucurbita maxima* L.(var. Berrettina) Pumpkin. *Foods* 2018; 7(30): 1-14.
- [12] Seif HSA. Ameliorative Effect of Pumpkin Oil (*Cucurbita pepo* L.) Against Alcohol-induced Hepatotoxicity and Oxidative Stress in Albino Rats. *BJBAS* 2014; 3(3): 178-85.
- [13] Elinge CM, Muhammad A, Atiku FA, Itodo AU, Peni IJ, Sanni OM, et al. Proximate, mineral and anti-nutrient composition of pumpkin (*Cucurbita pepo* L) seeds extract. *J Plant* 2012; 2(5): 146-50.
- [14] Y Al-Okbi S. Urgent Demand of the Continual Studies of Drug-Nutrition-Interrelation. *RJPCS* 2015; 6(1): 914-30.
- [15] Karanja JK, Mugendi BJ, Khamis FM, Muchugi AN. Nutritional composition of the pumpkin (*cucurbita* spp.) Seed cultivated from selected regions in kenya. *J IJAF* 2013; 3(1): 17-22.
- [16] Montesano D, Blasi F, Simonetti MS, Santini A, Cossignani L. Chemical and Nutritional Characterization of Seed Oil from *Cucurbita maxima* L. (var. Berrettina) Pumpkin, *Foods* 2018; 7(3): 30.
- [17] Gossell-Williams M, Davis A, O'Connor N. Inhibition of testosterone-induced hyperplasia of the prostate of sprague-dawley rats by pumpkin seed oil. *JMF* 2006; 9(2): 284-6.
- [18] Vahlensieck W, Theurer C, Pfitzer E, Patz B, Banik N, Engelmann U. Effects of Pumpkin Seed in Men with Lower Urinary Tract Symptoms due to Benign Prostatic Hyperplasia in the One-Year, Randomized, Placebo-Controlled GRANU Study. *Urol Int* 2015; 94: 286-95.
- [19] Tsai YS, Tong YC, Cheng JT, Lee CH, Yang FS, Lee HY. Pumpkin seed oil and phytosterol-f can block testosterone/prazosin-induced prostate growth in rats. *Urol Int* 2006; 77(3): 269-74.
- [20] Awad AB, Fink CS. Phytosterols as anticancer dietary components: evidence and mechanism of action. *J Nutr* 2000; 130(9): 2127-30.
- [21] Raicht RF, Cohen BI, Fazzini EP, Sarwal AN, Takahashi M. Protective effect of plant sterols against chemically induced colon tumors in rats. *Cancer Res* 1980; 40(2): 403-5.
- [22] Yadav M, Jain S, Tomar R, Prasad GB, Yadav H. Medicinal and biological potential of pumpkin: an updated review. *Nutr Res Rev* 2010; 23: 184-90.
- [23] Hernández-Santos B, Rodríguez-Miranda J, HermanLara E, Torruco-Uco JG, Carmona-García R, Juárez-Barrientos JM, et al. Effect of Oil Extraction Assisted by Ultrasound on The Physicochemical Properties and Fatty Acid Profile of Pumpkin Seed Oil (*Cucurbita pepo*). *J.Ultsonch* 2016; 31: 429-36.
- [24] Lestari B, Meiyanto E. A Review: The Emerging Nutraceutical Potential of Pumpkin Seeds. *IJCC* 2018; 9(2): 92-101.
- [25] Rabrenovic BB, Dimic EB, Novakovic MM, Tesevic VV, Basic ZN. The Most Important Bioactive Components of Cold Pressed Oil from Different Pumpkin (*Cucurbita pepo* L.) seeds, *JLWT* 2014; 55: 521-7.
- [26] Hickman Jr. Animal diversity. 7<sup>th</sup> ed. New York: McGraw-Hill; 2014. p. 500-12.
- [27] Gossell-Williams M, Hyde C, Hunter T, Simms-Stewart D, Fletcher H, McGrowder D, et al. AImprovement in HDL cholesterol in postmenopausal women supplemented with pumpkin seed oil: pilot study. *Climacteric* 2011; 14(5): 558-564.

- [28] Hall JE. Guyton and Hall textbook of medical physiology E-Book. 13<sup>th</sup> ed. New York: Saunders; 2015. P. 1120-72.
- [29] Barrett K E, Barman S M, Boitano S, Brooks HL. Ganong sReview of medical physiology. 25<sup>th</sup> ed. New York: McGraw-Hill; 2015. P.760-8.
- [30] Wilson K, Walker J. Principles and Techniques of Biochemistry and Molecular Biology. 1<sup>th</sup> ed. Britain: Cambridge University Press; 2013. p. 328-744.
- [31] Cho Y, Ariga M, Uchijima Y, Kimura K, Rho JY, Furuhashi Y, et al. The novel roles of liver for compensation of insulin resistance in human growth hormone transgenic rats. *Endocrinology* 2006; 147(11): 5374-84.
- [32] Jordan VC. Estrogen Action, Selective Estrogen Receptor Modulators and Women's Health: Progress and Promise. 1<sup>th</sup> ed. London: Imperial College Press; 2013. P. 501-44.
- [33] Kelce WR, Borgert CJ. In Vitro Detection of Estrogen Activity in Plastic Products Using a Sensitive Bioassay: Failure to Acknowledge Limitations. *EHP* 2011; 119(9): 378-9.
- [34] Caldwell SH, Hoffman M, Lisman T, Macik BG, Northup PG, Reddy KR, et al. Coagulation disorders and hemostasis in liver disease: pathophysiology and critical assessment of current management. *Hepatology* 2006; 44(4): 1039-46.
- [35] Mueller MN, Kappas A. Estrogen pharmacology. I. The influence of estradiol and estriol on hepatic disposal of sulfobromophthalein (BSP) in man. *J Clin Invest* 1964; 43(10): 1905-14.
- [36] Firpi RJ, Soldevila-Pico C, Abdelmalek MF, Morelli G, Judah J, Nelson DR. Short recovery time after percutaneous liver biopsy: should we change our current practices?. *CG Hepatol* 2005; 3: 926-9.
- [37] Zafari Zanganeh F. Reproduction system. Tehran: Tamirzadeh Cultural and Educational Institute. 2<sup>th</sup> ed. Iran: Tabriz Publication; 2008. P. 250-69.
- [38] Ben-ze'ev A, Amsterdam A. Regulation of cytoskeletal proteins involved in cell contact formation during differentiation of granulosa cells on extracellular matrix. *PNAS* 1986; 83(9): 2894-98.
- [39] Malter H, Talansky B, Gordon J, Cohen J. Monospermy and polyspermy after partial zona dissection of reinseminated human oocytes. *MRD* 1989; 23(4): 377-86.
- [40] Moore AA, Noonun MD. A Nurse's guide to hormone replacement therapy. *JOGNN* 1996; 25(1): 24-31.
- [41] Erickson GF, Facua L, Shimaski S. Analysis of spatial and temporal expression patterns of bone morphogenetic protein family members in the rat uterus over the estrous cycle. *J Endocrinol* 2004; 182: 203-17.
- [42] Biuin W, Baker H. Biology of rat. 4<sup>th</sup> ed. NewYork Led: NewYourk Academic; 1997. p. 110-120.
- [43] Harder JD. Mammalian reproduction II: estrous cycles, Gestation & lactation, Zoology: EEOB. 2<sup>th</sup> ed. American: Pearson Benjamin Cummings; 2004. p. 625.
- [44] Jashni HK, Kargar H, Gorbani A, Karga Z, Khabaz Z. Effects of aqueous extract from *Asparagus officinalis* L. roots on hypothalamic-pituitary-gonadal axis hormone levels and the number of ovarian follicles in adult rats. *Int J Reprod BioMed* 2016; 14(2): 75-80.
- [45] Castrodale D, Bierbaum O, Helwig EB and MacBryde CM. Comparative studies of the effects of estradiol and stilbesterol upon the blood, liver, and bone marrow. *Endocrinology* 1941; 29(3): 363-72.
- [46] Barros RP, Gustafsson JA. Estrogen receptors and the metabolic network. *Cell Metab* 2011; 14(3): 289-99.
- [47] Tan KT, Rajan DK, Kachura JR, Hayeems E, Simons ME, Ho CS. Pain after percutaneous liver biopsy for diffuse hepatic disease: a randomized trial comparing subcostal and intercostal approaches. *JVIR* 2005; 16: 1215-09.
- [48] Garber JC, Barbee RW, Bielitzki JT, Clayton LA, Donovan JC. Guide for the care and use of laboratory animals. 8<sup>th</sup> ed. Washington DC: The National Academies Press; 2011. p. 238-46.
- [49] Marianna N, Tzortzis N, Elizabeth F. Antioxidant and lipooxygenase inhibitory activities of pumpkin seed extracts. *J Foodres* 2009; 42: 641-6.
- [50] Mathangi S. A study on extraction of oil from Pumpkin seed using sun drying and hot air oven dryin. *IJFSN* 2018; 3(1): 34-6.
- [51] Rozylo R, Gawlik-Dziki U, Dziki D, Jakubczik A, Karas M, Rozylo K. Wheat Bread with Pumpkin (*Cucurbita maxima* L.)Pulp as Functional Food. *FTB* 2014; 52(4): 430-8.
- [52] Poštic D, Nebojša M, Zoran B, Lana Đ, Ratibor Š, Terzić D, Stanislavljević R. The Effect Genotype and Ecological Conditions on Yield Components of Potato. *JPEA* 2017; 21(4): 207-21.
- [53] Srdić J, Milašinović-Šeremešić M, Radosavljević M, Kravić N, Babić V. Evaluation of agronomic and sensory characteristics of the popcorn kernel. *JPEA* 2017; 21(4): 185-7.
- [54] Czerny B, Pawlik A, Teister M, Juzyszyn Z, Mysliwiec Z. Effect of tamoxifen and raloxifene on cholesterol transformation to bile acids in ovariectomized rats. *Gynecological Endocrinol* 2005; 20(6): 313-06.
- [55] Dhiman RK, Chawla YK. Hormone Replacement Therapy and Gallstone Disease: A Real Association. *Digestion* 2008; 77: 1-3.
- [56] Schoultz Bv, Carlström K, Collste L, Eriksson A, Henriksson P, Pousette A, Stege R. Estrogen therapy and liver function-metabolic effects of oral and parenteral administration. *Prostat* 1989; 14(4): 389-95.

- [57] Bataineh ZM, Hani IH, Al-Alami JR. Zinc in normal and pathological human prostate gland. *Saudi Med J* 2002; 23(2): 218-20.
- [58] Abbot DH, Tarantalt AF, Dumesic DA. Fetal, infant, adolescent and adult phenotypes of polycystic ovary syndrome in prenatally androgenized female rhesus monkeys. *Am J Primatol* 2009; 71: 776-84.
- [59] John E. Text Book of physiology. 13<sup>th</sup> ed. United States: *Surg Neurol Int*; 2017. p. 1011-24.
- [60] Zamiri M J. Reproductive physiology. Tehran: *Haghshenas Publication*; 2005. p. 430-48.
- [61] Fernández-Pérez L, Guerra B, C. Díaz-Chico J, Flores-Morales A. Estrogens Regulate the Hepatic Effects of Growth Hormone, a Hormonal Interplay with Multiple Fates. *FENDO* 2013; 4: 66.
- [62] Gao H, Bryzgalova G, Hedman E, Khan A, Efendic S, Gustafsson JA, et al. Long-term administration of estradiol decreases expression of hepatic lipogenic genes and improves insulin sensitivity in ob/ob mice: a possible mechanism is through direct regulation of signal transducer and activator of transcription 3. *Mol Endocrinol* 2006; 20: 1287-99.
- [63] Baik M, Yu JH, Hennighausen L. Growth hormone-STAT5 regulation of growth, hepatocellular carcinoma, and liver metabolism. *Ann NY Acad Sci* 2011; 1229: 29-37.
- [64] Chen Z, Wang Ou Nie M, Elison K, Zhou D, Li M, Jiang Y, et al. Aromatase deficiency in a Chinese adult man caused by novel compound heterozygous *CYP19A1* mutations: Effects of estrogen replacement therapy on the bone, lipid, liver and glucose metabolism. *J MCE* 2015; 399: 32-42.
- [65] Eisalo A, Jarvinen PE, Luukkainen T. Hepatic impairment during the intake of contraceptive pills: Clinical trial with post menopausal women. *Brit Med J* 1964; 2(5406): 426-7.
- [66] Barclay JL, Nelson CN, Ishikawa M, Murray LA, Kerr LM, McPhee TR, et al. GH-dependent STAT5 signaling plays an important role in hepatic lipid metabolism. *Endocrinology* 2011; 152: 181-92.
- [67] Hodges RM. The effects of oral estrogen-progestin compounds on blood coagulation factors. *Int J Fertil* 1968; 13: 349-53.
- [68] Bassuk SS, Manson JE. Oral contraceptives and menopausal hormone therapy: relative and attributable risks of cardiovascular disease, cancer, and other health outcomes. *Ann Epidemiol* 2015; 25(3): 193-200.
- [69] Barnes S. Phytoestrogens and osteoporosis-What is a safe dose?. *Br J Nutr* 2004; 89(51): S101-8.
- [70] The Rotterdam ESHRE/ASRM-Sponsored PCOS Consensus Workshop Group. Revised 2003 consensus on diagnostic criteria and long-term health risks related to polycystic ovary syndrome. *Ferti Steri* 2004; 81(1): 19-25.
- [71] Van-Erpecum KJ, Van-Berge-Henegouwen GP, Verschoor L, Stoelwinder B, Willekens FL. Different hepatobiliary effects of oral and transdermal estradiol in postmenopausal women. *Gastroenterol* 1991; 100: 482-8.
- [72] Czerny B, Pawlik A, Juzyszyn Z, Myśliwiec Z, Teister M. Effect of tamoxifen, raloxifen and tibolon on bile components in ovariectomized rats. *Eur J Obstet Gynecol Reprod Biol* 2005; 119(2): 194-7.
- [73] Rimington C, DeMatteis F. Oral contraceptives and acute intermittent porphyria. *Lancet* 1965; 1: 255-70.
- [74] Ginsburg J, Prelevic GM. Is there a proven place for phytoestrogens in the menopause?. *Climacteric* 1999; 2: 75-8.
- [75] Padhi EMT, Belewet HJ, Duncan AM, Gusman RP, Hawke A, Seetharaman K, et al. Whole Soy Flour Incorporated into a Muffin and Consumed at 2 Doses of Soy Protein Does Not Lower LDL Cholesterol in a Randomized, Double-Blind Controlled Trial of Hypercholesterolemic Adults. *J Nutr* 2015; 145(12): 266526-74.
- [76] Marion B, Rejeski J, Rudnick S, Bonkovsky HL. Porphyrias—An Overview and Update for Physicians and their Staffs. *Medical Research Archives* 2017; 5(9): 1-22.
- [77] Namavar Jahromi B, Parsanezhad ME, Shomali Z, Bakhshai P, Alborzi M, Moin Vaziri N, et al. Ovarian Hyperstimulation Syndrome: A Narrative Review of Its Pathophysiology, Risk Factors, Prevention, Classification, and Management. *Iran J Med Sci* 2018; 43(3):248-260.
- [78] Moreira P, Custódio J, Nunes E, Moreno A, Seça R, Oliveira C, et al. Estradiol affects liver mitochondrial function in ovariectomized and tamoxifen-treated ovariectomized female rats. *Toxicol Appl Pharmacol* 2007; 221: 102-1.
- [79] Awad AB, Fink CS. Phytosterols as anticancer dietary components: evidence and mechanism of action. *J Nutr* 2000; 130(9): 2127-30.