

استفاده از ترکیب اکتا کلسیم فسفات و ماتریکس ژلاتینه استخوان جهت القاء استخوان سازی در استخوان پاریتال موش صحرائی

دکتر فریدون سرگلزایی اول (استادیار)*، دکتر علی‌قلی سبحانی (دانشیار)**، دکتر محمد اکبری (دانشیار)**، دکتر بهروز نیک‌نفس (استادیار)***، عظیم هدایت‌پور (مربی)**

* علوم تشریحی، دانشگاه علوم پزشکی زاهدان

** علوم تشریحی، دانشگاه علوم پزشکی تهران

*** علوم تشریحی، دانشگاه علوم پزشکی تبریز

چکیده

مقدمه: تحقیق حاضر به منظور ارزیابی ظرفیت القاء استخوان‌سازی و روند ترمیم ضایعات استخوانی در استخوانهای پهن با استفاده از ترکیب OCP/BMG طراحی گردید.

مواد و روش‌ها: در این تحقیق از ۴۰ سر موش صحرائی جوان (۶-۵ هفته ای) از جنس نر و از نژاد Sprague Dawley استفاده شد. حیوانات بطور تصادفی به دو گروه آزمایشی و کنترل تقسیم گردیدند. ضایعه‌ای به قطر ۵ میلی‌متر بر روی استخوان پاریتال ایجاد و در گروه آزمایشی ترکیبی از OCP/BMG به نسبت ۱/۴ در محل ضایعه کشت داده شد. جهت بررسی روند استخوان‌سازی در طی روزهای ۵، ۷، ۱۴ و ۲۱ نمونه‌های لازم برداشت گردید. پس از آماده سازی بافتی، از نمونه‌های بدست آمده مقاطع بافتی به ضخامت ۵ میکرون تهیه گردید. سپس با H & E و آلسین بلو رنگ‌آمیزی و با میکروسکوپ نوری مورد مطالعه قرار گرفتند.

یافته‌ها: در روز پنجم پس از کاشت سلولهای آماسی در اطراف مواد کاشت شده مشاهده گردید که در اطراف قطعات OCP از شدت بیشتری برخوردار بود. روند ترمیم با ظهور بافت غضروفی اندک در درون قطعات BMG در روز هفتم آغاز شده منتهی بافت استخوانی جدید به وضوح قابل مشاهده نبود. در روز چهاردهم استخوان جدید به وضوح مشهود بوده و علاوه بر استخوان‌سازی جدید در مجاورت حاشیه ضایعه، جزایر استخوانی در بین مواد کاشت شده نیز مشاهده شد. در پایان روز بیست و یکم قسمت اعظم مواد کاشت شده جذب گشته و ترابیکول‌های منظم استخوانی همراه با حفرات مغز استخوان ایجاد شده بود. در صورتی که در نمونه‌های گروه کنترل استخوان‌سازی ضعیفی فقط در مجاورت استخوان میزبان مشاهده شد.

نتیجه گیری و توصیه ها: نتایج حاصل از این تحقیق نشان داد که ترکیب OCP/BMG باعث تحریک فعالیت استخوان سازی و افزایش بافت استخوانی جدید در ناحیه ضایعه دیده استخوان پاریتال در موش صحرائی می‌شود. از این رو بنظر میرسد که این ترکیب ممکن است بتواند از نظر بالینی در مواردی که نقائص استخوانی بزرگ وجود دارد، موثر

عمل می‌کنند (۱۴،۱۵،۱۶) و دسته دیگر، علاوه بر این خاصیت، میتوانند در مجاورت بافت استخوانی صدمه دیده، موجب استخوان‌سازی جدید گردند (۱۸،۱۷).

سر دسته گروه دوم اکتاکلسیم فسفات (OCP) است که به عنوان پیش ساز مستقیم هیدروکسی آپاتیت (HA) مطرح می‌باشد. این ماده در مقایسه با سایر مشتقات از قدرت بیشتری در تحریک و هدایت استخوان‌سازی برخوردار بوده و به مرور زمان جذب شده و با استخوان جدید ساخته شده جایگزین می‌گردد (۲۰،۱۹). طبق نتایج گزارش شده OCP در هنگام استفاده بصورت انفرادی (۲۲،۲۱) و یا در حالت ترکیب با بیوماتریال‌هایی مثل $TGF\beta$ (۲۳) نتایج موفقیت آمیزی را در ترمیم نقائص استخوانی از خود نشان داده است.

از طرف دیگر محققین متعددی بر ترمیم موفقیت آمیز نقائص استخوانی پس از استفاده از ژلاتین ماده زمینه‌ای استخوان (BMG) تاکید کرده اند (۲۴،۴). BMG محتوی کلاژن نوع I و مقادیر فراوانی از پروتئینهای غیرکلاژنه از جمله پروتئین القاء کننده استخوان‌سازی (BMP) می‌باشد" BMP باعث القاء متمایز شدن سلولهای مزانشیمی متمایز نشده موجود در محل ضایعه به سلول‌های استخوان‌ساز می‌گردد" (۲۵). واکنش متقابل این ماده با اکثر مشتقات کلسیم فسفات به هنگام استفاده بصورت ترکیب، نتایج امیدوار کننده‌ای را در ترمیم ضایعات استخوانی نشان داده است (۱۶،۱۵،۶،۵).

هدف پژوهش حاضر مطالعه قدرت القاء استخوان‌سازی OCP به عنوان یک ماده غیر آلی استخوان‌ساز در حالت ترکیب با BMG که حاوی پروتئین هدایت کننده استخوان‌سازی (BMP) است بوده تا شاید بتوان یکی دیگر از ترکیبات مناسب جایگزین شونده گرافت‌های استخوانی را مطرح و معرفی کرد.

مقدمه

استخوان از بافت‌هایی است که همواره مورد عمل پیوند قرار گرفته و جراحان ارتوپدی، ترمیمی و فک و صورت، از گرافت‌های استخوانی جهت ترمیم نقائص بزرگ استخوانی و یا اصلاح بدشکلی‌های مادرزادی بهره می‌جویند (۲،۱). با این وجود استفاده گسترده از گرافت‌های استخوانی که بصورت آلوزن و یا اتوزن میباشند، بدلیل مشکلات خاصی از قبیل پس زدن، محدودیت دهنده استخوان، افزایش زمان عمل، عفونت‌های احتمالی و در نهایت مرگ و میر، با محدودیت مواجه است (۴،۳).

به منظور رفع این محدودیت‌ها، امروزه از انواع گوناگون مواد جایگزین شونده گرافت‌های استخوانی، که بطور مصنوعی تهیه می‌گردند، استفاده می‌شود. این دسته از مواد یا از خاصیت القاء استخوان‌سازی (استئوینداکتیوی) برخوردار بوده و یا به صورت انتقال دهنده عوامل استخوان‌ساز (استئوکاندکتیو) به عنوان حاملی جهت انتقال پروتئین‌های هدایت کننده استخوان‌سازی که از بیوماتریال‌هایی مثل ماده زمینه‌ای بدون مواد معدنی استخوان (DBM)، ژلاتین ماده زمینه‌ای استخوان (BMG) و یا $TGF\beta$ آزاد می‌شوند، عمل می‌کنند (۵،۶،۷،۸،۹).

مشتقات کلسیم فسفات از شناخته شده‌ترین مواد مصنوعی‌اند که قادر به جایگزینی با بافت‌های سخت هستند (۱۰). این مواد با توجه به نسبت میزان کلسیم به میزان فسفات موجود در ترکیب آنها دارای انواع گوناگونی بوده و از نظر خواص فیزیکی و شیمیایی، دارای شباهت‌های بسیار نزدیکی با مواد معدنی طبیعی استخوانند (۱۱) که در صورت استفاده باعث تحریک کمتر بافت میزبان و در نتیجه، کم شدن احتمال بروز واکنش‌های آماسی می‌گردند (۱۲،۱۳). ترکیبات مختلف کلسیم فسفات از نظر قدرت القاء استخوان‌سازی، از شدت و ضعف برخوردار میباشند. دسته‌ای از این مواد فقط به عنوان حامل پروتئین‌های استخوان‌ساز

مواد و روش‌ها

الف- طرز تهیه مواد:

OCF و BMG مورد استفاده در این پژوهش طبق روشهای Legeros و MR. Urist (۲۶،۲۵) آماده گردید.

ب- حجم نمونه:

در این پژوهش از ۴۰ سر موش صحرائی بالغ (۶-۵ هفته‌ای) با وزن متوسط ۱۲۰ گرم از جنس نر و از نژاد Sprague Dawley استفاده گردید. حیوانات بطور تصادفی به دو گروه آزمایشی و کنترل تقسیم و در شرایط استاندارد نگهداری شدند.

ج- نحوه عمل جراحی و کاشت مواد:

حیوانات با استفاده از تزریق درون صفاقی کتامین هیدروکلراید (۶۰ میلی‌گرم به ازای هر کیلو گرم وزن) بیهوش شدند. ناحیه مورد نظر واقع در سطح فوقانی کالواریا تراشیده و توسط بتادین ضدعفونی شد. پوست همراه با بافت‌های زیرین بصورت دو فلاپ کنار زده شد و پریوست استخوان خراشیده و برداشت گردید. با استفاده از مته دندانپزشکی ضایعه‌ای به وسعت ۵ میلی‌متر بصورت تمام ضخامت بر روی استخوان پاریتال ایجاد گردید.

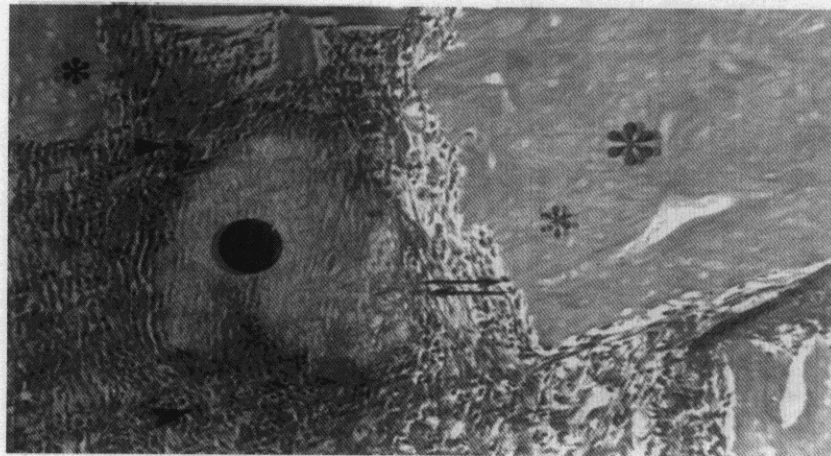
در گروه آزمایشی محل ضایعه پس از شستشو با سرم نمکی سرد بوسیله ۵ میلی‌گرم از ترکیب OCP/BMG به نسبت ۱/۴ پرگردید. برای جلوگیری از جا به جایی و پراکندگی ذرات کاشت شده از Syrgicel استفاده شد. سپس بافت همبند و پوست بوسیله نخ جراحی قابل جذب بخیه گردید. در گروه کنترل، ضایعه ایجاد شده فقط شستشو داده شد و بوسیله Surgicel پوشیده گردید.

د- نمونه برداری و تهیه بافت:

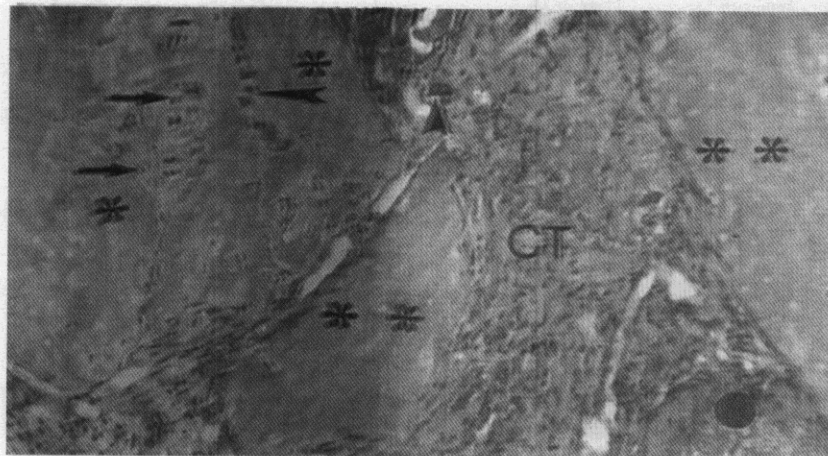
در طی روزهای پنجم، هفتم، چهاردهم و بیست و یکم (در هر گروه و هر روز پنج سر موش صحرائی) حیوانات بوسیله تزریق مجدد کتامین هیدروکلراید بیهوش شدند. سپس بوسیله پرفیوژن از طریق قلب، ماده فیکساتیو (پارافرمالدئید ۴٪ در فسفات بافر نمکی (PBS) pH=۷/۴) وارد بدن حیوان شده و بصورت در جا (Insitu) عمل ثبوت انجام گرفت. ناحیه مورد نظر همراه با اندکی از استخوان میزبان برداشت و جهت ثبوت بیشتر بمدت ۲۴ ساعت در محلول فوق و در حرارت ۴ درجه سانتیگراد قرار داده شد. نمونه‌های برداشت شده توسط محلول اسید فرمیک ۱۰٪، اسید سیتریک ۲/۹٪ و تری سدیم سیترات ۱/۸٪ (۱۸) بمدت دو هفته و در حرارت محیط، کلسیم گیری شدند. سپس طبق روش‌های معمول، آماده سازی بافتی انجام و از قالب‌های بدست آمده مقاطع ۵ میکرونی تهیه شد. سرانجام مقاطع بوسیله H&E و آلسین بلو رنگ آمیزی شده و مورد مطالعه و عکسبرداری قرار گرفتند.

یافته‌ها

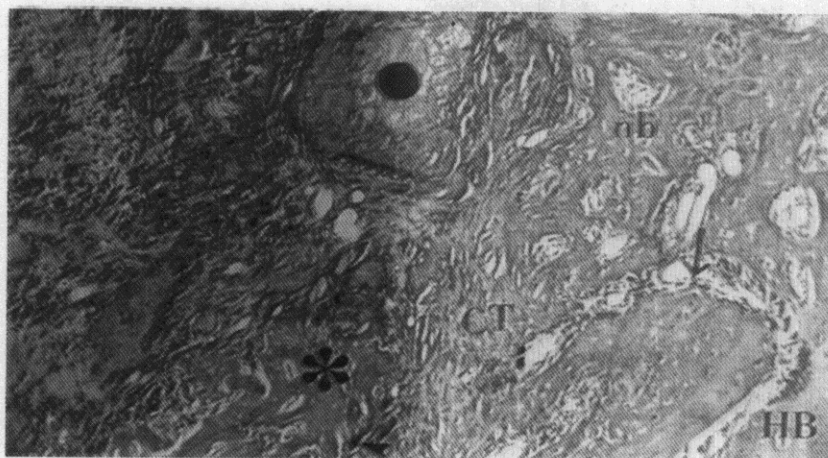
در روز پنجم پاسخ سلول‌های آماسی، که عمدتاً سلول‌های تک هسته‌ای بودند، در اطراف مواد کاشت شده مشاهده گردید. تجمع این سلول‌ها در اطراف قطعات OCP از شدت بیشتری برخوردار بود. در این روز سلول‌های مدور کوچک و دوکی شکل فراوانی در بافت همبند اطراف مواد کاشت شده مشاهده گردید. تعدادی از این سلول‌ها به حاشیه قطعات OCP و BMG چسبیده‌اند. در این روز هیچگونه نشانه‌ای دال بر سنتز ماتریکس استخوان و یا غضروف مشاهده نگردید (تصویر شماره ۱).



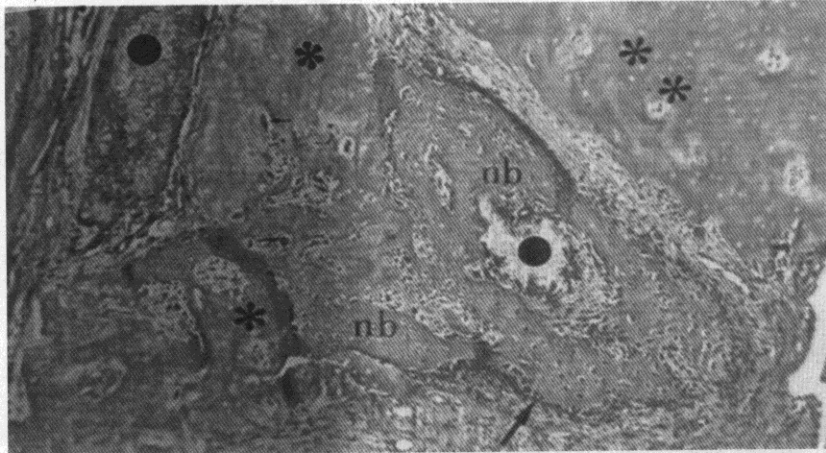
تصویر شمار ۱- فتوگراف نمونه آزمایشی در روز پنجم: قطعات BMG (*) و OCP (*) بوسیله تجمعی از سلولهای تک هسته‌ای مدور و کشیده (پیکان بلند) احاطه گشته و بطور پراکنده سلولهای غول پیکر چند هسته‌ای (نوک پیکان) در درون بافت همبند و در مجاورت مواد کاشت شده، میشوند. همچنین سلولهای آماسی بوفور در اطراف قطعات BMG و OCP قابل رویت هستند. رنگ آمیزی H&E. بزرگنمایی ۱۶۰×



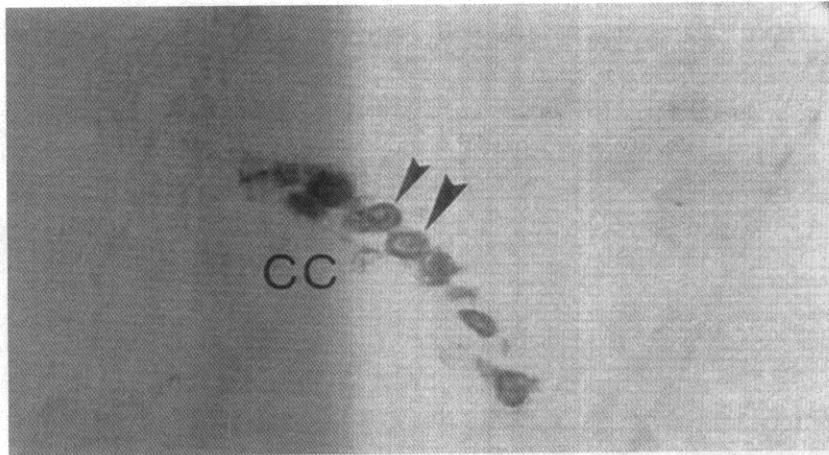
تصویر شمار ۲- فتوگراف نمونه آزمایشی در روز هفتم: در ضخامت قطعات BMG (*), سلولهای غضروفی (پیکان) مشاهده می‌شوند. در درون بافت همبند (CT) و در اطراف مواد کاشت شده سلولهای تک هسته‌ای متعددی قرار دارند که تعدادی از آنها بدرون قطعات BMG (نوک پیکان بلند) نفوذ کرده اند. بصورت پراکنده سلولهای غول پیکر چند هسته‌ای (نوک پیکان کوتاه) نیز مشاهده میگردند. رنگ آمیزی H&E. بزرگنمایی ۱۶۰×



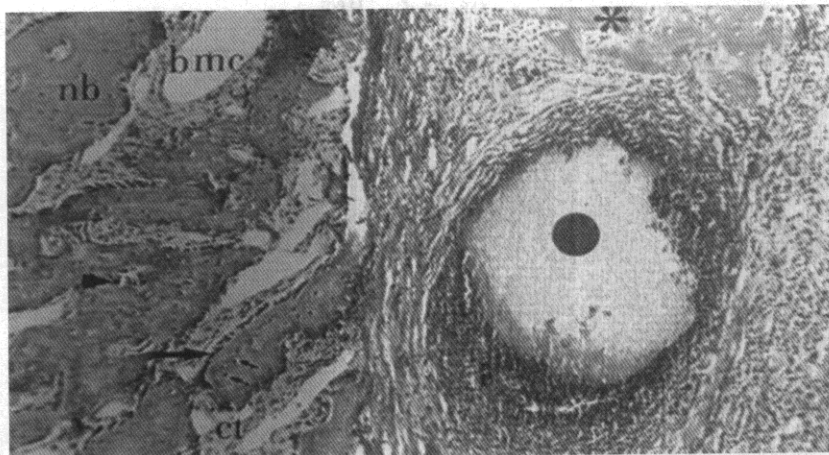
تصویر شمار ۳- فتوگراف نمونه آزمایشی در روز چهاردهم: شروع استخوان سازی جدید (nb) در مجاورت استخوان میزبان (HB) مشهود می‌باشد که بوسیله ردیفی از سلولهای استئوبلاست (پیکان بلند) در بر گرفته شده است. در فاصله بین استخوان جدید ساخته شده و مواد کاشت شده، بافت همبند متراکم (CT) غنی از سلول مشاهده می‌شود که بطور پراکنده محتوی سلولهای چند هسته‌ای (نوک پیکان) نیز است. رنگ آمیزی H&E. بزرگنمایی ۱۰۰×



تصویر شماره ۴ - فتوگراف دیگری از نمونه آزمایشی در روز چهاردهم: استخوان سازی جدید (nb) در مرکز ضایعه و بصورت تاحیه‌ای در بین مواد کاشت شده (*) و (o) قابل رویت است. استخوان جدید بوسیله سلولهای استئوبلاست (پیکان بلند) بصورت ردیفهای منظم احاطه شده و در مجاورت استخوان جدید و مواد کاشت شده، سلولهای چند هسته‌ای (پیکان کوتاه) نیز مشهود می‌باشند. رنگ آمیزی H&E. بزرگنمایی ۱۰۰×.



تصویر شماره ۵ - فتوگراف دیگری از نمونه آزمایشی در روز چهاردهم: بافت غضروفی کلسیفیه شده (CC) محتوی سلولهای غضروفی هایپر تروفی (نوک پیکان)، را نشان می‌دهد. رنگ آمیزی آلسین بلو. بزرگنمایی ۲۵۰×.



تصویر شماره ۶ - فتوگراف نمونه آزمایشی در روز بیست و یکم: بافت استخوانی جدید (nb) بوسیله سلولهای استئوبلاست (پیکان بلند) و سلولهای چند هسته‌ای شبه استئوکلاست (نوک پیکان) احاطه شده و محتوی استئوسیت (پیکان کوتاه) نیز می‌باشد. در اطراف مواد کاشت شده، خصوصاً OCP (o)، بافت همبند شدیداً متراکم و محتوی سلولهای تک هسته‌ای لنفوسیت مشاهده می‌شود. رنگ آمیزی H&E. بزرگنمایی ۱۶۰×.



تصویر شماره ۷- فتوگراف نمونه گروه کنترل در روز بیست و یکم: محل ضایعه عمدتاً بوسیله بافت همبند متراکم (CT) حاوی عروق خونی کوچک (bv) اشغال شده و قطعات کوچکی از بافت استخوانی جدید (nb) در مجاورت ویا چسبیده به استخوان میزبان (HB) مشاهده می‌شود. رنگ آمیزی H&E. بزرگمایی ۱۶۰×

سعی گردیده است که به منظور حذف اثرات القائی سلولهای پریوست، پریوست استخوان بطور کامل تخریب و برداشته شود تا بتوان ترمیم حاصله را بطور قطع به مواد کاشت شده نسبت داد.

نتایج حاصل از این پژوهش نشان داد که در گروه آزمایشی، در روز پنجم پس از کاشت، ترکیب OCP/BMG باعث بروز واکنش آماسی، مخصوصاً در اطراف قطعات OCP گشته است. در روز هفتم، در تعداد معدودی از نمونه‌ها، فعالیت استخوان‌سازی بصورت تمایز سلولهای غضروف ساز و ظهور بافت غضروفی در بین قطعات BMG و در قسمت‌های مرکزی ضایعه آغاز شده است، منتهی نشانه‌ای دال بر ساخته شدن بافت استخوانی مشاهده نگردید. ساخته شدن استخوان در روز چهاردهم پس از کاشت مشاهده شده و علاوه بر ساخته شدن بافت استخوانی در حاشیه ضایعه، بصورت موضعی و بر روی قطعات OCP در قسمتهای مرکزی نیز بافت استخوانی تشکیل شده بود. در این روز همچنین بافت غضروفی کلسیفیه شده در قسمت‌های مرکزی ضایعه مشاهده شد که نشانگر حفظ قدرت القائی BMG در روند استخوان‌سازی می‌باشد. در روز بیست و یکم پس از کاشت، ضمن افزایش واضح بافت استخوانی جدید، قطعات BMG در مقایسه با قطعات OCP به میزان بیشتری جذب شده بودند، در صورتی که قطعات OCP بوسیله بافت همبند متراکم محتوی سلول‌های آماسی، عمدتاً

بحث

تأثیر مواد مختلف مصنوعی، چه بصورت انفرادی و چه در حالت ترکیب با یکدیگر، در ترمیم ضایعات ایجاد شده در ناحیه کرانیوم، در تحقیقات بسیاری مورد مطالعه و ارزیابی قرار گرفته است (۲۱، ۱۹، ۱۷، ۱۶، ۹، ۸، ۱، ۲۲، ۲۳، ۲۴). در پژوهش حاضر ارزیابی نسبی ظرفیت القاء استخوان‌سازی ترکیب OCP و BMG پس از کاشت در ضایعات ایجاد شده در استخوان پاریتال موش صحرائی مدنظر بوده است و تأثیر همزمان این دو ماده مصنوعی در هدایت و پیشبرد روند استخوان‌سازی با استفاده از میکروسکوپ نوری و بصورت کیفی مورد مطالعه و بررسی قرار گرفته است. به بیان دیگر در این پژوهش سعی بر این بوده است که با ترکیب خصوصیات القاء کننده استخوان‌سازی BMG و القاء کننده و انتقال دهنده استخوان‌سازی OCP با یکدیگر و استفاده از قابلیت استخوان‌سازی مضاعف این دو ماده، گامی دیگر به منظور دستیابی به ترکیبی مناسب جهت جایگزینی با گرافت‌های استخوانی و تسریع ترمیم نقائص ایجاد شده در ناحیه کرانیوم برداشته شود. در این پژوهش، ضایعه ایجاد به قطر ۵ میلیمتر بوده است که بصورت تمام ضخامت در استخوان پاریتال، در حد فاصل عضله تمپورالیس و درز سازیتال ایجاد شده و

استخوان‌سازی، نقش مؤثری در دوام بیشتر این پروتئین‌ها در محل ضایعه داشته باشند (۲۷). بر این اساس می‌توان این فرضیه را مطرح نمود که OCP به عنوان یکی از مؤثرترین ترکیبات کلسیم فسفات، ضمن اینکه خود عاملی جهت القاء استخوان‌سازی می‌باشد، باعث شده است که پروتئین‌های القاء کننده استخوان‌سازی موجود در BMG در زمان مناسب و به مقدار کافی آزاد شده تا ضمن متمایز نمودن تدریجی سلولهای استئوبلاست، میزان استخوان بیشتری را ایجاد نماید. از طرفی Ohgushi و همکاران بر اساس نتایج حاصل از پژوهش خویش اظهار داشته‌اند که یک ماده گرافتی و مصنوعی مناسب، ماده‌ای است که ضمن القاء تدریجی ساخته شدن استخوان جدید، بتواند بطور همزمان نیز جذب شود (۲۸)، که با نتایج حاصل از این پژوهش همخوانی دارد.

بحث

در پایان نتایج حاصل از این پژوهش نشان داد که ترکیب OCP/BMG نیز می‌تواند به عنوان یکی دیگر از ترکیبات مناسب جایگزین شونده گرافت‌های استخوانی، در موارد وجود ضایعات بزرگ استخوانی، مؤثر و مفید واقع شود.

تک هسته‌ای لئوسیت، بصورت کپسول احاطه شده بود و شاید یکی از دلایل اصلی افزایش بافت استخوانی در گروه آزمایشی، بخاطر دیر جذب شدن قطعات OCP به عنوان محرکی جهت ترشح و آزاد شدن BMP از قطعات باقیمانده BMG و نیز بافت استخوانی مجاور، مخصوصاً استخوان صدمه دیده باشد.

براساس یافته‌های حاصل از این پژوهش مشخص گردید که استفاده از ترکیب OCP/BMG باعث القاء استخوان‌سازی به طریقه درون غشائی شده است. هر چند شروع روند ترمیم با ظهور سلولهای غضروفی آغاز شده، منتهی حجم غضروف ساخته شده اندک بوده و نمی‌تواند تأثیری در روند استخوان‌سازی داشته باشد. در این ارتباط گفته شده است که مقادیر اندک بافت غضروفی ایجاد شده در محل ضایعات کالوریا قبل از آنکه تأثیری در روند استخوان‌سازی و افزایش حجم استخوان داشته باشد، به وسیله سلول‌های غول پیکر چند هسته‌ای جذب و برداشت می‌شوند (۹). نتایج این تحقیق نشان داد که ترکیب OCP/BMG اثرات القائی قویتر و طولانیتری جهت تمایز سلولهای استخوان‌ساز، افزایش حجم استخوان و نهایتاً ترمیم بهتر ضایعات استخوانی دارد. گفته شده است که ترکیبات مختلف کلسیم فسفات می‌توانند به عنوان حامل (Carrier) پروتئینهای القاء کننده

منابع

1. Rabie AB. M., Deny Y., Samman N.
The effect of demineralized bone matrix on the healing of intramembranous bone grafts in rabbit skull defects. *J. Dent. Res.* 1996; 75(4): 1045-1051.
2. Reddi AH. Initiation of fracture repair by bone morphogenetic protein. *Clinic. Orthop.* 1998; 355: 66-72
3. Hosny MH., Sharawy M.
Osteoinduction in rhesus monkeys using demineralized bone powder allografts. *J. Oral Maxillofac. Surg.* 1985; 43: 837-844.
4. Wei-Qi Yan. Bone bonding in bioactive glass ceramics with bone matrix gelatin. *J. Biomed. Mater. Res.* 1998; 42: 258-265.
5. Urist MR., Lietze A., Dawson E. β -Tricalcium phosphate delivery system for bone morphogenetic protein. *Clinic. Orthop.* 1984; 187: 277-280.
6. Urist MR., Nilsson O., Hirota W., et al. bone regeneration under the influence of bone morphogenetic protein (BMP) Beta tricalcium phosphate (TCP) composite in skull trephine defects in dogs. *Clinic. Orthop.* 1987; 214: 295-304.
7. Jazayeri MA., Nichter LS., Cheung D. Comparison of various delivery systems for demineralized bone matrix in a rat cranial model. *J. Craniofac. Surg.* 1994; 5(4): 172-179.
8. Papay F., Morales L., Ahmed OF et al. Comparison of ossification of demineralized bone hydroxyapatite, gelfoam and bone wax in cranial defect repair. *J. Craniofac. Surg.* 1996; 7(5): 347-351.
9. Wang J., Glimcher M. J. Characterization of matrix-induced osteogenesis in rat calvarial bone defects: I. differences in the cellular response to demineralized bone matrix implanted in calvarial defects and in subcutaneous sites. *Calcif. Tissue Int.* 1999; 65: 156-165.
10. Kurashina K., Kurita H., Hirano M., Kotani A. et al. In vivo study of calcium phosphate cement: Implantation of a α -tricalcium phosphate/dicalcium phosphate dibasic/tetracalcium phosphate monoxide cement paste. *Biomaterial.* 1997; 18: 539-543.
11. Constanz Br., Ison Ic., Flumer MT. Skeletal repair by insitu formation of mineral phase of bone. *Science.* 1995; 267: 1796-1798.
12. Jarcho M. Biomaterial aspects of calcium phosphate. Properties and application. *Dental Clinics Of North America.* 1986; 1: 25-46.
13. Sun Js., Tsung YH., Liao HC., et al. The effect of calcium phosphate particles on the growth of osteoblast. *J. Biomed. Mater. Res.* 1997; 37: 324-334.

14. Alper, G., Bernick, S., Yazdi, M., et al. Osteogenesis in bone defects in rats: The effects of hydroxyapatite and demineralized bone matrix. *American J. Med. Sci.* 1989; 298(6): 371-376.

15. Glass, D., Mellonig, J. T., Towlet, H. Histological evaluation of bone inductive proteins complexed with coralline hydroxylapatite in an extrasketal site of the rat. *J. Periodontol.* 1989; 60(3): 121-126.

16. Ono, I., Gunji, H., Suda, K., Kaneko, F., et al. Bone induction of hydroxyapatite combined with bone morphogenetic protein and covered with periosteum. *Plastic Reconst. Surg.* 1995; 7:1265-1272.

17. Suzuki Nakamura, M., Miyasaka, Y., et al. Maclura pomifera agglutinin-binding glycoconjugates on converted apatite from synthetic octacalcium phosphate implanted into sobperiosteal region of mouse calvaria. *Bone and mineral.* 1993; 20:151-166.

18. Sasano, Y., Kamakura, SH., Suzuki, O., Akita, H., et al. Subperiosteal implantation of octacalcium phosphate (OCP) stimulated both chondrogenesis and osteogenesis in the tibia, but osteogenesis in the parietal bone of a rat. *Anat. Rec.* 1995; 242:40-46.

19. Kamakura, SH., Sasano, Y., Nakamura, M., Suzuki, O., et al. Initiation of alveolar ridge augmentation in the rat mandible by sobperiosteal implantation of octacalcium phosphate. *Arch Oral Biol.* 1997; 41(11): 1029-1038.

20. Kamakura, SH., Sasano, Y., Hatori, K., Suzuki, O., et al. Implanted octacalcium phosphate is more resorbable than β -tricalcium phosphate and hydroxyapatite. *J. Biomed. Mater. Res.* 2002; 59:29-34.

21. Kamakura, SH., Sasano, Y., Homma, H., Suzuki, O., et al. Implantation of octacalcium phosphate (OCP) in rat skull defects enhances bone repair. *J. Dent. Res.* 1999; 78(11): 1682-1687.

۲۲. سرگلزایی، فریدون. سبحانی، علیقلی و همکاران. نقش اکتاکلسیم فسفات (OCP) در ترمیم نقائص استخوان پاریتال در موش صحرائی. دانشور، سال هشتم، شماره ۳۵، صفحات ۵۴-۴۷، ۱۳۸۰.

23. Kamakura, S., Sasano, Y., Nakajo, S., Shimizu, T., Suzuki, O., et al. Implantation of octacalcium phosphate combined with transforming growth factor- β 1 Enhances bone repair as well as resorption of the implant in rat skull defects. *J Biomed. Mater. Res.* 2001; 57:175-182.

۲۴. سرگلزایی، فریدون. سبحانی، علیقلی و همکاران. بررسی فرایند استخوانسازی القاء شده توسط BMG در ضایعات استخوان پاریتال موش صحرائی. دانشور، سال نهم، شماره ۴۰، صفحات ۴۶-۳۵، ۱۳۸۱.

25. Urist, MR., Iwata, H., et al. Bone morpho-genesis in implants of insoluble bone gelatin. *Proc. Natl. Acad. Sic. USA.* 1973; 70:3511-3515.

26. Legeros, RZ. Preparation of octacalcium phosphate (OCP): A direct fast method. *Calcif. Tissue Int.* 1985; 37:194-197.

27. Doll, BA. Towel, HJ., Holinger, JO. Reddi, AH. The osteogenic potential of two composite graft systems using

osteogenin. *J. Periodontol.* 1990; 61(12): 744-750.

28. Ohgushi, H., Okumura, M, Tamai, S. Marrow cell induced osteogenesis in porous hydroxyapatite and tricalcium phosphate. *J. Biomed. Mater. Res.* 1990; 24:1563-1570.

