

## نحوه برخورد با بیماران مبتلا به ندول منفرد تیروئید

بیمارستان امام، ۷۶-۱۳۷۱

دکتر محمد طالب پور (استادیار)\*، دکتر سیدرسول میرشریفی (استادیار)\*، دکتر احمدرضا طاهری (استادیار)، دکتر فتح‌علی میرزایی (پزشک عمومی)

\* گروه جراحی، بیمارستان امام خمینی، دانشگاه علوم پزشکی تهران

### چکیده

**مقدمه:** حدود ۴٪ افراد از لحاظ کلینیکی مبتلا به ندول منفرد تیروئید می‌باشند که نزدیک ۲۰٪ آنها بدخیم و مابقی خوش خیم هستند. تا دو دهه پیش به منظور اطمینان از درمان مناسب در این بیماران بعد اطمینان از سرد بودن آن (به کمک اسکن تیروئید) و کیستیک نبودن آن (به کمک سونوگرافی) در همه موارد ندول منفرد سرد، اقدام به عمل جراحی می نمودند. مطالعه موجود تلاشی است بمنظور شناسایی بیشتر و دقیق تر مواردی که در FNA با تشخیص F.L توصیه به عمل جراحی می‌شوند و یافتن راهی که ندول منفرد واقعی را بتوانیم در این گروه تشخیص دهیم.

**مواد و روش‌ها:** در این مطالعه در مجموع ۴۰۰ بیمار بطور گذشته‌نگر توصیفی مورد مطالعه قرار گرفته‌اند که از سال ۷۶-۱۳۷۱ با تشخیص اولیه ندول منفرد در بیمارستان امام تهران تحت عمل جراحی قرار گرفته بودند.

**یافته‌ها، نتیجه‌گیری و توصیه‌ها:** از بین ۱۹۸ بیماری که دارای ندول‌های متعدد خوش خیم بودند و به اشتباه به عنوان ندول منفرد عمل شده بودند تنها ۱۸٪ بطور کافی عمل شده بودند یعنی ساب توتال تیروئیدکتومی گردیده بودند ولی در ۸۲٪ بقیه فقط به لوپکتومی- ایسمکتومی اکتفا شده بود. شناسایی ندول منفرد تیروئید با لمس، عملاً با نزدیک به ۵۰٪ False positive همراه بوده است. ونوگرافی با رزونانس بالا از جمله راه‌های مناسب شناسایی ندول‌های متعدد با ابعاد کوچک در بستر تیروئید می‌باشد و بعد شناسایی ندول منفرد واقعی کاربرد FNA میتواند موجب کاهش بیشتر موارد جراحی غیر ضروری در حد ۲ به ۱ شود

## مقدمه

بیماری‌های تیروئید از شایعترین بیماری‌های غدد درون ریز بدن می‌باشند که در کشور ما نیز از اهمیت زیادی برخوردار است. انواع بسیاری از این بیماریها خود را بصورت ندول منفرد نشان میدهند (۱،۲). در برخورد با یک ندول ابتدا معاینه بالینی و سپس در صورت لزوم اسکن تیروئید انجام شده و نهایتاً با FNA در صورت داشتن اندیکاسیون تصمیم به انجام جراحی می‌گیریم. در مواردی که FNA جواب بدخیم گزارش کرده باشد انجام فروزن حین عمل معمولاً نکته جدیدی اضافه نمیکند ولی در سایر حالات پاسخ FNA، می‌توان از فروزن حین عمل نیز کمک گرفت (۴،۳) تعداد زیادی از توده‌های منفرد تیروئید که در بالین تشخیص داده می‌شوند در اتوپسی و یا پاتولوژی حاصل از جراحی بیش از یک ندول داشته و به عبارتی مولتی‌ندولر هستند. (بیش از ۵۰٪) این بیماران معمولاً بطور ناقص تحت عمل جراحی از نوع لوبکتومی - ایسمکتومی قرار می‌گیرند (۵، ۶، ۷) که این میزان جراحی در موارد ندولهای متعدد کافی نیست و یا بیمار باید مجدداً تحت عمل جراحی تکمیلی قرار گیرد و یا باید تا آخر عمر دارو خورده و ریسک عود را در لوب مقابل پذیرا باشد (۱۳،۱۱).

امروزه در الگوریتم‌های تشخیصی، FNA در صدر قرار می‌گیرد و دیگر توجه چندانی به اسکن تیروئید و سونوگرافی نمی‌شود (۲،۳،۵،۱۰). این پروتکل در اطفال هیچ تفاوتی نسبت به بزرگسالان ندارد (۱۲،۱۵). البته در ندول‌های با ابعاد بزرگ FNA جایگاهی ندارد (۱۶) با وجود اینکه FNA یکی از بهترین وسایل تشخیصی ندولهای تیروئید است ولی در تفکیک ندولهای متعدد از منفرد تابع لمس بالینی است و از طرفی لمس بالینی در تشخیص ندولهای با قطر کمتر از یک سانتیمتر ارزش چندانی ندارد (۶،۱۷،۱۸). لذا تفکیک ندول‌های منفرد از متعدد با کمک روشهای تشخیص دقیق تر قبل از عمل حائز اهمیت بسیار می‌باشد تا مانع انجام عمل غیر ضروری و بالمآل ریسک بیهوشی حاصل از آن و عوارض ناشی از آن شویم. استفاده از MIBI و یا سونوگرافی با رزونانس بالا بمنظور شناسایی ندول بدخیم امروزه در حال بررسی است (۲۳،۱۴)

سونوگرافی در پیگیری بیماران عمل شده جهت شناسایی بروز ندولهای جدید با ارزش می‌باشد (۹).

در مورد ضایعات فولیکولر از آنجا که با FNA نمی‌توان بدخیمی را متوجه شد، از روش‌های کمکی زیر نیز میتوان استفاده کرد: اسکن رادیوایزوتوپ، کلسیتونین و CEA سرم. سونوگرافی رنگی داپلر، تست مهاری با FSH (۸) که ارزش هیچکدام قابل توجه نیست. ریسک فاکتورهای بدخیمی در ضایعات فولیکولر امروزه سن، جنس، سایز ویا فعالیت ندول نیست بلکه سفت بودن توده، منفرد بودن و هیبواکو بودن در سونوگرافی می‌باشد (۱۸).

ما در این مطالعه در پی آن هستیم که با نشان دادن میزان خطا و اشتباه در تفکیک ندولهای منفرد از متعدد طبق پروتکل موجود، راهی در جهت افتراق دقیق تر این دو بدست آوریم (۲۰).

## مواد و روش‌ها

در این مطالعه در مجموع ۴۰۰ بیمار بطور گذشته‌نگر توصیفی مورد مطالعه قرار گرفته‌اند که از سال ۱۳۷۶-۱۳۷۱ با تشخیص اولیه ندول منفرد در بیمارستان امام تهران تحت عمل جراحی قرار گرفته بودند.

اطلاعات لازم توسط جداول اطلاعاتی از پرونده بیماران استخراج گردیده و جواب FNA اسکن تیروئید، شرح عمل جراحی و شرح حال بیماران مورد توجه قرار گرفته و ملاک نهایی قضاوت جهت تفکیک ندولهای منفرد از متعدد جواب پاتولوژی بیماران بوده که کتباً گزارش شده است.

## یافته‌ها و بحث

در مطالعه توصیفی موجود بر اساس شواهد پاتولوژی در ۵۲/۵٪ موارد بیماران بیش از یک ندول داشته‌اند که ۴۹/۵٪ موارد آن خوش خیم و ۳٪ بدخیم بوده‌اند. شناسایی ندول منفرد تیروئید با لمس، عملاً با نزدیک به ۵۰٪ False positive همراه بوده است. در ۴۵٪ مواردی که با تشخیص ندول منفرد تحت عمل جراحی قرار گرفته‌اند صرفاً یک ندول گزارش شده

بود که از این میزان ۱۵/۷٪ بدخیم و ۲۹/۳٪ خوش خیم بودند. لذا ریسک بدخیمی در ندول منفرد واقعی، حدود ۳۵٪ می باشد (جدول ۳) و چنانچه بتوانیم به کمک روشی خاص ندول های منفرد واقعی را شناسایی کنیم عملاً به ازای هر سه بیماری که عمل شوند یکی کانسر می باشد. ۲/۵٪ باقیمانده از کل بیماران دارای بیماری های دیگر تیروئید مانند تیروئیدیت و ... بودند که تظاهر بالینی آنها بصورت ندول منفرد بوده است.

جدول شماره ۳- توزیع بیماران براساس جواب پاتولوژی

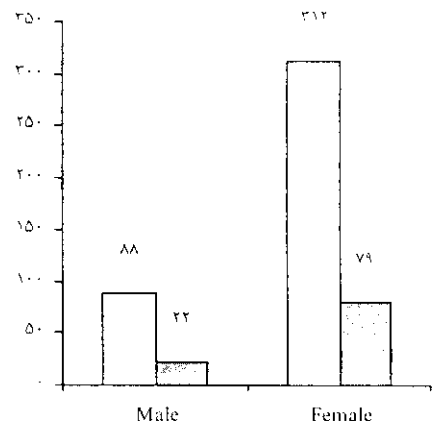
تعداد	درصد	گروه ها بر اساس جواب پاتولوژی
۱۱۷	۲۹/۳	ندول های منفرد تیروئید
۱۹۸	۴۹/۵	ندول های متعدد
۷۵	۱۸/۸	ندول های بدخیم
۱۰	۲/۵	سایر تشخیص ها
۴۰۰	۱۰۰	جمع

جدول شماره ۱- توزیع سنی بیماران

گروه های سنی	تعداد	درصد
کمتر از ۲۰ سال	۲۹	۷/۳٪
۲۱-۳۹ سال	۱۹۶	۴۹٪
۴۰-۵۹ سال	۱۳۸	۳۴/۵٪
بالای ۶۰ سال	۳۷	۹/۲٪
جمع	۴۰۰	۱۰۰٪

جدول شماره ۴- توزیع بیماران براساس جواب FNA

تعداد	درصد	گروه ها بر اساس FNA
۶۵	۴۵/۱	ضایعه کلونیدی
۴۰	۲۷/۸	ضایعه فولیکولر
۱۲	۸/۳	ضایعه بدخیم
۲۷	۱۸/۸	موارد مشکوک
۱۴۴	۱۰۰	جمع



نمودار شماره ۲- توزیع جنسی بیماران

جدول شماره ۵- مقایسه جواب پاتولوژی با FNA

جمع	ندول های بدخیم		ندول های متعدد		ندول منفرد		جواب پاتولوژی
	درصد	تعداد	درصد	تعداد	درصد	تعداد	
۴۰	۱۵	۶	۵۰	۲۰	۳۵	۱۴	ضایعه فولیکولر
۱۲	۴۱/۷	۵	۳۳/۳	۴	۲۵	۳	ضایعه بدخیم
۲۶	۳۴/۶	۹	۲۶/۱	۱۲	۱۹/۲	۵	ضایعه مشکوک
۷۸	۲۵/۷	۲۰	۲۶/۱	۳۶	۲۸/۲	۲۲	جمع

جدول شماره ۶- ارتباط زمان ایجاد ندول با جواب پاتولوژی

جمع	بدخیم		خوش خیم		تشخیص پاتولوژی	زمان ایجاد توده
	تعداد	درصد	تعداد	درصد		
۹۷	۲۸	۵۷/۱	۶۹	۲۹/۲		کمتر از ۱ سال
۱۳۳	۱۶	۳۲/۷	۱۱۷	۴۹/۸		۱-۵ سال
۵۴	۵	۱۰/۲	۴۹	۲۰/۹		بالاتر از ۵ سال
۲۸۴	۴۹	۱۰۰	۲۳۵	۱۰۰		جمع

جدول شماره ۷- مقایسه جواب پاتولوژی با نوع عمل جراحی

جمع	ایسکتومی یا ندولکتومی		انواع تیروئیدکتومی		لوبکتومی - ایسکتومی		نوع عمل	جواب پاتولوژی
	تعداد	درصد	تعداد	درصد	تعداد	درصد		
۱۱۷	۳	۲/۶	۹	۷/۷	۱۰۵	۸۹/۷		ندول‌های منفرد خوش خیم
۱۹۸	۵	۲/۵	۳۵	۱۷/۷	۱۵۸	۷۹/۸		ندول‌های متعدد خوش خیم
۷۵	۲	۲/۷	۲۷	۳۶	۴۶	۶۱/۳		ندول‌های بدخیم
۲۹۰	۱۰	۲/۶	۷۱	۱۸/۲	۳۰۹	۷۹/۲		جمع

تیروئیدکتومی گردیده بودند ولی در ۸۲٪ بقیه فقط به لوبکتومی - ایسکتومی اکتفا شده بود.

در بررسی نتایج FNAهای انجام شده در بیماران که بر اساس مدارک موجود در بایگانی بخش پاتولوژی بدست آمده است، در ۴۵٪ ضایعه کلونیدی، ۲۷/۸٪ ضایعه فولیکولار، ۸/۳٪ ضایعه بدخیم و همچنین ۱۸/۸٪ موارد مشکوک گزارش گردیده است. (جدول ۴) در مقایسه جواب پاتولوژی با جواب FNA (در سه حالت ۱) ضایعه ی فولیکولار (۲ بدخیم ۳) مشکوک ( که اندیکاسیون جراحی تیروئید گذاشته می‌شود) در ۲۸/۲٪ موارد ندول منفرد، ۴۹/۱٪ ندولهای متعدد و تنها در ۲۵/۷٪ موارد پاتولوژی بدخیم بوده است. (جدول ۵) در واقع بازای هر ۴ بیماری که با پروتکل FNA اندیکاسیون عمل پیدا می‌کند یکی کانسر می‌باشد و سه تا خوش خیم هستند. این آمار در پروتکل قدیمی برخورد جراحی با ندول سرد منفرد تیروئید ۱ به ۵ بوده است.

در بررسی جواب پاتولوژی و ارتباط آن با زمان ایجاد توده، ۵۷/۱٪ ندولهای بدخیم زمان ایجادشان کمتر از یک سال بود و

میزان بدخیمی در کل ۱۸/۸٪ بود که ۷۳/۳٪ پاپیلاری کارسینوما و ۱/۶٪ فولیکولار کارسینوما و ۴٪ مدولاری کارسینوما گزارش گردیده بود. بدخیمی در زنان ۱۸٪ و در مردان ۲۱/۶٪ بود. بیشترین میزان شیوع بدخیمی در گروه سنی ۳۹-۲۱ سال می‌باشد. حداقل سن بیماران ۱۲ سال و حداکثر آن ۸۴ سال و میانگین سنی ۱۳/۵ + ۳۸/۶ سال بوده و بیشترین گروه سنی بیماران متعلق به ۳۹-۲۱ سال بود (جدول ۱). ۷۸٪ بیماران مونث و ۲۲٪ مذکر بودند (جدول ۲).

شیوع بدخیمی در مواردی که بوسیله FNA اندیکاسیون جراحی گذشته شده بود تنها ۲۵/۷٪ بدست آمد در واقع در پروتکل قبلی که بر اساس ندول منفرد تیروئید تصمیم به عمل گرفته می‌شد از هر ۵ مورد عمل یک مورد کانسر بود و در پروتکل رایج FNA از هر ۴ مورد عمل یک مورد واقعا کانسر می‌باشد. همچنین ۵۷/۱٪ از ندول‌های بدخیم، زمان ایجادشان کمتر از یک سال بود.

از بین ۱۹۸ بیماری که دارای ندول‌های متعدد خوش خیم بودند و به اشتباه به عنوان ندول منفرد عمل شده بودند تنها ۱۸٪ بطور کافی عمل شده بودند یعنی ساب توتال

وجود ندول در تیروئید با توجه به ریسک قابل توجه تبدیل شدن به کانسر همواره موجب نگرانی قابل توجهی نزد پزشک و بیمار می‌شود. هنر عمده پزشکان در این مقوله شناسایی موارد بدخیم ندول از موارد خوش خیم آن می‌باشد. با توجه به گزارشات پاتولوژی دیده شده است که شیوع بدخیمی در بیماران با ندول منفرد واقعی (تأیید شده با جواب پاتولوژی) حدود ۳۵٪ است در حالیکه این آمار در ندول برجسته در زمینه ندول‌های متعدد از حدود ۴٪ بالغ نمی‌شود. چنانچه معیار شناسایی ندول منفرد تیروئید بر اساس معاینه بالینی و اسکن تیروئید و تست‌های فونکسیونل آن باشد (پروتکل قبلی) دیده شده است که حدوداً بازای هر ۵ بیمار که عمل جراحی شوند یکی واقعاً کانسر داشته است.

با تغییر پروتکل و استفاده از FNA در شناسایی دقیق تر ندول‌های منفرد مستعد کانسر عملاً از لحاظ آماری مشاهده شد که حدوداً بازای هر ۴ بیمار که عمل جراحی شود یکی واقعاً کانسر دارد.

علیرغم مفید بودن پروتکل جدید باز حدود ۷۵٪ بیمارانی که عمل می‌شوند واقعاً نیازی به جراحی ندارند و تلاش جهت تقلیل این درصد قابل توجه عمل غیر ضروری حائز اهمیت بسیارست و چنانچه موارد با ندول متعدد را بتوانیم حذف کنیم این آمار به حد ۲ به ۱ می‌رسد. یافتن ابزاری جهت شناسایی ندول منفرد واقعی و حذف مواردی که تیروئید دارای ندول‌های متعدد و با غالبیت یکی از آنها است از الزام به جراحی می‌تواند از جمله راه‌های کاهش موارد غیر ضروری جراحی باشد.

سونوگرافی با رزونانس بالا از جمله راه‌های مناسب شناسایی ندول‌های متعدد با ابعاد کوچک در بستر تیروئید می‌باشد و بعد شناسایی ندول منفرد واقعی کاربرد FNA می‌تواند موجب کاهش بیشتر موارد جراحی غیر ضروری در حد ۲ به ۱ شود (۱۴، ۱۹، ۲۰).

از ندول‌های خوش خیم زمان ایجادشان بین ۵-۱ سال بود (جدول ۶).

همچنین در بررسی نوع عمل جراحی انجام شده در بیمارانی که با ندول‌های متعدد در پاتولوژی ولی با تشخیص اولیه ندول منفرد، جراحی شده بودند فقط ۱۸٪ بطور کافی عمل شده بودند یعنی ساب توتال تیروئیدکتومی شده بودند ولی ۸۲٪ باقی مانده بطور ناقص یعنی فقط لوبکتومی-ایسمکتومی یا بندرت ندولکتومی شده اند. لذا با توجه به جواب پاتولوژی این بیماران یا باید مجدداً عمل شوند و در سمت مقابل ساب توتال تیروئیدکتومی انجام شود و یا نظیر قبل عمل تحت درمان با لووتیروکسین قرار گیرند که در هر دو حالت عمل اول برای بیمار مفید نبوده است (جدول ۷).

در مقایسه نوع عمل انجام شده با جواب پاتولوژی مشخص شد که ۸۹/۷٪ از ندول‌های منفرد خوش خیم بصورت لوبکتومی-ایسمکتومی جراحی شده اند. ۷۹/۸٪ از موارد گواتر مولتی ندولر بصورت لوبکتومی-ایسمکتومی جراحی شده‌اند که ۶۱/۳٪ از موارد بدخیم نیز در مرحله اول جراحی (فقط لوبکتومی-ایسمکتومی) شده بودند.

در بررسی اسکن تیروئید مشخص شد ۹۲/۱٪ از ندول‌های منفرد و ۷۹/۱٪ از ندول‌های متعدد و ۹۱/۴٪ از ندول‌های بدخیم در اسکن تیروئید بصورت ندول منفرد سرد بوده اند. در واقع اسکن تیروئید روش دقیقی برای شناسایی ندول‌های متعدد که تظاهر بالینی ندول منفرد دارند نمی‌باشد (جدول ۸).

جدول شماره ۸- پراکندگی بیماران براساس جواب اسکن تیروئید

گروه‌ها	درصد	تعداد
ندول سرد	۸۵/۴	۳۲۷
ندول داغ	۶/۸	۲۶
باز زمینه گواتر ندولی	۷/۸	۳۰
جمع	۱۰۰	۳۸۳

## منابع

1. Sachmechi I; Miller E; Varatharajah R; Chernys A; Carroll Z. Thyroid carcinoma in single cold nodules and in cold nodules of multinodular goiter. *Endocr Pract* 2000 Jan-Feb; 6(1): 5-7.
2. Meah FA; Qureshi MA. Managing the solitary thyroid nodule. *Med J Malaysia* 1998 Dec; 53(4): 453-6.
3. Caplan RH; Wester SM; Lambert PJ; Rooney BL. Efficient evaluation of thyroid nodules by primary care providers and thyroid specialists. *Am J Manag Care* 2000 Oct; 6(10): 1134-40.
4. Wong CK; Wheeler MH. Thyroid nodules: rational management. *World J Surg* 2000 Aug; 24(8): 934-41.
5. Walsh RM; Watkinson JC; Franklyn J. The management of the solitary thyroid nodule: a review. *Clin Otolaryngol* 1999 Sep; 24(5): 388-97.
6. Brodner DC; Miller RH. Evaluation of solitary thyroid nodules. *J La State Med Soc* 1998 Jul; 150(7): 292-5.
7. Bernante P; Toniato A; Piotto A; Gemo G; Pagetta C; Bernardi C; Pelizzo MR. Follicular neoplasms of the thyroid: diagnostic and operative management. *J Exp Clin Cancer Res* 1998 Mar; 17(1): 125-6.
8. Pelizzo MR; Toniato A; Piotto A; Bernante P; Bernardi C; Pagetta C. Preoperative assessment of thyroid nodules: the surgeon's point of view. *Biomed Pharmacother* 2000 Jul; 54(6): 327-9.
9. Meah FA; Qureshi MA. Managing the solitary thyroid nodule. *Med J Malaysia* 1998 Dec; 53(4): 453-6; quiz 457-8.
10. Singer PA. Thyroid nodules: malignant or benign. *Hosp Pract (Off Ed)* 1998 Jan 15; 33(1): 143-4, 147-8.
11. Shaha AR. Controversies in the management of thyroid nodule. *Laryngoscope* 2000 Feb; 110(2 Pt 1): 183-93.
12. Suen KC. Fine-needle aspiration biopsy of the thyroid. *CMAJ* 2002 Sep 3; 167(5): 491-5.
13. Wadstrom C; Zedenius J; Guinea A; Reeve T; Delbridge L. Multinodular goitre presenting as a clinical single nodule: how effective is hemithyroidectomy? *Aust N Z J Surg* 1999 Jan; 69(1): 34-6.
14. Tomimori EK; Camargo RY; Bisi H; Medeiros-Neto G. Combined ultrasonographic and cytological studies in the diagnosis of thyroid nodules. *Biochimie* 1999 May; 81(5): 447-52.
15. Khurana KK; Labrador E; Izquierdo R; Mesonero CE; Pisharodi LR. The role of fine-needle aspiration biopsy in the management of thyroid nodules in children, adolescents, and young adults: a multi-institutional study. *Thyroid* 1999 Apr; 9(4): 383-6.
16. Arda IS; Yildirim S; Demirhan B; Firat S. Fine needle aspiration biopsy of thyroid nodules. *Arch Dis Child* 2001 Oct; 85(4): 313-7.
17. Lawrence W; Kaplan BJ. Diagnosis and management of patients with thyroid nodules. *J Surg Oncol* 2002 Jul; 80(3): 157-70.
18. Raber W; Kaserer K; Niederle B; Vierhapper H. Risk factors for malignancy of thyroid nodules initially identified as follicular neoplasia by fine-needle aspiration: results of a prospective study of one hundred twenty patients. *Thyroid* 2000 Aug; 10(8): 709-12.

19. Peccin S; de Castsro JA; Furlanetto TW; Furtado AP; Brasil BA; Czepielewski MA. Ultrasonography: is it useful in the diagnosis of cancer in thyroid nodules? J Endocrinol Invest 2002 Jan; 25(1): 39-43.

20. Kim EK; Park CS; Chung WY; Oh KK; Kim DI; Lee JT; Yoo HS. New sonographic criteria for recommending fine-needle aspiration biopsy of nonpalpable solid nodules of the thyroid. AJR Am J Roentgenol 2002 Mar; 178(3): 687-91.

21. Harrer P; Broecker M; Zint A; Schatz H; Zumtobel V; Derwahl M. Thyroid nodules in recurrent multinodular goiters are

predominantly polyclonal. J Endocrinol Invest 1998 Jun; 21(6): 380-5.

22. Kelman AS; Rathan A; Leibowitz J; Burstein DE; Haber RS. Thyroid cytology and the risk of malignancy in thyroid nodules: importance of nuclear atypia in indeterminate specimens. Thyroid 2001 Mar; 11(3): 271-7.

23. Mezosi E; Bajnok L; Gyory F; Varga J; Sztojka I; Szabo J; Galuska L, Leovey A; Kakuk G; Nagy E. The role of technetium-99m methoxyisobutylisonitrile scintigraphy in the differential diagnosis of cold thyroid nodules. Eur J Nucl Med 1999 Aug; 26(8): 798-803.