

## هماتوم رتروفارنکس به دنبال ترومای غیرنافذ گردن (گزارش مورد)

دکتر سیدموسی صدرحسینی (استادیار)، دکتر نسرین یزدانی (دستیار ارشد)، دکتر محمداسماعیل جویباری (دستیار)، دکتر علی توسلی (دستیار)

بخش گوش و گلو و بینی، بیمارستان امام خمینی، دانشگاه علوم پزشکی تهران

### چکیده

هماتوم رتروفارنکس بدون آسیب مهره‌های گردن بسیار نادر است. این عارضه ممکن است سبب انسداد راه هوایی شود. مکانیسم‌های متعددی برای آن شرح داده شده‌اند مانند فلکسیون و اکستانسیون گردن، افزایش فشار داخل قفسه سینه، ترومای مستقیم به دیواره حلق در اثر لوله گذاری، رگ گرفتن از ورید جوگولر داخلی، و بلع اجسام خارجی. تشخیص هماتوم رتروفارنکس در بیمارانی که با خشونت صدا، دیسفاژی، و درد گردنی مراجعه می‌کنند باید در نظر باشد. هماتوم ممکن است بلافاصله بعد از ضربه یا ساعاتی بعد از آن ایجاد شود. ضربه‌های نسبتاً خفیف گردن می‌توانند سبب هماتوم تاخیری رتروفارنکس با عوارض جدی شوند. این گزارش موردی از هماتوم رتروفارنکس را بعد از ترومای خفیف گردن توضیح می‌دهد.

**کلمات کلیدی:** هماتوم رتروفارنکس، ترومای گردن، انسداد راه هوایی

برقراری راه هوایی انجام نشود، انسداد راه هوایی و به دنبال آن خفگی روی می‌دهد.

در این مقاله گزارش یک مورد هماتوم رتروفارنکس

بدنبال ضربه و سیر و نحوه درمان آن معرفی می‌شود.

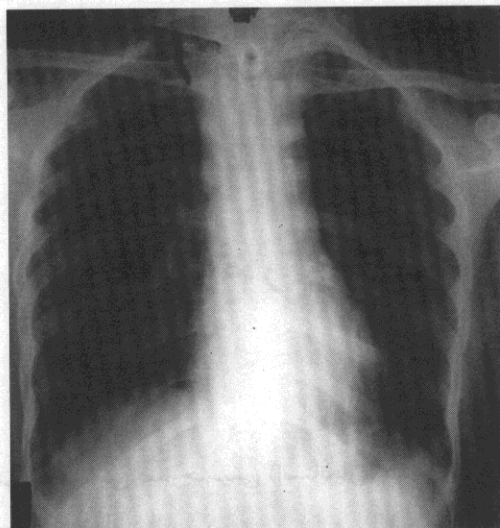### مقدمه

هماتوم رتروفارنکس بندرت بعد از ضربه‌های جدی و حتی صدمات جزئی سروگردن، صورت، و آسیب‌های ستون فقرات گردنی ممکن است ایجاد شود. با این وجود ضربه ای که بدون ایجاد شکستگی و آسیب مهره‌های گردن ایجاد هماتوم رتروفارنکس نماید بسیار نادر است.

هماتوم رتروفارنکس با ایجاد یک ضایعه فضاگیر می‌تواند تهدید کننده حیات باشد (۱-۳). علایم انسداد تنفسی بی سروصدا و طی چند ساعت می‌توانند ایجاد شوند و شدت پیدا کنند. در این موارد در صورتی که مداخله ای برای

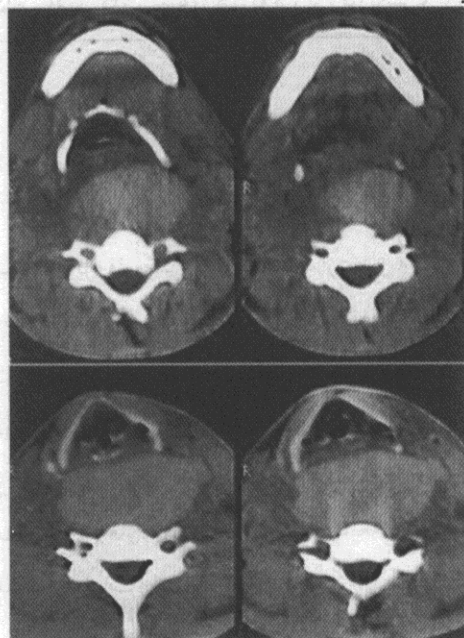
### معرفی بیمار

بیمار مرد ۲۲ ساله ای بود (قد ۱۶۷ سانتی متر و وزن ۶۷ کیلوگرم) که در ساعت ۱۰ شب در حالی که دوچرخه سواری می‌کرد با موتورسیکلت تصادف می‌کند. به علت برخورد دسته موتور به جلوی گردن یک آسیب بلانت به گردن وارد



شکل ۲- رادیوگرافی قفسه سینه پس از انجام تراکتوستومی دیده می‌شود.

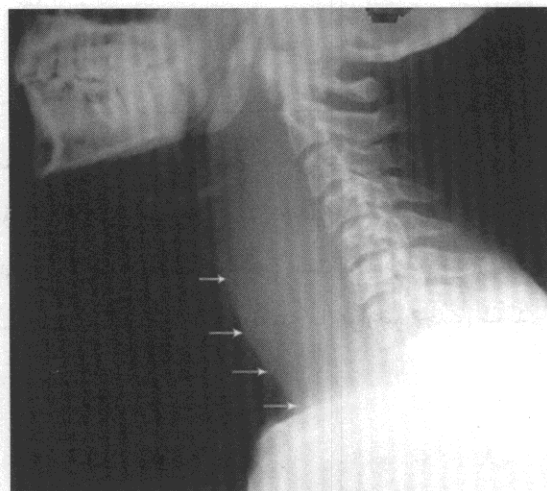
بیمار ناشتا باقیماند و ضمن تجویز آنتی بیوتیک به بخش منتقل شد. آزمایشات انعقادی بیمار طبیعی بود و در شمارش خون میزان هموگلوبین و پلاکت طبیعی و تعداد گلبول‌های سفید ۱۲۶۰۰ عدد بود. روز دوم بستری برای بیمار سی تی اسکن با تزریق ماده حاجب از قاعده جمجمه تا مدخل توراکس انجام شد که هماتوم واضح رتروفارنکس به همراه انحراف مختصر حنجره به سمت راست را نشان می‌داد (شکل ۳-۴). اثری از شکستگی و دررفتگی فقرات گردنی دیده نمی‌شد.



شکل ۳- سی تی اگزیال گردن با تزریق ماده حاجب: هماتوم رتروفارنژیال با اثر فشاری بر روی حنجره دیده می‌شود.

می‌شود. در زمان حادثه بیمار درد خفیفی در ناحیه سروگردن حس نموده ولی هیچ زخم یا پارگی در گردن یا سرو صورت ایجاد نمی‌شود.

حدود ۱۰ ساعت بعد از ضربه بیمار دچار درد مختصر و دیسفاژی می‌شود. در ساعت ۸ صبح روز بعد بیمار به علت تغییر صدا و تنگی نفس خفیف به درمانگاه گوش و گلو و بینی مراجعه می‌کند. در زمان معاینه علایم حیاتی بیمار طبیعی بود و به جز تورم خفیف گردن و اکیموز دیواره خلفی حلق سایر معاینات سر و گردن طبیعی بود. برای بیمار رادیوگرافی نیمرخ گردن درخواست شد که بیانگر تورم رتروفارنژیال بود که از قاعده جمجمه تا قاعده گردن کشیده شده بود (شکل ۱).



شکل ۱- رادیوگرافی نیمرخ گردن، به تورم چشمگیر فضای رتروفارنژیال توجه کنید. فلش‌ها بیانگر حاشیه خلفی راه هوایی حلق نای می‌باشند.

در طی مدت حضور بیمار در درمانگاه تورم گردن بیشتر شده و به سراسر آن گسترش یافت. همزمان درد بیمار تشدید یافته و با افزایش تنگی نفس، بیمار استرئیدورومی پیدا کرد. بعد از درمان‌های اولیه و تجویز استروئید داخل وریدی و اکسیژن از راه بینی بیمار به اتاق عمل منتقل شد. در اتاق عمل تراکتوستومی تحت بی‌حسی موضعی برای وی انجام شد. بعد از تراکتوستومی از بیمار رادیوگرافی قفسه سینه به عمل آمد که پهن شدن مدیاستن را نشان می‌داد (شکل ۲).

جایی که دو لایه فاسیای پره ورتبرال به هم می‌رسند امتداد می‌یابد. در بزرگسالان پهنای متوسط بافت نرم رتروفارنژیال در سطح مهره گردنی اول معادل ۷-۳ میلی متر و در سطح مهره گردنی هشتم معادل ۱۴ میلی متر است (۲،۴،۶). هرگونه افزایش پهنای بافت می‌تواند بیانگر پاتولوژی‌های این ناحیه باشد.

مکانیسم‌های گوناگونی می‌توانند منجر به هماتوم رتروفارنژیال شوند:

۱- ضربات وارده به گردن که موجب فلکسیون و هیپراکستنسیون ستون فقرات گردنی شوند (whiplash injury) (۱،۲).

بعضی از محققین معتقدند به دنبال این گونه ضربات آسیب لیگامان‌های قدامی و پارگی عروق قدام ستون فقرات روی می‌دهد (۶،۷).

باید در نظر داشت که شبیه بیمار ما ضربات نه چندان شدید گردن هم می‌توانند به همین ترتیب در زمینه تشکیل هماتوم رتروفارنکس سبب انسداد راه هوایی تهدید کننده حیات شوند. Coleman دو بیمار را گزارش نمود که چند ساعت پس از آسیب خفیف گردن دچار هماتوم رتروفارنکس و انسداد راه هوایی شدند (۸).

۲- افزایش فشار داخل فکسه سینه به هنگام سرفه و عطسه (۹).

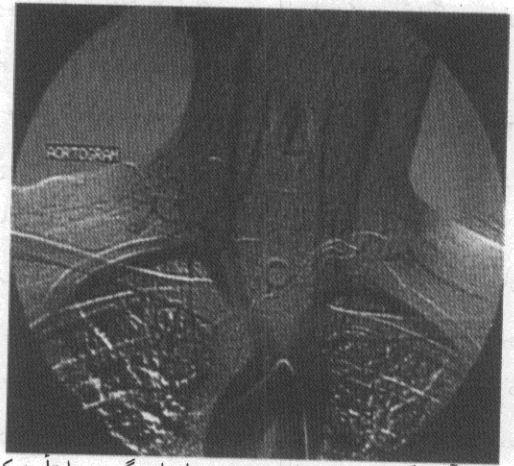
۳- آسیب مستقیم دیواره خلفی حلق به هنگام لوله گذاری دهانی و یا بعد از کانولاسیون ورید جوگولر داخلی (۱۰).

۴- خونریزی خودبخودی از کیست یا آدنوم پاراتیروئید (۱۱) و یا کیست‌های تیروئید (۱۲،۱۳).

۵- بلع اجسام خارجی (۵،۱۴).

اختلالات انعقادی یا درمان با داروهای ضد انعقاد فرد را مستعد تشکیل هماتوم رتروفارنکس می‌کند (۳). به همین ترتیب سن بالا (۶) و ناهنجاری‌های قبلی ستون فقرات مانند اسپوندیلیت آنکیلوزان و یا استئوفیت‌های دژنراتیو نیز می‌توانند سبب این عارضه شوند (۱۵).

در هر بیمار که با علائم حاد خشونت صدا، استریدور دمی، دیسفاژی و درد گردن مراجعه می‌کند این تشخیص را



شکل ۴- آنژیوگرافی بیمار سلامت عروق اصلی گردن را تایید کرد.

به علت ادامه تورم و دیسفاژی بیمار برای وی مشاوره جراحی عروق انجام شد که درخواست آنژیوگرافی گردید. آنژیوگرافی روز سوم انجام شد که آسیب عروقی بارزی را نشان نداد.

از روز چهارم به بعد تورم گردن و دیسفاژی بیمار رو به بهبود گذاشت و در این روز بیمار توانایی بلع پیدا کرد و رژیم مایعات برای وی شروع شد. روز ششم لوله تراکئوستومی بیمار به علت کم شدن تورم گردن و بهبود دیسفاژی خارج شد. بیمار روز نهم بعد از ضربه با حال عمومی خوب بدون شکایت خاصی مرخص شد. در پیگیری بیمار ۴ ماه بعد از ضربه وی مشکل خاصی نداشت.

## بحث

هماتوم رتروفارنکس بدنبال ضربه غیر نافذ و بدون شکستگی مهره‌های گردن بسیار نادر است (۴،۵). انسداد راه هوایی بعد از ایجاد هماتوم نیز بسیار غیر شایع است (۱). در مرور مقالات تا کنون فقط ۶۳ مورد هماتوم رتروفارنکس با اینگونه ضربات گزارش شده است.

فضای رتروفارنکس در قسمت خلفی داخلی فضای پارافارنکس قرار دارد. در قدام با عضلات کونستریکتور و فاسیای پوشاننده آن و در خلف با لایه آلا فاسیای پره ورتبرال محدود شده است. این فضا در قاعده جمجمه از توپرکل خلفی شروع شده و تا سطح مهره سینه ای اول یعنی

تصمیم گیری جهت درناژ یک هماتوم بزرگ گردن از راه رویکرد لترال گردن برای هر فرد جداگانه باید در نظر گرفته شود. معمولاً تخلیه هماتوم از راه گردن بر رویکرد داخل دهانی ترجیح داده می شود، زیرا هیچ گونه آلودگی میکروبی فضاهای داخل گردن در این روش ایجاد نمی شود (۱۹).

در سایر موارد درمان های حمایتی و نگهدارنده و نظارت بر روند بیماری کافی و مناسب است. در یک مورد آسیپراسیون هماتوم از راه دهان گزارش شده ولی به طور کلی این روش در تمام بیماران توصیه نمی شود (۱۹). این کار نفع واضحی نداشته و با خطر عفونت باکتریایی گردن همراه است. جذب هماتوم معمولاً ۴-۲ هفته زمان می برد (۱۳ و ۲۰). در هنگام خارج کردن لوله تراکتوستومی بیمار باید مراقبت های لازم را به عمل آورد زیرا ممکن است به علت باز شدن ناگهانی هماتوم بیمار دچار انسداد راه هوایی و کلاپس شود. در این هنگام تلاش برای لوله گذاری مجدد بندرت موفق بوده و ممکن است کریکوتیروتومی اورژانس لازم شود (۱۵).

### نتیجه گیری

هماتوم رتروفارنکس اگرچه نادر است ولی در هر بیمار با علائم حاد تنفسی فوقانی و سابقه ضربه خفیف گردن همواره باید احتمال وقوع آن را در نظر داشت. سریع ترین راه تشخیص رادیوگرافی نیمرخ گردن است که امکان بررسی راه هوایی، میزان تورم رتروفارنکس و گسترش آن به سمت پائین و اختلالات همراه فقرات گردن را فراهم می آورد.

باید در نظر داشت. این علائم ممکن است بعد از گذشت چند ساعت از ضربه و بعد از تجمع خون در فضای رتروفارنکس آشکار شود. در معاینه تورم و کبودی گردن، هماتوم و اکیموز دیواره خلفی حلق، انحراف تراشه و حنجره ممکن است مشهود باشد.

فلج طناب های صوتی بعد از صدمه به عصب راجعه حنجره می تواند سبب علائم مشابه انسداد راه هوایی در غیاب آسیب واقعی بافت نرم گردد (۱۶).

مهمترین مسئله در هماتوم رتروفارنکس کنترل راه هوایی است. بعد از تشخیص هماتوم رتروفارنکس اگر بیمار انسداد راه هوایی نداشته باشد، نظارت دقیق و معاینات مکرر بیمار الزامی است. در صورت نیاز به برقراری راه هوایی مطمئن ترین روش انجام تراکتوستومی است که بهتر است تحت بی حسی موضعی انجام شود (۱۷). لوله گذاری از راه دهان ممکن است منجر به پارگی هماتوم و به دنبال آن خونریزی و انسداد بیشتر راه هوایی شود گرچه این واقعه تا بحال گزارش نشده است. در صورتی که امکان آندوسکپی قابل انعطاف موجود بوده و فرد ماهر در انجام آن نیز در دسترس باشد، با این روش با دیدن مستقیم آناتومی منطقه و با دستکاری اندک راه های هوایی می توان لوله گذاری را انجام داد. این نکته را باید در نظر داشت که در صورت وجود همزمان هماتوم مدیاستن لوله تراکتوستومی بلندتری را بکاربریم تا از محل انسداد راه هوایی عبور کند (۱۷، ۱۸).

بعد از برقراری راه هوایی، هماتوم باید کنترل شود. بازکردن و تخلیه هماتوم در بیمارانی که هماتوم آنها در حال پیشرفت است یا خونریزی فعالی دارند توصیه می شود (۵، ۴).

## منابع

1. Tenofsky PL, Porter SW, Shaw JW. Fatal airway compromise due to retropharyngeal hematoma after airbag deployment. *Am Surg* 2000; 66:692-4.
2. Myssiorek D, Shalmi C. Traumatic retropharyngeal hematoma. *Arch Otolaryngol Head Neck Surg* 1989 ; 115:1130-2.
3. Owens DE, Calcaterra TC, Aarstad RA. Retropharyngeal hematoma. A complication of therapy with anticoagulants. *Arch Otolaryngol* 1975; 101: 565-8.
4. Tsai K-J , Huang YC Traumatic retropharyngeal hematoma: Case report. *J Trauma* 1999 , 6, 715-6.
5. Mitchell RO, Heniford BT. Traumatic retropharyngeal hematoma- a cause of acute airway obstruction. *J Emerg Med* 1995, 13, 165-7.
6. O'Neil JV, Toomey, JM Snyder, GGIII. Retropharyngeal hematoma secondary to minor blunt trauma in the elderly patient. *J Otolaryngol*. 1977;6:43-46.
7. Penning J. Prevertebral hematoma in cervical spine injury, incidence and etiologic significance. *AJR Am J Roentgenol*. 1981;136:533-61.
8. Coleman JA Jr, Johnson JT. Retropharyngeal hematoma: complication of cervical spine fracture. *Otolaryngol Head Neck Surg*. 1986;94: 387-90.
9. Genovesi MG, Simmons DH. Airway obstruction due to spontaneous retropharyngeal hemorrhage. *Chest* 1975;68:840-2.
10. Senthuran S, Lim S, Gunning KE. Life-threatening airway obstruction caused by a retropharyngeal hematoma. *Anesthesia* 1999;54:674-8.
11. Taniguchi I, Maeda T, Morimoto K, Miyasaka S, Suda T, Yamaga T. Spontaneous retropharyngeal hematoma of a parathyroid cyst: report of a case. *Surg Today*. 2003;33:354-7.
12. Paleri V, Maroju RS, Ali MS, Ruckley RW. Spontaneous retro- and parapharyngeal hematoma caused by intrathroid bleed. *J Laryngol Otol*.2002;116:854-8.
13. Armstrong WB, Funk GF, Dale HR. Acute airway compromise secondary to traumatic thyroid hemorrhage. *Arch Otolaryngol Head Neck Surg* .1994;120:427-30.
14. Ophir D, Bartal N. Retropharyngeal hematoma following fish-bone ingestion. *Ear Nose Throat J*. 1988;67:528-30.
15. Kuhn JE, Graziano GP: Airway compromise as a result of retropharyngeal hematoma following cervical spine injury. *J Spinal Disord*. 1991;4:264-9.
16. Levine JL, Sanders AB, LaMear WR. Bilateral vocal cord paralysis following blunt trauma to the neck. *Ann Emerg Med* 1995;25:253-5.
17. Williams SR, Airway management for a retropharyngeal hematoma. *J Emerg Med*. 1995;13:243-4.
18. Daniello NJ, Goldstein SI. Retropharyngeal hematoma secondary to minor blunt head and neck trauma. *Ear, Nose, Throat J*.1994;73:41-3.
19. Shaw CB, Bawa R, Snider G, Wax MK. Traumatic retropharyngeal hematoma: a cause of acute airway obstruction. *J Emerg Med*. 1995;13:165-7.