

## خونریزی شدید گوارشی به علت فیستول بین عروق تیرویدال و مری به دنبال بلع جسم خارجی (گزارش موردی)

### چکیده

**زمینه و هدف:** اجسام خارجی بلع شده در مری به علت بروز عوارض مربوط به تأخیر در درمان باید در سریع‌ترین زمان ممکن خارج گردند این امر به خوبی با آندوسکوپی قابل انجام است، زیرا تأخیر می‌تواند منجر به بروز عوارضی مثل خونریزی، پرفوراسیون یا بروز فیستول گردد. **معرفی بیمار:** خانمی ۳۴ ساله بعلت بلع پروتز دندانی از یک هفته قبل از مراجعه با تابلوی خونریزی حاد گوارشی مراجعه نمود که جسم خارجی با جراحی با جراحی از مری خارج گردید. بیمار مجدداً دچار علائم خونریزی گوارشی شد که پس از انجام آندوسکوپی تشخیصی و آنژیوگرافی، در نهایت تحت اکسپلوراسیون مجدد گردن قرار گرفت و عامل خونریزی، تشکیل فیستول بین عروق تیرویدال و مری بود که اقدام مناسب درمانی انجام گردید و بیمار با حال عمومی خوب ترخیص شد و تا زمان حال (شش ماه بعد از جراحی) مشکل خاصی نداشته است. **نتیجه‌گیری:** با توجه به بروز عوارض تأخیری اجسام خارجی در مری این اجسام باید سریعاً از مری خارج گردند.

**کلمات کلیدی:** جسم خارجی مری، خونریزی گوارشی، فیستول عروقی ازوفاگو- تیروئیدال

رضا باقری<sup>\*۱</sup>

قدرت ا. مداح<sup>۲</sup>

عباس عبدالمهی<sup>۲</sup>

۱- گروه جراحی قلب و توراکس

۲- گروه جراحی عمومی

دانشگاه علوم پزشکی مشهد

\*نویسنده مسئول: مشهد- خیابان احمدآباد- بیمارستان

قائم (عج) - طبقه سوم - دفتر گروه جراحی قلب و

توراکس، تلفن: ۰۹۱۳۳۴۶۳۷۵۲

email: Reza\_Bagheri\_gts@Hotmail.com

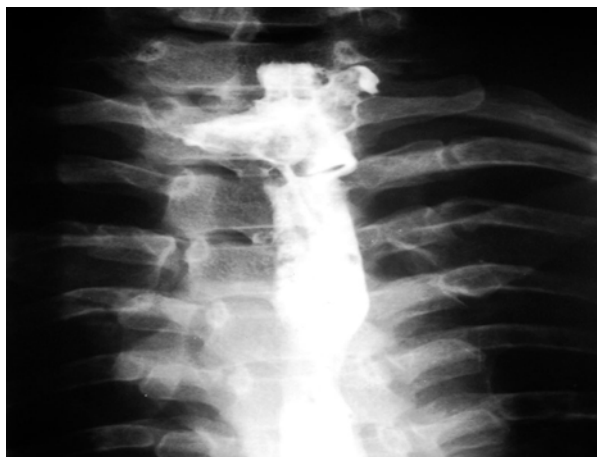### مقدمه

بلع اجسام خارجی در دستگاه گوارش فوقانی پدیده شایعی است که اغلب در بچه‌ها رخ می‌دهد که اغلب سکه، اسباب بازی، اشیاء نوک تیز، باطری یا تکه‌های استخوان می‌باشد. در بزرگسالان اغلب در افراد با مشکلات روانی رخ می‌دهد ولی گاهی در افراد سالم جسم خارجی به طور اتفاقی و در هنگام صرف غذا بلع می‌گردد که اغلب استخوان ماهی یا مرغ و در افراد مسن تر پروتزهای دندانی می‌باشد. برخورد درمانی با بلع جسم خارجی دستگاه گوارش فوقانی بر اساس ماده بلع شده، محل حضور جسم خارجی و سن بیمار متغیر می‌باشد و اجسام خارجی بلع شده داخل مری اغلب به علت بروز عوارض دیررس مانند پارگی مری، خونریزی یا بروز فیستول نیاز به مداخله سریع دارند.<sup>۱</sup> در این مطالعه گزارش یک مورد نادر بلع جسم خارجی مری با خروج تأخیری و بروز خونریزی شدید گوارشی آمده است.

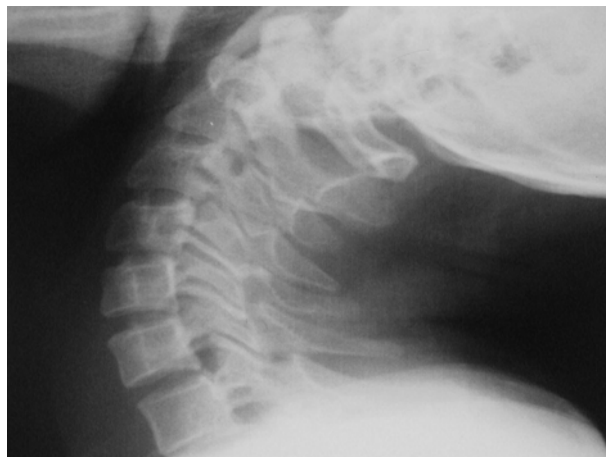### معرفی بیمار

خانم ۳۴ ساله‌ای به علت دیسفاژی در شهرستان به پزشک مراجعه نموده و اظهار می‌دارد که یک هفته قبل هنگام بلع غذا متوجه بلع

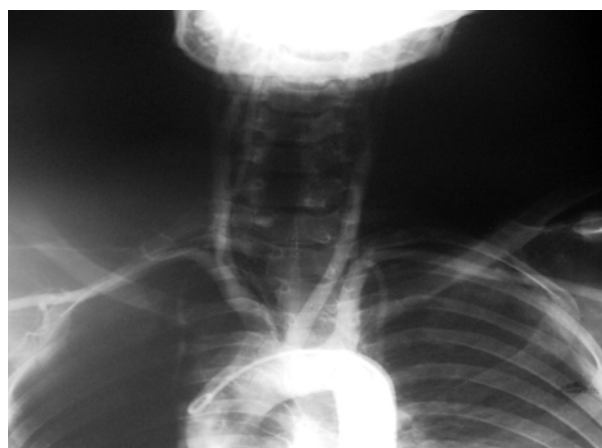اتفاقی پروتز دندانی خود شده است. در رادیوگرافی لاترال گردن (شکل ۱) و با بلع باریم (شکل ۲) جسم خارجی قابل رؤیت نبود و نامنظمی مری و علائم مشکوک نشئت ماده حاجب در اطراف مری گردنی دیده شد. آندوسکوپی قابل انعطاف فوقانی گوارش انجام شد، علائم مشکوک از وجود جسم خارجی در زیر اسفنکتر فوقانی مشهود بود و جسم خارجی قابل خارج کردن نبوده لذا بیمار به بیمارستان قائم مشهد اعزام گردید. بیمار روز اول در بیمارستان ناگهان دچار هماتمز شدید شد که نیاز به ترانسفوزیون سه واحد گلوبول قرمز فشرده پیدا کرد و پس از ثبات علائم حیاتی دو نوبت آندوسکوپی انجام شد. با وجود شواهد وجود جسم خارجی، محل واضح خونریزی در مری، معده و اثنی عشر رؤیت نشد. در ازوفاگوسکوپی ریجید با بیهوشی عمومی محل وجود جسم خارجی در زیر اسفنکتر فوقانی قابل رؤیت بود ولی به علت گذشت حدود ۱۰ روز از بلع و تشکیل نسوج گرانولاسیون بر روی آن به صورت واضح قابل رؤیت و خروج نبود. لذا در همان نوبت با برش سمت چپ گردن و با باز کردن طولی مری گردنی جسم خارجی در زیر اسفنکتر فوقانی (پروتز دندانی پارسیل بیمار) خارج شد محلی دال بر نشئت یا



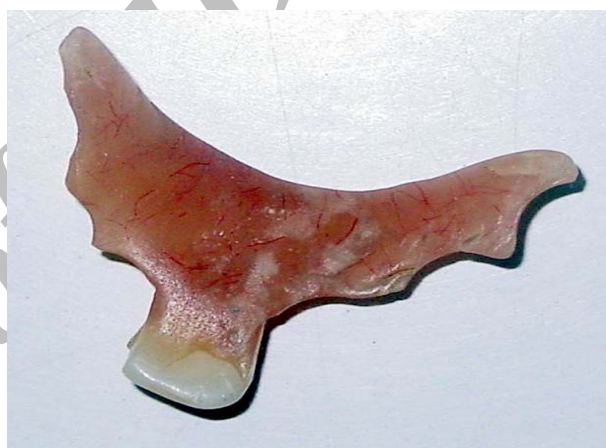شکل- ۲: بلع باریم با نامنظمی مری گردنی مشکوک به نشت ماده حاجب



شکل- ۱: رادیوگرافی لاترال گردن بیمار



شکل- ۴: نمای آنژیوگرافی قوس آئورت و عروق کاروتید

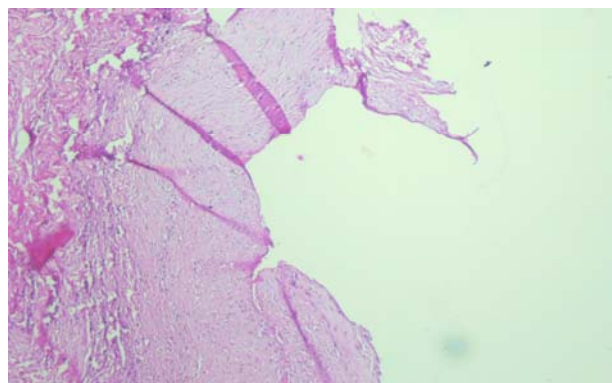


شکل- ۳: تصویر پروتز دندانانی بیمار خارج شده از مری

جهت رد فیستول بین عروق گردنی و توراسیک و مری آنژیوگرافی از قوس آئورت و عروق کاروتید در گردن انجام شد که باز هم محل خونریزی مشخص نشد. شکل ۴ آنژیوگرافی بیمار را نشان می‌دهد. در ادامه درمان بیمار مجدداً در بخش دچار خونریزی شدید گوارشی شد. در این نوبت بر خلاف دفعات قبلی از همکاران آندوسکوپیست تقاضا شد که در فاز حاد خونریزی آندوسکوپی در اتاق عمل و تحت بیهوشی عمومی انجام شود که در این نوبت انجام آندوسکوپی محل خونریزی از مری گردنی در زاویه مقابل محل ترمیم به صورت خونریزی نبض دار رؤیت شد که بلافاصله بیمار تحت اکسیپوراسیون گردن از سمت چپ قرار گرفت و مری از محل ازوفاجوتومی قبلی باز شد، محل خونریزی در حدود ۴cm از اسفنکتر فوقانی مری قابل رؤیت بود که خونریزی نبض دار داشت. سپس در ارزیابی بیشتر مشخص شد که محل خونریزی از انشعابات شریان تیروئیدی به مری

خونریزی رؤیت نشد لذا مری در دو لایه ترمیم و در گردن درن گذاشته شده و گردن ترمیم شد. شکل ۳ نمای پروتز دندانانی بیمار را نشان می‌دهد. حدود یک هفته بعد از عمل پس از انجام بلع باریوم و عدم رؤیت نشت از محل ترمیم جهت بیمار رژیم شروع شد که ۲۴ ساعت بعد از شروع رژیم مجدداً دچار خونریزی شدید گوارشی فوقانی شد که بعد از پایداری مجدد آندوسکوپی قابل انعطاف انجام شد در مری و محل ترمیم بدون آثاری از خونریزی معده مملو از خون و لخته گزارش گردید ولی آندوسکوپیست نتوانست محل خونریزی را مشخص کند. با این حال با درمان کنسرواتو خونریزی متوقف شد ولی با عود خونریزی با توجه به معضل تشخیصی و درمانی مجدداً در جلسات متعدد جراحی و همکاران داخلی مطرح شد و توصیه به انجام آندوسکوپی مجدد شد که در آندوسکوپی مجدد نیز محل خونریزی مشخص نشد. جهت بیمار بنا به توصیه همکاران

مطرح نموده که بعد از بلع جسم خارجی و گیر کردن در مری (اغلب استخوان ماهی و مرغ) دچار خونریزی شدید گوارشی شده بودند و عامل خونریزی فیستول مری و آنورت بود.<sup>۴</sup> گزارش مشابهی از فیستول بین مری و آنورت و بروز خونریزی شدید گوارشی توسط Cucinotta می‌باشد.<sup>۵</sup> بروز فیستول بین مری و آنورت، اغلب ثانویه به پرفوراسیون مری و ایجاد تجمع موضعی می‌باشد. Lam بیماری را مطرح نموده‌اند که استخوان ماهی مستقیماً بعد از خروج از مری وارد آنورت شده بیمار بعد از خروج آندوسکوپیک استخوان بهبود یافته است.<sup>۶</sup> گزارش مشابهی نیز بروز هماتوم حجیم در جدار خلفی فارنکس و مری بعد از جسم خارجی با منشأ نامعلوم توسط Huang ذکر شده است.<sup>۷</sup> از دلایل دیگر بروز هماتمز، ایجاد فیستول بین شریان ساب کلاوین و مری بعد از بلع جسم خارجی می‌باشد که یک بیمار توسط Lon گزارش شده است.<sup>۸</sup> البته در بیمار ما بعد از بلع جسم خارجی، فیستول بین شریان تیروئیدال و مری رخ داده بود که در بررسی‌های متعدد به عمل آمده گزارش مورد مشابهی یافت نگردید. یکی دیگر از عوارض بلع جسم خارجی پرفوراسیون مری است که عارضه خطرناکی می‌باشد و تشخیص و درمان سریع را می‌طلبد. از جمله عوارض دیگر بلع اجسام خارجی مری می‌توان به درگیری سایر اعضاء مجاور در گردن و مדיاستن مثل تیروئید، بافت نرم گردن و تراشه اشاره نمود.<sup>۹</sup> اقدامات تشخیصی متفاوتی در تشخیص اجسام خارجی بلع شده یا بروز عوارض آن انجام می‌پذیرد که شایع‌ترین آن آندوسکوپیک است که اقدام تشخیصی و هم درمانی می‌باشد.<sup>۱۰</sup> در مواردی که جسم خارجی اوپاک باشد گرافی ساده گردنی یا قفسه سینه می‌تواند کمک‌کننده باشد با این حال بررسی سیستم فوقانی دستگاه گوارش با باریوم یا گاستروگرافین نیز گاهی کمک‌کننده است ولی در موارد همراه با پرفوراسیون مری خطر اسپیراسیون نگران‌کننده می‌باشد. امروزه جایگاه Helical CT Scan در تشخیص جسم خارجی مری ارتقا یافته است. در مطالعه Marco De Lucas E دقت تشخیص با حساسیت ۱۰۰٪ ذکر شده و حتی روش تشخیصی انتخابی در موارد بلع جسم خارجی و گیر کردن جسم خارجی در مری گردنی اعلام نموده‌اند.<sup>۱۱</sup> به‌ندرت در مواردی که بیمار بعد از بلع جسم خارجی دچار هماتمز می‌شود و سایر روش‌های تشخیصی کمک‌کننده نباشند آنژیوگرافی قوس آنورت کمک‌کننده است ولی دقت تشخیصی آن پایین می‌باشد و گاهی حتی



شکل - ۵: ضایعه اندوتلیوم عروقی در مجاورت مخاط مری

می‌باشد. لذا کلیه اتصالات عروق مری در مجاور تیروئید لیگاتور شد و محل خونریزی نبض‌دار از داخل مری با حاشیه ۲mm خارج و مری در دو لایه ترمیم گردید و درن گذاشته شد. بیمار به خوبی سیر درمانی را طی نمود و از زمان ترخیص تاکنون و با گذشت شش ماه، مشکل خاصی ندارد. در گزارش پاتولوژی از محل ضایعه نیز کانال عروق در نسوج مجاور مری قابل رؤیت می‌باشد (شکل ۵).

## بحث

بلع اجسام خارجی در دستگاه گوارش فوقانی شایع بوده و در آمریکا به‌طور متوسط سالانه بیش از ۱۰/۰۰۰ مورد گزارش می‌شود، اجسام خارجی مری به چهار دسته تقسیم می‌شوند: بچه‌ها یا بالغین با مشکلات روانی، بلع اتفاقی جسم خارجی هنگام بلع، گیرکردن جسم خارجی در مری با بیماری زمینه‌ای و بالاخره Steak house syndrome که به دنبال بلع ناگهانی و سریع مقدار زیادی گوشت نجویده ایجاد می‌شود و اغلب در دیستال مری رخ می‌دهد. اجسام خارجی داخل مری به علت بروز عوارض خطرناک از جمله بروز خونریزی یا پرفوراسیون یا فیستول به احشاء مجاور نیاز به اقدام درمانی سریع دارند.<sup>۱</sup> از جمله عوارض بلع اجسام خارجی مری بروز خونریزی سیستم گوارشی فوقانی با تابلوی هماتمز می‌باشد که می‌تواند مربوط به مری یا معده باشد.<sup>۲</sup> در این مقاله یک مورد نادر از عارضه تأخیر در خروج جسم خارجی با تابلوی خونریزی حاد گوارشی گزارش می‌شود. منشأ خونریزی از مری بسیار متغیر است. Pang بیماری را گزارش نموده‌اند که به دنبال بلع جسم خارجی و نفوذ به شریان کاروتید مشترک و بروز فیستول بین مری و کاروتید دچار علائم خونریزی شدید گوارشی شده بود.<sup>۳</sup> Lis نیز ۱۷ بیمار را

باید هر چه سریع تر خارج گردد.<sup>۱۵</sup> اندیکاسیون‌های خروج جراحی اجسام خارجی داخل مری بسیار محدود است و بیشتر در بیمارانی مدنظر می‌باشد که خروج آندوسکوپیک ناموفق بوده یا عوارض رخ داده باشد که این گونه عوارض نیز بیشتر در مواردی رخ می‌دهد که جسم خارجی بیشتر از ۲۴ تا ۴۸ ساعت باقی‌مانده باشد. از جمله عوارضی که نیاز به جراحی دارند، بروز هماتم و خونریزی گوارشی، پرفوراسیون مری یا مهاجرت جسم خارجی به اعضاء مجاور می‌باشد.<sup>۱۶</sup> با توجه به این که اغلب اجسام خارجی باقی‌مانده در مری در ۲۴ ساعت اول بعد از بلع به راحتی با آندوسکوپی قابل در آوردن می‌باشد اقدام سریع تر درمانی در این فاصله نیز باید مدنظر باشد و عوارض اغلب در بیمارانی رخ می‌دهد که بیش از ۲۴ ساعت از زمان جسم خارجی در مری گذشته است. در مواردی که بیمار با تابلوی هماتم و سابقه بلع جسم خارجی مری مراجعه می‌کند عامل خونریزی می‌تواند معطوف به مری یا معده باشد ولی با توجه به معضل تشخیصی بیمار مورد گزارش، انجام اقدامات تشخیصی در زمانی که بیمار خونریزی فعال ندارد (مثل آندوسکوپی یا حتی آنژیوگرافی) اغلب گمراه کننده می‌باشد و زمانی می‌تواند کمک کننده باشند که در فاز خونریزی حاد و فعال انجام شوند. این موضوع از این نظر قابل تعمق می‌باشد که اغلب انجام آندوسکوپی یا آنژیوگرافی تا زمانی که بیمار به وضعیت پایدار نرسد به تعویق می‌افتد.

## References

- Kay M, Wyllie R. Pediatric foreign bodies and their management. *Curr Gastroenterol Rep* 2005; 7: 212-8.
- Bocquet N, Guillot L, Mougnot JF, Ruemmele FM, Chéron G. Hematemesis in an 11-month-old child: an unusual symptom revealing a foreign body in the stomach. *Arch Pediatr* 2005; 12: 424-6.
- Pang KP, Tan NG, Chia KH, Tan HM, Tseng GY. Migrating foreign body into the common carotid artery. *Otolaryngol Head Neck Surg* 2005; 132: 667-8.
- Li S. Aorto-esophageal fistula caused by swallowed foreign body (report of 17 cases). *Zhonghua Er Bi Yan Hou Ke Za Zhi* 1992; 27: 91-2.
- Cucinotta E, Barbuscia M, Calbo L, Asmundo A, Palmeri R, Melita G, et al. Aorto-esophageal fistula caused by foreign body. *Chir Ital* 1999; 51: 467-70.
- Lam EC, Brown JA, Whittaker JS. Esophageal foreign body causing direct aortic injury. *Can J Gastroenterol* 2003; 17: 115-7.
- Huang HM, Meng CY, Chen LS. A case report of esophageal foreign body complicated with huge haematoma on posterior wall of pharynx and esophagus. *Zhonghua Er Bi Yan Hou Tou Jing Wai Ke Za Zhi* 2005; 40: 69-70.
- Lon KS. Subclavian-esophageal fistula as a complication of foreign body ingestion: A case report. *Ann Acad Med Singapore* 1998; 22: 277-8.
- Sretharan SS, Prepagera N, Single S. Migratory foreign body in the neck. *Asian J surg* 2005; 28: 136-8.
- Nwaorgu OG, Onakoya PA, Sogebi OA, Kokong DD, Dosumu OO. Esophageal impacted dentures. *J Natl Med Assoc* 2004; 96: 1350-3.
- Marco De Lucas E, Sádaba P, Lastra García-Barón P, Ruiz-Delgado ML, González Sánchez F, Ortiz A, et al. Value of helical computed tomography in the management of upper esophageal foreign bodies. *Acta Radiol* 2004; 45: 369-74.
- Chaves DM, Ishioka S, Félix VN, Sakai P, Gama-Rodrigues JJ. Removal of a foreign body from the upper gastrointestinal tract with a flexible endoscope: a prospective study. *Endoscopy* 2004; 36: 887-92.
- Han S, Kayhan B, Dural K, Koçer B, Sakinci U. A new and safe technique for removing cervical esophageal foreign body. *Turk J Gastroenterol* 2005; 16: 108-10.
- Ozguner IF, Buyukyavuz BI, Savas C, Yavuz MS, Okutan H. Clinical experience of removing aerodigestive tract foreign bodies with rigid endoscopy in children. *Pediatr Emerg Care* 2004; 20: 671-3.
- Litovitz TL. Battery ingestions: product accessibility and clinical course. *Pediatrics* 1985; 75: 469-76.
- Kim JK, Kim SS, Kim JI, Kim SW, Yang YS, Cho SH, et al. Management of foreign bodies in the gastrointestinal tract: an analysis of 104 cases in children. *Endoscopy* 1999; 31: 302-4.

در صورت بروز فیستول بین مری و آئورت از دست دادن زمان جهت اقدامات تشخیصی منجر به حوادث غیر قابل جبرانی در بیمار می‌گردد.<sup>۴</sup> در بیمار ما نیز رادیوگرافی لاترال گردن، بلع باریم و آندوسکوپی انجام شده بود و حتی جهت تشخیص هماتم عودکننده بعد از خروج جسم خارجی آنژیوگرافی انجام شده بود که کمک کننده نبود. درمان جسم خارجی در مری اغلب خارج سازی آن از طریق آندوسکوپ می‌باشد. در مطالعه Chaves اجسام خارجی سیستم گوارش فوقانی به خوبی و با درصد موفقیت بالا به کمک آندوسکوپی قابل انعطاف قابل خارج سازی بودند ولی اگر بیش از بیست و چهار ساعت از زمان استقرار جسم خارجی گذشته باشد احتمال عوارض به صورت بارزی افزایش می‌یابد.<sup>۱۲</sup> Han ذکر نموده اند که ۸۰٪ اجسام خارجی داخل مری را می‌توان با آندوسکوپی قابل انعطاف خارج نموده و در صورت عدم موفقیت جراحی لازم است. عامل مهم در موفقیت خروج جسم خارجی، محل حضور و سایز جسم خارجی می‌باشد.<sup>۱۳</sup> البته اکثر مطالعات به این نکته اذعان دارند که جهت خروج اجسام خارجی در بچه‌ها از فوگوسکوپی ریجید تحت بی‌هوشی عمومی بهتر است زیرا مداخله از فوگوسکوپی قابل انعطاف گاهی با خطرات بالقوه شدید می‌تواند همراه باشد.<sup>۱۴</sup> البته اکثر مطالعات بر این نکته تأکید دارند که جسم خارجی بلع شده در بچه‌ها، اغلب باطری الکالین می‌باشد که به علت احتمال بروز عارضه

## Massive upper gastrointestinal bleeding due to esophago- thyroidal artery fistula following foreign body aspiration: a case report

Bagheri R.<sup>1\*</sup>  
Maddah Gh<sup>2</sup>  
Abdollahi A.<sup>2</sup>

1- Department of Thoracic surgery

2- 1- Department of General surgery

Mashhad University of Medical Sciences.

### Abstract

**Background:** Immediate treatment when an esophageal foreign body is suspected is critical because of the possibility of serious complications. The presence of foreign bodies in the esophagus usually occurs accidentally in children and mentally retarded adults. A greater risk of perforation of the esophagus, development of a mediastinal, as well as airway compromise is present when a foreign body is lodged longer than 24 hours. Furthermore, this condition results in complications, such as hemorrhage or esophageal fistula, when treatment is delayed. We herein report a case of esophageo-thyroidal artery fistula, a rare complication resulting from the delayed removal of an esophageal foreign body.

**Patient presentation:** A 34 year-old female who had swallowed her dental prosthesis one week previously was referred for severe gastrointestinal bleeding. Surgery to remove the foreign body was performed. To determine the cause of continued bleeding after the endoscopy and angiography, we performed a neck exploration, which revealed hemorrhage from a fistula between thyroid vessels and the esophagus. After surgical resection of the fistula, the patient was discharged from the hospital in good condition and has had no related problems for six months.

**Conclusions:** Considering the complications resulting from the delay of the removal of foreign bodies from the esophagus, these objects should be removed as soon as possible.

**Keywords:** Esophageal foreign body, gastrointestinal bleeding, esophageo-thyroidal artery fistula

\*Corresponding author: Ghaem Hospital, Ahmadabad St., Mashhad, Iran.  
Tel: 0912-346-3752  
email:  
Reza\_Bagheri\_gts@Hotmail.com