

بی‌حسی کامل نخاعی در بیمار مبتلا به آکندروپلازی: گزارش موردی

چکیده

زمینه و هدف: بی‌حسی کامل نخاعی یکی از عوارض انجام اپیدورال لومبار می‌باشد که متعاقب تزریق اتفاقی ماده بی‌حسی موضعی به داخل فضای ساب آراکتوئید یا ساب دورال رخ می‌دهد. **معرفی بیمار:** یک بیمار ۲۲ ساله مبتلا به آکندروپلازی که جهت خارج کردن توده لگنی تحت بیهوشی اپیدورال قرار گرفته بود و دچار عارضه بی‌حسی کامل نخاعی شد، که پس از انجام حمایت‌های دارویی جهت حفظ ثبات همودینامیک و نیز تهویه مکانیکی با لوله‌گذاری داخل تراشه، ظرف مدت دو ساعت هوشیاری بیمار برگشت نمود.

کلمات کلیدی: آکندروپلازی، اپیدورال، ساب دورال، بی‌حسی کامل نخاعی

حمیدرضا امیری*

جلیل مکارم

گروه بیهوشی

دانشگاه علوم پزشکی تهران

*نویسنده مسئول، تهران، انتهای بلوار کشاورز، بیمارستان

امام خمینی، گروه بیهوشی

تلفن: ۶۶۹۱۰۷۰

email: hramiri@gmail.com

مقدمه

دیس‌پلازی‌های اسکلتی یک گروه هتروژن شامل بیش از ۲۰۰ بیماری است که مشخصه آنها غیرطبیعی بودن رشد غضروف استخوان بوده و منجر به ایجاد ناهنجاری در شکل و اندازه اسکلتی می‌شود. آکندروپلازی شایع‌ترین دیس‌پلازی اسکلتی غیرکشنده می‌باشد.^۱ در اداره بیهوشی بیماران آکندروپلازی اختلاف نظر وجود دارد. در این مقاله انجام بیهوشی اپیدورال در یک بیمار آکندروپلازی که دچار بی‌حسی کامل نخاعی شده بود شرح داده می‌شود.

معرفی بیمار

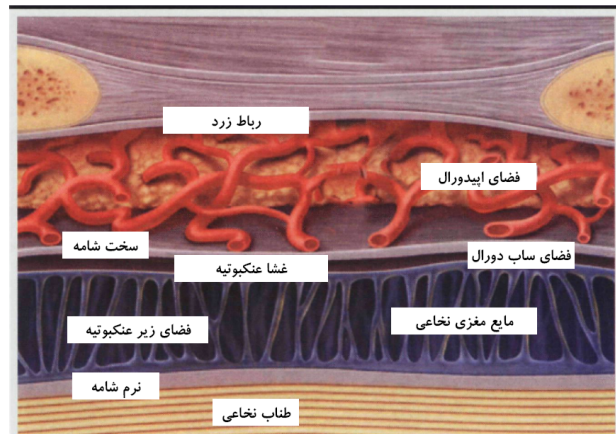
آقای ۲۲ ساله کوتوله مبتلا به آکندروپلازی (Achondroplasia)، جهت جراحی انتخابی خارج کردن توده لگن خاصره چپ به اتاق عمل آورده شده بود و هیچگونه سابقه قبلی بستری شدن در بیمارستان را نداشت. مشکل اخیر وی از سه ماه قبل با درد پیش‌رونده ناحیه خاصره چپ همراه با لنگیدن آغاز شده بود. طبق ارزیابی‌های قبل از عمل، قد ۱۴۲ سانتی‌متر، وزن ۴۲ کیلوگرم، ضربان قلب ۱۰۷ در دقیقه، فشار خون ۱۰۰/۶۰ mmHg، تعداد تنفس ۱۶ در دقیقه، دمای ۳۶/۹ درجه سانتی‌گراد و میزان درد بر اساس معیار VAS، کمتر از سه بودند. از ویژگی‌های بالینی آکندروپلازی علاوه بر اندام کوتاه، هیپوسکولیوز مهره‌های توراکولومبار، غیر قابل لمس بودن زوائد

خاری مهره‌های لومبار تحتانی و فضاهای بین مهره‌ای نا واضح، درجاتی از محدودیت حرکت گردن به عقب و جلو و باز شدن فک تحتانی مشاهده شد. بیمار دارای زبان بزرگ، گردن کوتاه بوده و معیارهای Mallampati و گزش لب فوقانی (ULBT) در حد II ارزیابی شد. هیچگونه یافته غیرطبیعی در آزمایشات، بررسی قلب و عروق و ریه بیمار آشکار نشد. پس از تجویز پیش‌داروی مناسب و هیدراته نمودن بیمار روش بیهوشی اپیدورال در نظر گرفته شد. در وضعیت نشسته، فضای اپیدورال در فاصله بین فقرات کمری یک و دو توسط سوزن Tuohy شماره ۱۹ یک‌بار مصرف (ساخت شرکت Braun - کشور آلمان) و با تکنیک فقدان مقاومت در مقابل سرنگ حاوی نرمال سالین مشخص گردید. سوزن از موقعیت پارامدیان، در حدود ۳/۵ سانتی‌متر از سطح پوست به فضای اپیدورال رسید. پنج دقیقه پس از تزریق دوز آزمایشی (test dose) (شامل ۱/۵ میلی‌لیتر از محلول لیدوکائین ۲٪ (lignodic IPDIC Rasht. Iran) آغشته به اپی‌نفرین ۲۰۰۰۰۰:۱) و عدم مشاهده هیچگونه تغییری در فشارخون و ضربان قلب، یک کاتتر از نوع چند سوراخه به آرامی و با اولین تلاش به فضای اپیدورال وارد و سه سانتی‌متر به داخل فضای اپیدورال رانده شد. در وضعیت نشسته و پس از جاگذاری کاتتر، دو میلی‌لیتر لیدوکائین ۲٪ از طریق کاتتر تزریق شد و بیمار به وضعیت خوابیده به پشت قرار داده شد. جهت دستیابی به سطح حسی مناسب

بهبود یافت. پس از ۱۰ دقیقه بیمار کاملاً بیدار شده و لوله تراشه خارج شد. بیمار به مدت ۲/۵ ساعت در recovery تحت نظر گرفته شد و کاتتر اپیدورال خارج گردید. به دنبال بازگشت کامل قدرت عضلانی و رفع بلوک حسی، پس از تجویز ۱۰۰ میلی گرم شیاف دیکلوفناک بیمار به بخش منتقل شد بیمار در روز بعد تحت جراحی با لوله گذاری داخل تراشه به کمک ویدئولارنگوسکوپ قرار گرفت و پس از چهار روز بدون هیچگونه مشکل و شکایتی ترخیص شد.

بحث

آکندروپلازی شایع ترین فرم کوتولگی با بروز ۰/۵ تا ۱/۵ در هر ۱۰۰۰۰ تولد زنده می باشد.^{۲۳} بیماری به صورت اتوزوم غالب (۲۰٪ فامیلیال، ۸۰٪ موتاسیون خودبخودی) منتقل می شود^۴ و وقوع بیماری در زنان بیشتر از مردان است.^۵ بیهوشی عمومی یا بیهوشی منطقه ای با خطرات خاصی همراه است. حفظ راه های هوایی فوقانی به علت زبان و مندیبل بزرگ دشوار خواهد بود، چنانکه در بیمار ما نیز وجود داشت. هیپراکستانسیون گردن با احتمال آسیب به نخاع گردنی به علت تنگی فورامن مگنوم و عدم ثبات مهره های گردنی نایستی انجام شود که این امر باعث دشوار شدن لوله گذاری خواهد شد.^{۶،۷،۸،۹} در این بیماران، برای لوله گذاری داخل نای بهتر است از لوله با سایز کوچک تر استفاده شود و پیش بینی سایز مناسب لوله، بیشتر براساس وزن بیمار است تا سن. همچنین عملکرد قلبی ریوی این بیماران ممکن است با مشکلات خاصی همراه باشد.^{۱۱} کیفواسکولیوز توراسیک، انسداد راه های هوایی فوقانی، دنده های بد شکل و عفونت های تنفسی عود کننده، در این بیماران شایع است.^{۱۲} انجام بلوک اپیدورال در این بیماران معمولاً از نظر تکنیکی دشوار است که به دلیل مشکلات آناتومیک همراه با آکندروپلازی است. لوردوز لومبار و کیفواسکولیوز توراسیک موجب می شوند که تشخیص نشانه های استخوانی دشوار گردند.^{۱۱} کاهش فضای بین پدیکولار مهره ای، پدیکل های کوتاه، استئومیلیت های متعدد و متناوب، پرولاپس دیسک های بین مهره ای، همراه با فضای اپیدورال باریک، موجب می شوند که تشخیص فضای اپیدورال و انجام بلوک دشوار شده و خطر پارگی دورا افزایش یابد.^{۱۳} باریک بودن فضای اپیدورال وارد نمودن کاتتر را نیز دشوارتر نموده و احتمال انتشار غیرقابل پیش بینی دارو به سطوح بالاتر نیز وجود دارد. در این بیماران



شکل - ۱: نمای شماتیک ساختمان قوس مهره ای و محل تلاقی سخت شامه و عنكبوتیه

پنج میلی لیتر لیدوکائین ۲٪ به همراه پنج میلی لیتر بوپیواکائین ۰/۵٪ (Bupivacaine Merck 0.5%. Merck, Lyon Cedex, France) و ۲۵ فنتانیل از طریق کاتتر اپیدورال به آرامی تزریق شد. سه دقیقه پس از کامل شدن تزریق، در حالی که بیمار به دستورات کلامی پاسخ می داد خواب آلود گردید. پس از یک دقیقه، ضربان قلب و فشارخون بیمار شروع به کاهش نمودند به طوری که ضربان قلب از ۱۰۷ به ۷۵ ضربان در دقیقه و فشار خون از ۱۰۵/۷۷ به ۸۶/۵۵ میلی متر جیوه افت نمودند. بیمار دچار کاهش سطح هوشیاری و ایست تنفسی شد. پس از تجویز، پنج میلی گرم افدرین داخل وریدی، ونتیلاسیون با ماسک و اکسیژن ۱۰٪، بیمار با کمک ویدئولارنگوسکوپ و با لوله تراشه شماره شش دهانی کافدار یک بار مصرف بدون تجویز هر گونه دارویی لوله گذاری و تنفس بیمار با کمک ونتیلاتور آغاز شد. ثبات همودینامیک با تجویز دوزهای متناوب افدرین و انفوزیون کریستالوئید حفظ گردید. در این زمان اجازه شروع جراحی به جراح داده نشد. بیمار هر پنج تا ۱۰ دقیقه به منظور بررسی سطح هوشیاری و تلاش های تنفسی ارزیابی شد. مردمک های بیمار دیلاته و غیرراکتیو بوده و به لوله تراشه و ونتیلاسیون مکانیکی واکنش نشان نمی داد و رفلکس gag وجود نداشت. تقریباً ۱۱۰ دقیقه بعد از انتوباسیون مردمک ها راکتیو شدند. در این زمان بیمار از ونتیلاتور جدا و تنفس بیمار با کمک آمبویک ادامه یافت تا تلاش های تنفسی بیمار بهتر تشخیص داده شود. پنج دقیقه بعد رفلکس های حلقی بیمار بازگشت نموده، تلاش های تنفسی آغاز شده، به تدریج قدرت ونتیلاسیون بیمار

جدول ۱- دو گزارش مشابه انجام بیهوشی اپیدورال در آکندروپلازی

مولف	منبع	سال	نوع جراحی	حجم دارو (ml)	توضیحات
Cohen SE	Anesthesiology	۱۹۸۰	سزارین	۱۸	کاتتر به سختی داخل رفت. بار اول سخت شامه پاره شد.
Brimacombe JR	Anaesthesia	۱۹۹۰	سزارین	۲۳	اپیدورال به سختی انجام شد. بار اول کاتتر وارد ورید شد.
Wardall GJ	Br J Anaesth	۱۹۹۰	سزارین	۵	بدون عارضه
Carstoniu J	Can J Anaesth	۱۹۹۲	سزارین	۸	افت واضح فشارخون پس از تولد بچه، پاسخ به تجویز سریع رینگر و افدرین
Morrow MJ	Br J Anaesth	۱۹۹۸	سزارین	۱۳	بدون عارضه

دو طرفه با عدم پاسخ به نور نشان داد ولی همودینامیک بیمار ما دچار تغییرات خیلی شدید نشد و کاملاً به درمان پاسخ داد و کلیه علائم در حدود ۱۲۰ دقیقه رفع شدند. اولین فرضیه در مورد مکانیسم پاره شدن سخت شامه با سوزن اپیدورال و متعاقب آن وارد نمودن کاتتر به فضای اینتراتکال بود، اگر چه جریان برگشتی CSF که مشخصه پاره شدن سخت شامه می باشد مشاهده نشد. در این بیماران به علت وجود مشکلات ساختاری و تنگی های کانال نخاعی ممکن است جریان واضح CSF مشاهده نشود و در نتیجه پاره شدن سخت شامه با سوزن اپیدورال تشخیص داده نشود.^{۱۴} فرضیه دوم، تزریق ساب دورال ماده بی حسی موضعی، به علت قرار گرفتن کاتتر اپیدورال در این فضا است. فضای ساب دورال یک فضای بالقوه است که حاوی حجم کمی از سرور بوده و بین دورا و آراکنوئید قرار دارد (شکل ۱). این فضا از لبه تحتانی دومین مهره ساکرال شروع و به حفره جمجمه ختم می شود.^{۱۵} این فضا، با فضای ساب آراکنوئید هیچ ارتباطی ندارد ولی به داخل حفره کرانیوم و اعصاب نخاعی ادامه می یابد.^{۱۶} براساس معیارهای بالینی در مطالعات گذشته نگر بروز بلوک ساب دورال پس از تزریق اکسترادورال ۰/۸٪ بوده است.^{۱۷} اگرچه اثبات یا رد تزریق ساب دورال بدون ارزیابی های رادیولوژیک دشوار است ولی شواهد بالینی و روند وقوع حوادث در این بیمار با تزریق ساب دورال ماده بی حسی موضعی قابل توجه است. در بیمار ما پس از تزریق دوز آزمایشی، هیچگونه علامتی مشاهده نشد، ولی پس از تزریق ده میلی لیتر از ماده بی حسی موضعی از طریق کاتتر، شواهد TSA پس از سه دقیقه رخ دادند. علاوه بر این، خروج CSF از طریق سوزن یا کاتتر نیز رخ نداد. کاهش فشار خون در بلوک ساب دورال در حد متوسط گزارش شده است زیرا فیبرهای سمپاتیک تا حدی دست نخورده باقی می ماند،^{۱۸} آنچنانکه در بیمار ما نیز تغییرات

به علت وجود وریدهای اپیدورال متورم خطر آسیب به وریدها با سوزن اپیدورال یا کاتتر افزایش می یابد.^{۱۴} در بیمار ما برای انتخاب روش بیهوشی مناسب چند نکته مورد توجه قرار گرفت: نخست، تکنیک بیهوشی موضعی در جراحی های هیپ موجب کاهش خونریزی به دلیل پائین آوردن میانگین خون شریانی می شود،^{۱۵} دوم، با توجه به موارد ذکر شده در مورد آناتومی بیمار، احتمال لوله گذاری دشوار وجود داشت، سوم، کنترل درد پس از عمل با کمک انفوزیون مداوم ماده بی حسی موضعی از طریق کاتتر اپیدورال مدنظر بود، چهارم، تجویز کنترل شده و آهسته ماده بی حسی موضعی از طریق کاتتر اپیدورال، به نظر می رسید که مناسب تر از تزریق یکباره ماده بی حسی در فضای اینتراتکال (روش بی حسی اسپینال) باشد، بنابراین بیهوشی اپیدورال در نظر گرفته شد. در مورد میزان حجم داروی بی حسی موضعی که لازم است در این بیماران در فضای اپیدورال تزریق شود هیچ مطلب اثبات شده ای وجود ندارد تزریق ۵ ml تا ۲۳ml از داروی بی حسی موضعی در فضای اپیدورال برای برقراری سطح کافی (حتی تا T4) بی حسی در این بیماران گزارش شده است.^{۱۷} سه دقیقه پس از کامل شدن تزریق از کاتتر شواهد بی حسی کامل نخاع (Total Spinal Anesthesia (TSA)، آغاز شدند. بی حسی کامل نخاع، یک عارضه شناخته شده اپیدورال لومبار می باشد^{۱۸} و بروز آن در بالغین ۰/۲٪ در ۴۸۰۰ بیمار گزارش شده است.^{۱۹} به نظر می رسد که بیمار ما نیز یک مورد از TSA ناشی از اپیدورال کمری بود. شواهد بالینی TSA (آپنه، کاهش سطح هوشیاری، تغییر وضعیت همودینامیک مختصر تا شدید و مردمک های دیلاته) متعاقب تجویز بیش از حد ماده بی حسی موضعی در بلوک اسپینال یا پاره شدن سخت شامه در بلوک اپیدورال دیده می شود.^{۱۹} بیمار ما نیز شواهد بالینی TSA مشتمل بر آپنه، افت سطح هوشیاری، میدریاز

تشخیص براساس یافته‌های بالینی است.^{۲۵} در انجام بلوک اپیدورال در اکندروپلازی، تزریق دوزهای آزمایشی متعدد از طریق کاتتر توصیه می‌شود اگر چه نتیجه تزریق دوز آزمایشی از طریق سوزن اپیدورال منفی باشد. همچنین، تزریق ماده بی‌حسی موضعی با حجم کم و به طور متناوب با کنترل سطح بی‌حسی توصیه می‌شود.

فشارخون و ضربان قلب خیلی شدید نبود. با توجه به شواهد بالینی در این بیمار، ما معتقدیم که فضای اپیدورال به خوبی تشخیص داده شد ولی کاتتر به طور اتفاقی در فضای ساب‌دورال قرار گرفت. تعیین ورود کامل یا جزئی کاتتر چند سوراخی به فضای ساب‌دورال دشوار و احتمال نفوذ یک یا چند سوراخ از کاتتر به این فضا وجود دارد و

References

- Krishnan BS, Eipe N, Korula G. Anaesthetic management of a patient with achondroplasia. *Paediatr Anaesth* 2003; 13: 547-9.
- Berkowitz ID, Raja SN, Bender KS, Kopits SE. Dwarfs: pathophysiology and anesthetic implications. *Anesthesiology* 1990; 73: 739-59.
- Orioli IM, Castilla EE, Barbosa-Neto JG. The birth prevalence rates for the skeletal dysplasias. *J Med Genet* 1986; 23: 328-32.
- Brimacombe JR, Caunt JA. Anaesthesia in a gravid achondroplastic dwarf. *Anaesthesia* 1990; 45: 132-4.
- Murdoch JL, Walker BA, Hall JG, Abbey H, Smith KK, McKusick VA. Achondroplasia: a genetic and statistical survey. *Ann Hum Genet* 1970; 33: 227-44.
- Mayhew JF, Katz J, Miner M, Leiman BC, Hall ID. Anaesthesia for the achondroplastic dwarf. *Can Anaesth Soc J* 1986; 33: 216-21.
- Waltz LF, Finerman G, Wyatt GM. Anaesthesia for dwarfs and other patients of pathological small stature. *Can Anaesth Soc J* 1975; 22: 703-9.
- Kalla GN, Fening E, Obiaya MO. Anaesthetic management of achondroplasia. *Br J Anaesth* 1986; 58: 117-9.
- Mather JS. Impossible direct laryngoscopy in achondroplasia. A case report. *Anaesthesia* 1966; 21: 244-8.
- Butler MG, Hayes BG, Hathaway MM, Begleiter ML. Specific genetic diseases at risk for sedation/anesthesia complications. *Anesth Analg* 2000; 91: 837-55.
- Morrow MJ, Black IH. Epidural anaesthesia for caesarean section in an achondroplastic dwarf. *Br J Anaesth* 1998; 81: 619-21.
- Stokes DC, Phillips JA, Leonard CO, Dorst JP, Kopits SE, Trojak JE, et al. Respiratory complications of achondroplasia. *J Pediatr* 1983; 102: 534-41.
- Wynne-Davies R, Walsh WK, Gormley J. Achondroplasia and hypochondroplasia. Clinical variation and spinal stenosis. *J Bone Joint Surg Br* 1981; 63: 508-15.
- Wardall GJ, Frame WT. Extradural anaesthesia for caesarean section in achondroplasia. *Br J Anaesth* 1990; 64: 367-70.
- Sharrockl NE, Beckman JD, Indal EC, Savarese JJ. Anesthesia for Orthopedic Surgery. In: Miller RD, editors. Miller's Anesthesia. 6th ed. New York: Churchill Livingstone Inc.; 2006: 2409-34.
- Cohen SE. Anesthesia for cesarean section in achondroplastic dwarfs. *Anesthesiology* 1980; 52: 264-6.
- Carstonfu J, Yee I, Halpern S. Epidural anaesthesia for caesarean section in an achondroplastic dwarf. *Can J Anaesth* 1992; 39: 708-11.
- Hodgkinson R. Total spinal block after epidural injection into an interspace adjacent to an inadvertent dural perforation. *Anesthesiology* 1981; 55: 593-5.
- Ben-David B, Rawa R. Complications of neuraxial blockade. *Anesthesiol Clin North America* 2002; 20: 669-93.
- Markakis DA. Regional anaesthesia in pediatrics. *Anesthesiol Clin North America* 2000; 18: 355-81.
- Mehta M, Maher R. Injection into the extra-arachnoid subdural space. Experience in the treatment of intractable cervical pain and in the conduct of extradural (epidural) analgesia. *Anaesthesia* 1977; 32: 760-6.
- Collier CB. Accidental subdural block: four more cases and a radiographic review. *Anaesth Intensive Care* 1992; 20: 215-25.
- Forrester DJ, Mukherji SK, Mayer DC, Spielman FJ. Dilute infusion for labor, obscure subdural catheter, and life-threatening block at cesarean delivery. *Anesth Analg* 1999; 89: 1267-8.
- Elliott DW, Voyvodic F, Brownridge P. Sudden onset of subarachnoid block after subdural catheterization: a case of arachnoid rupture? *Br J Anaesth* 1996; 76: 322-4.
- Bell GT, Taylor JC. Subdural block: further points. *Anaesthesia* 1994; 49: 794-5.

Total spinal anesthesia in an achondroplastic patient: case report

Abstract

Amiri H.R.*
Makarem J.

Department of Anesthesiology,
Imam Khomeini Hospital,
Tehran University of Medical
Sciences.

Background: Total spinal anesthesia is a complication of lumbar epidural anesthesia following undiagnosed subarachnoid or subdural injection of local anesthetic. Although many achondroplastic dwarfs have a normal spine, catheter insertion may be more problematic with a narrow epidural space making a subarachnoid tap more probable. Other malformations associated with achondroplasia, such as prolapsed intervertebral discs, reduced interpedicular distance, shortened pedicles, and osteophyte formation, combined with a narrow epidural space may make identification of the space difficult and increases the risk of dural puncture. Furthermore, subarachnoid tap or dural puncture may be hard to recognize if a free flow of CSF is difficult to achieve due spinal stenosis. Yet, for those who meet the criteria, epidural regional anesthesia is frequently preferred over other forms, which often have more or more dangerous side effects in this type of patient.

Case report: A 22-year-old achondroplastic male dwarf patient was scheduled for pelvic mass resection and was considered a candidate for continuous epidural anesthesia. The anesthesia became complicated by total spinal anesthesia, which was reversed following supportive management for about two hours.

Conclusion: There is significant debate over the composition and volume of the test dose, especially for patients with achondroplasia. We nevertheless recommend repeated test-doses during the accomplishment of epidural anesthesia to exclude unintended intravascular, intrathecal or subdural injection, keeping in mind that a test dose of local anesthetic does not completely prevent complications.

Keywords: Achondroplasia, epidural, subdural space, total spinal anesthesia

*Corresponding author
Imam Khomeini Hospital,
Keshavarz Blvd. Tehran
Tel: +98-21-66910070
email: hramiri@gmail.com