

## تشخیص بعد از مرگ انفارکت میوکارد در مراحل اولیه با استفاده از مارکر تروپونین به روش ایمنوهیستوشیمی

تاریخ دریافت مقاله: ۱۳۸۷/۰۶/۲۲ تاریخ پذیرش: ۱۳۸۷/۰۹/۱۳

### چکیده

**زمینه و هدف:** تشخیص بعد از مرگ انفارکت میوکارد در مراحل اولیه از موارد پیچیده پزشکی قانونی می‌باشد. روش‌های معمول بررسی هیستوپاتولوژیک قلب شامل بررسی ماکروسکوپی نمونه و میکروسکوپی اسلایدهایی که به روش H&E رنگ‌آمیزی شده‌اند، اغلب کمک‌کننده نمی‌باشند. روش بررسی: به منظور دستیابی به روشی قابل اطمینان و نسبتاً ساده، در این مطالعه از مارکر تروپونین T قلبی به روش ایمنوهیستوشیمی بر روی ۶۷ اتوپسی قلب در بخش پاتولوژی سازمان پزشکی قانونی کشور استفاده شده است. موارد به سه گروه بدین شرح تقسیم شدند: گروه مثبت شامل مواردی با تشخیص قطعی انفارکت میوکارد به عنوان علت مرگ، گروه مرگ غیرقلبی و بالاخره گروه مشکوک که شامل مواردی می‌باشد که به احتمال قریب به یقین علت مرگ انفارکت میوکارد در مراحل اولیه است لیکن بررسی‌های هیستوپاتولوژیک معمول شواهد قطعی به نفع آن را نشان نمی‌دهد. یافته‌ها: با استفاده از روش پیشنهادی ما، این تست در ۱۹ مورد از ۲۲ مورد گروه مثبت (۸۶/۴٪)، هیچکدام از ۱۷ مورد منفی (ویژگی ۱۰۰٪) و ۱۵ مورد از ۲۸ مورد مشکوک (۵۳/۶٪) نتیجه مثبت نشان داد. نتیجه‌گیری: با استفاده روتین از این روش حساسیت روش‌های معمول هیستوپاتولوژی در تشخیص بعد از مرگ انفارکت میوکارد افزایش پیدا می‌کند.

**کلمات کلیدی:** تروپونین T قلبی، انفارکت میوکارد، ایمنوهیستوشیمی، مرگ ناگهانی قلبی

فرید آزموده اردلان<sup>۱\*</sup>

سپیده سالکی<sup>۲</sup>

حمیدرضا افتخاری<sup>۳</sup>

۱- گروه پاتولوژی دانشگاه علوم پزشکی تهران

۲- بخش پاتولوژی سازمان پزشکی قانونی کشور

۳- بخش پاتولوژی، سازمان پزشکی قانونی

\* نویسنده مسئول، تهران، انتهای بلوار کشاورز، بیمارستان امام خمینی، آزمایشگاه پاتولوژی  
تلفن: ۶۱۱۹۳۳۳۷  
email: azmoudeh@sina.tums.ac.ir

### مقدمه

انفارکت میوکارد (Myocardial infarction) مهمترین شکل بیماری‌های قلبی ایسکمیک می‌باشد<sup>۱</sup> و تشخیص آن به کمک اتوپسی از نظر پزشکی قانونی از اهمیت به‌سزایی برخوردار است.<sup>۲</sup> در بیمارانی که مرگ ناگهانی در مراحل اولیه انفارکت میوکارد رخ می‌دهد، تشخیص ضایعات میوکاردیال با روش‌های معمول هیستوپاتولوژیک به سادگی میسر نیست.<sup>۳</sup> جهت تشخیص انفارکت میوکارد در مراحل اولیه روش‌های مرفولوژیک، هیستوشیمی، میکروسکپ الکترونی و ایمنوهیستوشیمی متعددی تاکنون به کار گرفته شده که البته اکثر آنها غیرقابل اعتماد، غیراختصاصی یا مشکل می‌باشند.<sup>۴</sup> تروپونین یک پروتئین انقباضی است و افزایش سرمی فرم قلبی آن دارای ویژگی و حساسیت بالایی برای تشخیص انفارکت میوکارد در مراحل اولیه می‌باشد.<sup>۵</sup> در دو مطالعه که در سال‌های ۱۹۹۹ و ۲۰۰۰ منتشر شده‌اند، کاهش بروز زیر جزء‌های تروپونین

در میوسیت‌های قلبی و نقش آن در کمک به تشخیص نکرود میوکارد در موارد اتوپسی نشان داده شد.<sup>۶</sup> در یک مطالعه تجربی اخیر بر روی حیوانات (سگ، خوک و موش)، نیز کارایی روش ایمنوهیستوشیمی با به‌کارگیری آنتی‌بادی علیه تروپونین I و T انسانی مورد بررسی قرار گرفت که موید نتایج به‌دست آمده از دو مطالعه فوق می‌باشد.<sup>۹</sup> در جدیدترین مطالعه نقش چهار مارکر فیبرونکتین، C5b-9، میوگلوبین و تروپونین قلبی به روش ایمنوهیستوشیمی در ۱۸ مورد مرگ ناگهانی قلبی بررسی شده است. در این مطالعه استفاده از مجموعه‌ای از مارکرهای ایمنوهیستوشیمی به همراه شواهد حین مرگ جهت تشخیص قطعی توصیه شده است.<sup>۱۰</sup> با توجه به تعداد محدود مطالعات و حجم نمونه کم در این مطالعات، بر آن شدیم که کارایی رنگ‌آمیزی تروپونین به روش ایمنوهیستوشیمی را در تشخیص انفارکت میوکارد در مراحل اولیه

جهت رنگ‌آمیزی Hematoxylin and Eosin (H&E) و دیگری جهت رنگ‌آمیزی مارکر تروپونین برداشته شد. برش‌های بافتی در گزیلول به مدت پنج دقیقه دیپارافینه شده در الکل‌هایی با درجات مختلف رهیده می‌شدند. فعالیت پراکسیداز اندوزن با انکوباسیون در پراکسید هیدروژن ۳٪ در متانول به مدت ۱۵ دقیقه مهار شده به دنبال آن در دو نوبت پنج دقیقه‌ای در Tris-Buffered Saline (TBS) شسته شدند. سپس به مدت ۳۵ دقیقه با آنتی‌بادی اولیه (Rabbit polyclonal to cTnT: 1/1000) مربوط به شرکت Abcam (ab10224) انکوبه گردیدند. بعد از برداشت آنتی‌بادی اولیه غیر متصل به آنتی‌ژن توسط شستشوی به مدت سه دقیقه در TBS (سه نوبت) برش‌ها طبق دستور کیت LSAB2 System-HRP شرکت Dakocytomation دانمارک به مدت ۳۰ دقیقه با آنتی‌بادی ثانویه (Biotinylated goat antimouse/rabbit IgG) و بعد از شستشو به مدت ۱۰ دقیقه با Horseradish peroxidase streptavidin رقیق شده با PBS انکوبه شدند. بعد از سه دوره پنج دقیقه‌ای شستشو با TBS، برش‌ها با DAB ظاهر و با شستشو توسط آب دو بار تقطیر ظهور متوقف شد. اسلایدها توسط هماتوکسیلین رقیق شده counterstain شده با آمونیاک و سپس آب شیر شستشو شدند. برش‌ها با درجات مختلف الکل دهیده شده در گزیلول شفاف شده و سپس لامل بر روی آن گذاشته شد. در این روش از دست رفتن رنگ‌پذیری تروپونین قلبی از صفر تا سه مثبت درجه‌بندی شد: بدون از دست رفتن رنگ‌آمیزی (نمره صفر)، کاهش بسیار اندک در رنگ‌آمیزی که تنها با مقایسه با بافت نرمال اطراف قابل تشخیص بود (+۱). کاهش واضح در رنگ‌آمیزی با برخی بقایای مثبت (+۲)، کاهش واضح در رنگ‌آمیزی بدون بقایای مثبت (+۳)، در هر برش ماکزیمم از دست دادن تروپونین قلبی به‌عنوان درجه مورد نظر، تلقی شد. از جمله متغیرهای مخدوش‌کننده در این مطالعه می‌توان از تغییرات اتولیتیک ناشی از فساد نعشی (نتیجه مثبت کاذب در ایمنوهیستوشیمی) و طبقه‌بندی اشتباه متوفیان در گروه‌های فوق به‌علت نقص در پرونده بالینی یا محدودیت آزمایشات سم‌شناسی نام برد. به منظور کاهش اثرات متغیرهای مخدوش‌کننده، موارد با فساد نعشی واضح، پرونده بالینی ناقص یا نتایج سم‌شناسی مشکوک از مطالعه خارج شدند. جهت آنالیز آماری از نرم‌افزار SPSS ویراست ۱۱/۵ و آزمون‌های ANOVA و Posthoc (Scheffe) جهت مقایسه میانگین سنی در گروه‌های مختلف

مورد بررسی قرار داده و در صورت اثبات کارایی، از آن در موارد مشکوک به انفارکت میوکارد بدون شواهد مرفولوژیک استفاده نماییم.

## روش بررسی

در این مطالعه که از نوع بررسی روش‌ها می‌باشد از بین متوفیانی که نمونه قلب آنها جهت بررسی هیستوپاتولوژیک در فاصله زمانی سال‌های ۱۳۸۳ لغایت ۱۳۸۴ به بخش پاتولوژی سازمان پزشکی قانونی کشور ارسال شده بود، تعداد ۶۹ مورد با بررسی یافته‌های آناتوموپاتولوژیک، شرح معاینه جسد، پرونده سم‌شناسی و شرح حال اخذ شده از همراهان متوفی انتخاب شدند که هریک از موارد در یکی از سه گروه زیر قرار می‌گرفتند: الف- گروه اول (۲۳ مورد): مواردی که در بررسی‌های ماکروسکوپی و میکروسکوپی به روش مرسوم در نمونه‌های قلب شواهد قطعی به نفع انفارکت حاد میوکارد وجود داشت که به عنوان موارد مثبت در نظر گرفته شدند. ب- گروه دوم (۱۸ مورد): نمونه‌های مربوط به متوفیان با مرگ‌های غیرقلبی که شامل موارد مسمومیت‌ها، آسیب‌های مغزی، سوختگی‌های حرارتی و الکتریکی که در بررسی مرفولوژیک نیز شواهدی از آسیب قلبی نداشتند. ج- گروه سوم (۲۸ مورد): موارد مشکوک به انفارکت میوکارد که دارای هر سه شرط زیر بودند:

- ۱- مرگ‌هایی که ظرف ۲۴ ساعت از شروع علائمی مانند درد سینه، گردن، شانه چپ و بازو، دیسترس تنفسی، سرگیجه، تهوع، تنگی نفس، تعریق یا شوک به وقوع می‌پیوست.
  - ۲- وجود آترواسکلروز عروق کرونر متوسط تا شدید یا تنگی مبداء شرایین کرونر بدون شواهد ماکروسکوپی و میکروسکوپی انفارکت میوکارد در اتوپسی
  - ۳- فقدان سایر یافته‌های پاتولوژیک کشنده یا علت توجیه‌کننده مرگ بعد از بررسی‌های کامل اتوپسی و سم‌شناسی
- پس از فیکساسیون اولیه در فرمالین ۱۰٪ و بررسی ماکروسکوپی نمونه، در گروه اول حداقل یک برش از محل انفارکت، در گروه دوم یک برش از جدار قدامی بطن چپ و در گروه سوم حداقل سه برش از محل‌هایی که با توجه به شریان یا شرایین واجد حداکثر تنگی، بیشترین احتمال آسیب ایسکمیک وجود داشت، برداشته شد و از هر برش بافتی پس از فرآوری به روش معمول، یک بلوک پارافینی تهیه و از هر بلوک پارافینی دو برش نازک به ضخامت ۴ میکرون یکی

مناسب بافتی نشدیم که این موارد از مطالعه خارج شدند. اسلایدهای رنگ آمیزی شده به روش ایمنوهیستوشیمی توسط یک پاتولوژیست مورد بررسی قرار گرفتند و نمره‌دهی بر اساس آنچه در روش و مواد آمده است، صورت گرفت (شکل‌های ۴-۱). پاتولوژیست در موقع

و آزمون Kruskal Wallis جهت مقایسه پراکندگی جنسی و میزان رنگ‌پذیری تروپونین در بین گروه‌های مختلف استفاده شد.  $p$  کوچکتر از ۰/۰۵ معنی‌دار در نظر گرفته شد.

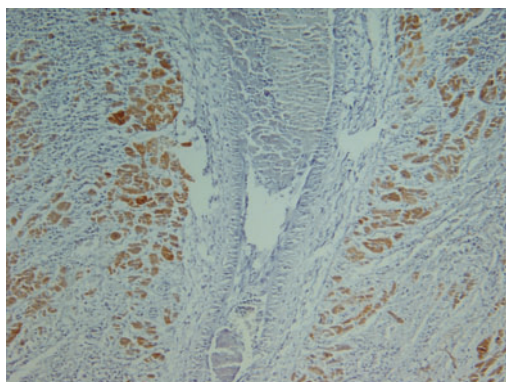
## یافته‌ها

از میان متوفیانی که قلب آنها در فاصله زمانی مطالعه به بخش پاتولوژی سازمان پزشکی قانونی کشور ارسال شدند، با در نظر گرفتن معیارهای ورود و خروج تعداد ۶۹ مورد انتخاب و وارد مطالعه شدند. که از این تعداد ۲۳ مورد در گروه انفارکت قلبی (گروه مثبت)، ۱۸ مورد در گروه مرگ‌های غیر قلبی (گروه منفی) و ۲۸ مورد در گروه مشکوک قرار داشتند. یافته‌های دموگرافیک در جدول ۱ خلاصه شده‌اند. در مراحل رنگ‌آمیزی تروپونین به علت مشکلات تکنیکی در یک مورد از موارد منفی و یک مورد از موارد مثبت قادر به تهیه برش

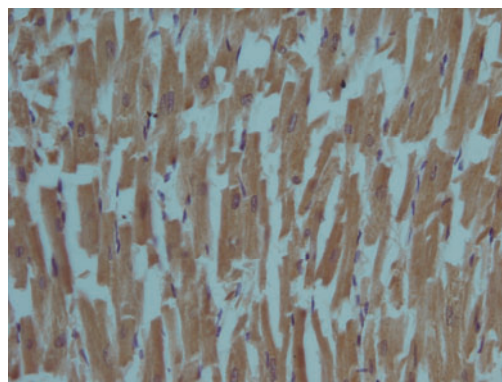
جدول ۱- یافته‌های دموگرافیک در گروه‌های مختلف

گروه‌ها	میانگین سنی (انحراف معیار)	حداقل سن	حداکثر سن	نسبت زن/مرد
مثبت	۵۰/۶۸(۱۳/۸۹)	۲۵	۷۵	۱۹/۳
منفی	۳۶/۱۱(۱۴/۲۱)	۱۴	۵۶	۱۷/۱
مشکوک	۴۷/۶۵(۱۲/۰۹)	۲۵	۷۶	۲۴/۲
<b>p</b>	<b>&lt;۰/۰۰۳*</b>			۰/۸۷۰

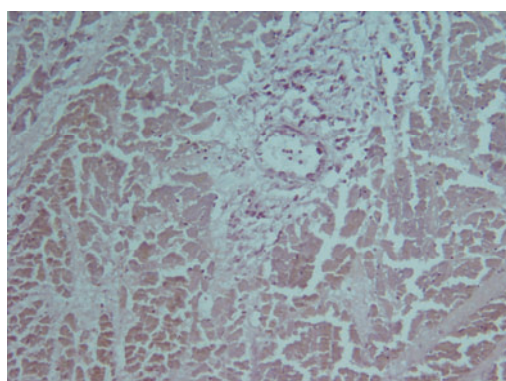
\*این اختلاف در بین گروه‌های منفی با مشکوک ( $p=۰/۰۲۳$ ) و منفی با مثبت ( $p=۰/۰۰۴$ ) است. لیکن اختلاف معنی‌داری بین گروه‌های مشکوک و مثبت وجود ندارد ( $p=۰/۳۲۵$ ). آزمون آماری ANOVA و Posthoc Scheffe جهت مقایسه میانگین سنی نر گروه‌ها و آزمون آماری Kruskal Wallis جهت مقایسه پراکندگی جنسی - مقادیر  $p<۰/۰۵$  معنی‌دار می‌باشد.



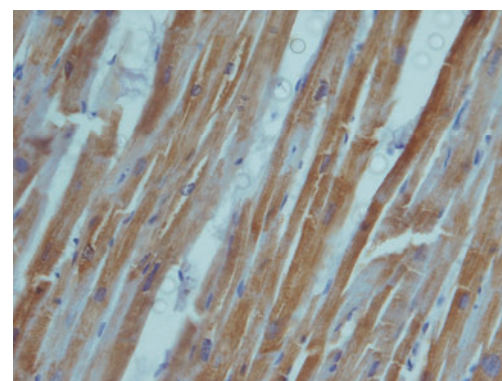
شکل ۲- کاهش مختصر رنگ‌پذیری در ناحیه انفارکت در اطراف یک رگ بزرگ در فردی که به علت MI فوت نموده است (Score=1+). X100



شکل ۱- رنگ‌پذیری تقریباً یکنواخت سیتوپلاسم میوسیت‌ها توسط مارکر تروپونین - در بیماری که به علت غیرقلبی فوت کرده است (Score=0). X200



شکل ۴- از دست دادن کامل رنگ‌پذیری برای مارکر تروپونین در ناحیه انفارکت در فردی که به علت MI فوت نموده است (Score=3+). X100



شکل ۳- کاهش واضح در رنگ‌پذیری تروپونین با بقایای مثبت (نمای Patchy) در فرد مشکوک به MI (Score=2+). X200

جدول ۲- میانه، mode، ماکزیمم و مینیمم از دست دادن رنگ پذیری تروپونین در گروه‌های مختلف

p*	Mean (SD)	Maximum	Minimum	Mode	Median	
>۰/۰۰۱	۰/۳۵(۰/۴۵)	۱	۰	۰	۰	گروه منفی
	۲/۲۷(۰/۷۰)	۳	۱	۲	۲	گروه مثبت
	۱/۴۶(۰/۶۴)	۲	۰	۲	۲	گروه مشکوک

\*آزمون آماری Kruskal Wallis، مقادیر  $p < ۰/۰۵$  معنی دار می باشد.

جدول ۳- فراوانی درجات مختلف از دست دادن رنگ پذیری تروپونین در گروه‌های مختلف

p*	گروه مشکوک		گروه مثبت		گروه منفی		شدت از دست دادن رنگ پذیری
	درصد	فراوانی	درصد	فراوانی	درصد	فراوانی	
>۰/۰۰۱	٪۷/۱	۲	٪۰	۰	٪۶۴/۴	۱۱	منفی
	٪۳۹/۳	۱۱	٪۱۳/۶	۳	٪۳۵/۵	۶	خفیف (+)
	٪۵۳/۶	۱۵	٪۴۵/۵	۱۰	٪۰	۰	متوسط (++)
	٪۰	۰	٪۴۰/۹	۹	٪۰	۰	شدید (+++)

\*آزمون آماری Kruskal Wallis، مقادیر  $p < ۰/۰۵$  معنی دار می باشد.

بافت قلب انجام شده است، موید کاهش میزان تروپونین در سلول‌های میوکارد در مرگ‌های ناشی از انفارکت میوکارد، می باشد. در این مطالعه از آنتی بادی Rabbit Polyclonal to Cardiac Troponin T (ab10224) و روش ایمنو هیستوشیمی جهت تشخیص انفارکت میوکارد در اتوپسی قلب استفاده شده است. این مطالعه مانند مطالعات قبلی ۴-۵ و ۷-۱۰ که بر روی مدل‌های حیوانی یا تعداد کمتر نمونه انسانی انجام شده است، موید نقش به‌سزای این مارکر در تشخیص انفارکت میوکارد در اتوپسی قلب می باشد. در این مطالعه برای اولین بار از آنتی بادی پلی کلنال بر علیه cTnT برای این منظور استفاده شده است. از آنجائی که رقت مناسب این آنتی بادی برای روش ایمنو هیستوشیمی قبلاً تعیین نشده بود، در یک مطالعه پایلوت با استفاده از تعدادی از موارد مثبت و منفی، رقت ایده آل جهت ایمنو هیستوشیمی تعیین گردید که این رقت برابر ۱/۱۰۰۰ بود. بررسی بر روی ۶۷ نمونه اتوپسی قلب که در سه گروه مثبت (شواهد قطعی ماکروسکوپی و میکروسکوپی به نفع انفارکت میوکارد)، منفی (علل مرگ غیرقلبی) و مشکوک (مواردی که شواهد حین مرگ به نفع انفارکت میوکارد بوده لیکن در اتوپسی به‌جز تنگی قابل ملاحظه شرایین کرونر و رد سایر علل مرگ، شواهدی به نفع آن در میوکارد موجود نبود) قرار داشتند، انجام گرفت. کاهش رنگ‌پذیری میوکارد برای مارکر تروپونین از صفر تا ۳+ نمره داده شد. از آنجائی که از این تست احتمالاً به‌عنوان یک تست تاییدی (confirmatory) در موارد

نمره‌دهی از گروهی که برش‌ها به آن گروه تعلق داشتند، اطلاعی نداشت. میزان از دست رفتن رنگ‌پذیری در گروه‌های مختلف مورد آنالیز قرار گرفت که اختلاف آماری معنی داری را در بین گروه‌های مختلف نشان داد ( $p < ۰/۰۰۱$ ). Mean Rank در گروه‌های مثبت، منفی و مشکوک به ترتیب عبارت بود از: ۴۹/۸۹، ۱۲/۸۲ و ۳۴/۳۸ میانه، mode بیشینه و کمینه درجه از دست دادن رنگ‌پذیری نسبت به تروپونین در گروه‌های مختلف در جدول ۲ خلاصه شده است. فراوانی درجات مختلف از دست دادن رنگ‌پذیری تروپونین در گروه‌های مختلف در جدول ۳ آمده است. فراوانی و (درصد) موارد مثبت در گروه‌های مثبت، منفی و مشکوک با در نظر گرفتن مقادیر صفر و ۱+ به‌عنوان تست منفی و ۲+ و ۳+ به‌عنوان تست مثبت به‌ترتیب برابر ۱۹ مورد (۸۶/۴٪)، هیچ مورد (۰٪) و ۱۵ مورد (۵۳/۶٪) است. حساسیت، ویژگی، ارزش اخباری مثبت و ارزش اخباری منفی تست تروپونین را با در نظر گرفتن cut off فوق به‌ترتیب برابر ۸۶/۴٪، ۱۰۰٪، ۱۰۰٪ و ۸۵٪ می باشد.

## بحث

تروپونین از پروتئین‌های انقباضی در عضلات از جمله عضله قلب می باشد. در صورت آسیب به میوکارد تروپونین از عضله آزاد و وارد جریان خون می شود. در بیماران مبتلا به انفارکت میوکارد، سطح سرمی تروپونین جهت تشخیص استفاده می شود. مطالعاتی که بر روی

۴- مشخص نبودن فاصله زمانی بین فوت و انجام اتوپسی و در نتیجه عدم توانایی بررسی نقش تغییرات اتولیتیک در یافته‌های ایمنوهِستوشیمی (موارد با تغییرات اتولیتیک واضح و فساد نعشی از مطالعه خارج شده‌اند). به‌طور کلی با وجود محدودیت‌های موجود، این مطالعه نشان داد که مارکر تروپونین جهت تشخیص موارد مرگ مشکوک به MI بسیار مفید است. اگرچه حساسیت حدود ۵۰٪ جهت تشخیص در موارد مشکوک پائین به نظر می‌رسد، لیکن از آنجائی‌که روش‌های معمول در این شرایط نمی‌توانند کمکی به تشخیص بکنند، این افزایش حساسیت تا زمان پیدا شدن مارکر حساس‌تر، بسیار ارزشمند خواهد بود. از آنجائی‌که به‌خصوص در مورد مشکوک نمی‌توان احتمال خطای نمونه‌گیری را منتفی دانست، لذا انجام مطالعه مشابه با برداشت تعداد بیشتر بلوک پارافینی از مناطق مختلف قلب، می‌تواند حساسیت این مارکر را در تشخیص انفارکت میوکارد در مراحل اولیه افزایش دهد.

سپاسگزاری: بدینوسیله از پرسنل محترم بخش پاتولوژی سازمان پزشکی قانونی کشور به‌خصوص سرکار خانم زهره جهانی و جناب آقای هاشمی که ما را در مراحل اجرایی این طرح یاری کردند، همچنین از جناب آقای دکتر عیسی جهان‌زاد که به‌کمک راهنمایی‌های ارزنده ایشان رنگ‌آمیزی ایمنوهِستوشیمی در این مطالعه انجام شد، کمال تشکر را داریم. این پژوهش با استفاده از کمک مالی معاونت پژوهشی دانشگاه علوم پزشکی تهران انجام شده است.

مشکوک به انفارکت میوکارد استفاده خواهد شد، ویژگی یا به‌عبارت دیگر ناچیز بودن موارد مثبت کاذب اهمیت بیشتری دارد. به‌علاوه به‌علت کارائی (efficiency) و صحت (accuracy) بالاتر، cut off پیشنهادی ما صفر و +۱ به‌عنوان منفی و بالاتر از +۱ به‌عنوان مثبت می‌باشد. در اینصورت حساسیت این روش جهت تشخیص MI در مرگ‌های مشکوک که علت مرگ به احتمال زیاد MI می‌باشد، حدود ۵۴٪ تعیین می‌گردد که این مقدار بسیار پایین‌تر از نتایج سایر مطالعات<sup>۳-۷</sup> با حساسیت بالاتر از ۹۰٪ می‌باشد. جهت توجیه این اختلاف علل زیر را می‌توان مطرح نمود:

- ۱- متفاوت بودن جمعیت‌های مورد مطالعه ۲- استفاده از آنتی‌بادی متفاوت. ۳- طبقه‌بندی اشتباه متوفیان در گروه‌های مختلف به‌علت نقص در پرونده‌های موجود (شامل شرح معاینه جسد ناقص، اشتباه در ثبت شرح حال حین زمان فوت، روش‌های آزمایشگاهی غیرحساس جهت تشخیص مسمومیت‌ها و غیره). ۴- احتمال خطای نمونه‌گیری (sampling error) در موارد مشکوک زیرا در موارد مشکوک از نظر ماکروسکوپی محل انفارکت مشخص نیست.
- ۵- تفاوت در تعداد برش‌های تهیه شده در موارد مختلف به‌خصوص در گروه مشکوک. محدودیت‌های این مطالعه عبارت بودند از: ۱- احتمال طبقه‌بندی اشتباه متوفیان در گروه‌های مختلف که قبلاً به آن اشاره شد. ۲- تفاوت معنی‌دار سن متوفیان گروه منفی با دو گروه دیگر. ۳- تعداد اندک متوفیان مونث که در این مطالعه وارد شده‌اند.

## References

1. Schoen FJ. The heart. In: Robbins and Cotran Pathologic Basis of Disease. Kumar V, Abbas AK, Fausto N, editors. 7<sup>th</sup> ed. Philadelphia: Saunders; 2005. p. 575-87.
2. Saukko P, Knight B. Pathology of sudden death. In: Knight's Forensic Pathology. Saukko P, Knight B, editors. 3<sup>rd</sup> ed. London: Arnold; 2004. p. 495-502.
3. Basso C, Calabrese F, Corrado D, Thiene G. Postmortem diagnosis in sudden cardiac death victims: macroscopic, microscopic and molecular findings. *Cardiovasc Res* 2001; 50: 290-300.
4. Hu BJ, Chen YC, Zhu JZ. Immunohistochemical study of fibronectin for postmortem diagnosis of early myocardial infarction. *Forensic Sci Int* 1996; 78: 209-17.
5. Osuna E, Pérez-Cárceles MD, Alvarez MV, Noguera J, Luna A. Cardiac troponin I (cTn I) and the postmortem diagnosis of myocardial infarction. *Int J Legal Med* 1998; 111: 173-6.
6. Khalifa, A.B., M. Najjar, F. Addad, et al., Cardiac troponin T (cTn T) and the postmortem diagnosis of sudden death. *Am J Forensic Med Pathol* 2006; 27: 175-7.
7. Hansen SH, Rossen K. Evaluation of cardiac troponin I immunoreaction in autopsy hearts: a possible marker of early myocardial infarction. *Forensic Sci Int* 1999; 99: 189-96.
8. Ortmann C, Pfeiffer H, Brinkmann B. A comparative study on the immunohistochemical detection of early myocardial damage. *Int J Legal Med* 2000; 113: 215-20.
9. Fishbein MC, Wang T, Matijasevic M, Hong L, Apple FS. Myocardial tissue troponins T and I. An immunohistochemical study in experimental models of myocardial ischemia. *Cardiovasc Pathol* 2003; 12: 65-71.
10. Campobasso CP, Dell'Erba AS, Addante A, Zotti F, Marzullo A, Colonna MF. Sudden cardiac death and myocardial ischemia indicators: a comparative study of four immunohistochemical markers. *Am J Forensic Med Pathol* 2008; 29: 154-61.



## Immunohistochemical study of troponin for postmortem diagnosis of early myocardial infarction

Received: September 12, 2008 Accepted: December 03, 2008

### Abstract

Azmoudeh Ardalan, F.<sup>1,\*</sup>  
Saleki, S.<sup>2</sup>  
Eftekhari, HR.<sup>3</sup>

1- Department of Pathology, Imam Khomeini complex, Tehran University of Medical Sciences

2- Department of Pathology, Legal Medicine Organization, Kahrizak

3- Department of Pathology, Legal Medicine Organization, Tabriz

**Background:** The postmortem diagnosis of early myocardial infarction is a perplexing affair in forensic pathology. The routine evaluations of autopsied hearts including macroscopic examination and study of H&E stained sections are often not contributory. Some other methods like electron microscopy need sophisticated equipments which are not available in all pathology laboratories.

**Methods:** In an attempt to find a more reliable and less labor- intensive method, we have studied the diagnostic value of cardiac troponin- T by an optimized immunohistochemical method on 67 autopsied hearts in Legal Medicine Organization of Iran. The cases were divided into three groups: the positive group composed of cases with the definite diagnosis of myocardial infarction (MI) as the cause of death; the non-cardiac death group; and finally the suspicious group which consisted of cases with high probability of early myocardial infarction, however without definite evidence of MI on the routine histopathologic studies. In stained sections, the degree of troponin T depletion was scored.

**Results:** With our proposed cut off, this test showed positive results in 19 out of 22 cases in MI group (86.4%), none of the 17 cases of non-cardiac death (100% specificity), and 15 out of 28 cases of suspicious group (53.6%).

**Conclusions:** This relatively easy method may increase the sensitivity of routine histopathologic methods in postmortem detection of early myocardial infarction. Additionally, this method does not require a particular preparation and can be done very easily on the archival paraffin blocks available in pathology departments whenever further evaluation is deemed necessary by the pathologist.

**Keywords:** Cardiac troponin T, myocardial infarction, immunohistochemistry, sudden cardiac death

\*Corresponding author: Pathology laboratory, Imam Khomeini Complex, Khashavarz Blvd., Tehran, Iran.  
Tel: +98-21-61 192337  
email: azmoudeh@sina.tums.ac.ir