

بررسی ابعاد پدیکول و کانال نخاعی مهره‌های لومبر در منطقه شمال غرب ایران

تاریخ دریافت مقاله: ۱۳۸۸/۰۹/۲۵ تاریخ پذیرش: ۱۳۸۸/۱۱/۱۶

چکیده

زمینه و هدف: در حال حاضر استاندارد طلایی برای فیکساسیون داخلی ستون فقرات استفاده از پیچ پدیکول می‌باشد. استفاده از پیچ پدیکول ممکن است همراه با عوارض بوده و اطلاع از مورفومتری پدیکول و آناتومی ساختمان‌های عصبی مجاور به کاهش خطرات و عوارض عمل جراحی کمک خواهد نمود. با توجه به اینکه طبق اطلاع ما تاکنون در خصوص ابعاد پدیکول در مناطق مختلف ایران بررسی صورت نگرفته است، اقدام به مطالعه حاضر گردید. **روش بررسی:** این بررسی در بیمارانی انجام شد که به علل مختلف تحت انجام سی‌تی‌اسکن ستون فقرات کمری قرار گرفته بودند. تعداد ۲۵ مهره سالم در افراد بالای ۱۸ سال در جنس مذکر و به همین تعداد در جنس مؤنث جهت مطالعه انتخاب شدند و اندازه‌گیری با استفاده از برنامه کامپیوتری E-Film بر روی ابعاد مختلف مهره انجام شد و در مقایسه با سایر مطالعات $p \leq 0/05$ به عنوان معنی‌دار در نظر گرفته شد. **یافته‌ها:** عرض پدیکول در ناحیه لومبر پهن‌ترین پدیکول در مهره L۵ با متوسط $16/08$ میلی‌متر و تنگ‌ترین پدیکول در مهره L۱ با متوسط $8/25$ میلی‌متر بود. متوسط آن برای مهره‌های L۲ و L۳ و L۴ به ترتیب $8/82$ و $10/48$ و $12/86$ میلی‌متر بود. از ابعاد مهم دیگر عمق طولی پدیکول یا طول مسیر پیچ پدیکول می‌باشد، این ابعاد در مهره‌های L۱، L۲، L۳، L۴ و L۵ به ترتیب $47/98$ ، $48/68$ ، $50/42$ ، $48/32$ و $47/8$ بود. تعدادی از ابعاد اندازه‌گیری شده در این مطالعه، در مقایسه با بررسی‌های گزارش شده تفاوت‌هایی را نشان داد که از نظر آماری قابل توجه بود. **نتیجه‌گیری:** اندازه و شکل پدیکول در نژادهای مختلف متفاوت بوده و در بررسی ما نیز تفاوت‌های قابل توجه در برخی از ابعاد مهره مشاهده گردید.

کلمات کلیدی: پدیکول لومبر، ابعاد، سی‌تی‌اسکن.

ایرج لطفی‌نیا^{۱*}

مصطفی قوامی^۲

کاوه حدادی^۱

پیمان واحدی^۱

۱- گروه جراحی مغز و اعصاب

۲- گروه رادیولوژی

دانشگاه علوم پزشکی تبریز

* نویسنده مسئول، تبریز جاده ائل گلی، به طرف گلشهر، بیمارستان شهدا، بخش ۶. تلفن: ۰۹۱۴۱۲۵۷۳۸
email: lotfiniai@yahoo.com

مقدمه

احتمال نشت مایع مغزی-نخاعی، آسیب عصب، عفونت عمقی زخم،^۱ شکستگی تاخیری مهره،^۲ دژنراسیون سگمان مجاور^۱ و شکستگی وسیله^{۱۱} در این بیماران به خوبی شرح داده شده است. دانستن اطلاعات آناتومیک صحیح برای دخالت بی‌خطر در ناحیه لومبر ضروری بوده^۱ و اطلاع از مورفومتری پدیکول و آناتومی ساختمان‌های عصبی مجاور به کاهش خطرات و عوارض عمل جراحی کمک خواهد نمود.^{۱۲-۱۴} این بررسی‌ها همچنین اطلاعات لازم را در اختیار طراحان وسایل ستون فقرات قرار می‌دهد.^{۱۵-۱۷} طبق بررسی‌های انجام شده قطر متوسط کانال نخاعی، جسم مهره، شکل و اندازه پدیکول در ناحیه لومبر در نژادهای مختلف متفاوت است^{۱۶ و ۱۸} و از یک جمعیت به جمعیت دیگر نیز ممکن است فرق بکند.^{۱۹}

از فیکساسیون ترانس پدیکولر (Transpedicular fixation) برای درمان بی‌ثباتی‌های ستون فقرات لومبر ناشی از تروما، تومور، عفونت و ضایعات دژنراتیو استفاده می‌شود^۱ و در حال حاضر استاندارد طلایی برای فیکساسیون داخلی ستون فقرات استفاده از پیچ پدیکول می‌باشد.^{۲۰} این روش به دلیل مزیت‌های آن مورد قبول عموم قرار گرفته است^۱ و شایع‌ترین اقدام جراحی در درمان بی‌ثباتی‌های دژنراتیو و تروماتیک ستون فقرات بوده^{۲۱} و به‌صورت گسترده در درمان اسکلیوز و تومورهای ستون فقرات به کار برده می‌شود.^۲ اگرچه میزان آرتروز با استفاده از این وسیله افزایش می‌یابد، ولی استفاده از این روش موجب افزایش عوارض نیز خواهد شد.^{۲۲} افزایش

کورتکس قدامی اندازه‌گیری شد این اندازه‌گیری یا در طول خوابیده‌ترین بخش کورتکس خلفی (Flattest portion) از لامینا به کورتکس قدامی (در روی خط Transverse pedicle angle) که در شکل با خط (E) نشان داده شده و یا در خط موازی با خط وسط جسم مهره (AP midline axis) که در شکل با خط (D) نشان داده شده اندازه‌گیری شد. عمق کورتکس قدامی در طول محور طولی پدیکول (E) را بنام طول مسیر پیچ پدیکول (Chord length) یا Screw path length) نیز نامیده می‌شود. زاویه عرضی پدیکول (Transverse pedicle angle) با اندازه‌گیری زاویه بین خط وسط مهره (AP midline axis) و محور طولی پدیکول (Pedicle longitudinal axis) به دست آمد. علاوه بر معیارهای فوق که در سایر مطالعات مورد بررسی قرار گرفته است، ما سه معیار دیگر را هم کنکاش قرار دادیم: الف- قطر طولی کانال نخاعی (یا طول کانال) که خط رسم شده در بلندترین ناحیه طولی کانال نخاع بوده که به صورت بهترین برآورد بینایی ترسیم شده در میدلاین کانال و تقریباً در محاذات محور طولی پدیکول بود (G). ب- قطر عرضی کانال نخاعی که خط رسم شده در محاذات پهن‌ترین ناحیه عرضی کانال نخاع و موازی محور زمینه‌ای عرضی مهره بود (H) که خطوط G و H عمود بر هم بودند. ج- فاصله بین محور طولی جسم مهره در خط وسط (A) و نقطه شروع خط مسیر پیچ (Chord length) در کورتکس خلفی که در حقیقت نقطه ورودی پیچ پدیکول می‌باشد که این فاصله در شکل با خط K نشان داده شده است. تمامی اندازه‌گیری‌ها در دو زمان مجزا و توسط یک فرد غیر آگاه از نتایج قبلی انجام شده و اندازه‌گیری‌ها برای هر معیار دو بار تکرار شده و مقدار متوسط به عنوان نتیجه‌نهایی ثبت شد. علت انجام اندازه‌گیری توسط یک نفر جلوگیری از خطای بین افراد (Inter observer error) بود. اطلاعات به دست آمده با استفاده از آزمون t test مورد بررسی قرار گرفت و میانگین و انحراف معیار محاسبه شد و با نژاد هندی و اروپایی مقایسه شد. همچنین تفاوت بین جنس مونث و مذکر با آزمون T2 Hotelling ارزیابی شد. در بررسی آماری از نرم‌افزار SPSS ویراست ۱۶ استفاده و مقادیر $p < 0/05$ معنی‌دار می‌باشد.

یافته‌ها

اندازه عرض پدیکول در ناحیه ایستموس (Transverse pedicle isthmus width) یا خط C: در ناحیه لومبر پهن‌ترین پدیکول در مهره

همچنین اغلب مطالعات انجام شده مربوط به نژاد سفید^{۲۰} و غربی^{۲۱} بوده و گزارشات اندکی در بیماران آسیایی وجود دارد^{۲۰} و طبق اطلاع ما تاکنون بررسی در این خصوص در منطقه ما انجام نشده است. هدف از بررسی حاضر تعیین ابعاد پدیکول مهره‌های کمری در ناحیه آذربایجان شرقی و مقایسه نتایج با تعدادی از گزارشات قبلی می‌باشد.


روش بررسی

این مطالعه در بیمارستان شهدا تبریز از شهریور ماه ۱۳۸۵ لغایت اسفند ماه ۱۳۸۷ انجام شد. این بررسی توصیفی-تحلیلی در بیمارانی انجام شد که به علل مختلف مانند تروما، کمردرد، تومور، عفونت و لیستریز و لیزیس تحت انجام CT-Scan لومبر قرار گرفته بودند. جهت مطالعه بیماران بالغ انتخاب شدند و بیماران زیر ۱۸ سال حذف گردیدند. CT-Scan با استفاده از دستگاه (General electric single fx1- USA) انجام شد و در اسکن انجام شده مهره‌هایی که سالم بودند جهت بررسی انتخاب گردید. مهره‌های دچار آنومالی مانند همی ورتبرا، آرتروز شدید، شکستگی، تغییر دانسیته شدید، تومور، عفونت و لیستریز و لیزیس حذف گردیدند و بدین ترتیب از هر مهره لومبر ۲۵ مورد در جنس مونث و ۲۵ مورد در جنس مذکر جهت بررسی انتخاب شد. با توجه به اینکه هیچ یک از بیماران صرفاً برای انجام این مطالعه اسکن نشده و مهره‌های سالم از بررسی انجام شده انتخاب گردید، از نظر اخلاقی نیاز به اخذ رضایت بیماران نبود. قد بیماران (بر حسب سانتی‌متر) و وزن آن‌ها (بر حسب کیلوگرم) مشخص و با توجه به آنها BMI یا (Body mass index) محاسبه و ثبت شد. سن و جنس بیماران نیز جزء معیارهای ثبت شده بود. از برنامه کامپیوتری E-Film (E-Film Lite Tm software)، ابعاد و خطوط زمینه‌ای هر مهره اندازه‌گیری شد (شکل ۱). خط AP یا خط وسط درست عمود بر قسمت میانی زائده خاری مهره رسم شده (A) و خود عمود بر خطی بود که به صورت عرضی دو زائده عرضی را به هم وصل می‌کرد (B). محور طولی پدیکول (Pedicle longitudinal axis) قسمت میانی پدیکول با بهترین برآورد بینایی (Visual best fit) رسم شد. در تنگ‌ترین پهنای پدیکول (Width)، یک خط عمود به محور طولی رسم شد (Outer cortex to outer cortex measurement) و به عنوان عرض ایستموس پدیکول (Transverse pedicle isthmus width) اندازه‌گیری شد (C). به همین ترتیب فاصله از لامینا تا

محور موازی با محور پدیکول در مهره L5 دیده شد که متوسط آن 47/8 میلی‌متر (بین 35-57 میلی‌متر) و بلندترین فاصله در L3 با متوسط 50/42 میلی‌متر (59-42 میلی‌متر) بود. قطر قدامی - خلفی کانال نخاعی Antero- Posterior (AP) diameter of spinal canal یا خط G: بلندترین قطر AP کانال در مهره L1 با یک متوسط 15/54 (بین 12-19 میلی‌متر) و کوتاه‌ترین قطر در L5 با متوسط 13/56 میلی‌متر (بین 8-23 میلی‌متر) دیده شد.

فاصله بین مرکز پدیکول تا مرکز کانال Distance between pedicle centre to canal centre یا خط K: بیشترین فاصله بین مرکز پدیکول تا مرکز کانال در L5 با متوسط 25/28 میلی‌متر (بین 17-34 میلی‌متر) و کمترین فاصله در L1 با متوسط 17/62 میلی‌متر (بین 15-23 میلی‌متر) دیده شد. در مردان، بزرگترین فاصله در L5 (متوسط 24/88 میلی‌متر) و کوچک‌ترین فاصله در L1 (متوسط 18/52 میلی‌متر) و در زنان بزرگترین فاصله در L5 (متوسط 25/68 میلی‌متر) و کوچک‌ترین فاصله در L1 (متوسط 16/72 میلی‌متر) دیده شد. متوسط اندازه K از L1 تا L5 به صورت بارزی افزایش دارد (17/62 در L1 و 25/28 در L5).

نقش سن بر روی اندازه ابعاد مهره‌های لومبر: در تعیین نقش سن روی ابعاد مهره‌های کمری، اندازه‌ها به ترتیب در زنان و مردان بالا و زیر 35 سال با هم مقایسه شدند. در جمعیت مردان مورد مطالعه، با وجود اختلاف معنی‌دار در برخی ابعاد مهره مانند D در مهره L1 و G در مهره L3 و E و H در مهره L4 (به ترتیب با $p=0/012$ و $p=0/034$ و $p=0/045$ و $p=0/044$) که در مردان بالای 35 سال بزرگتر بود، ولی



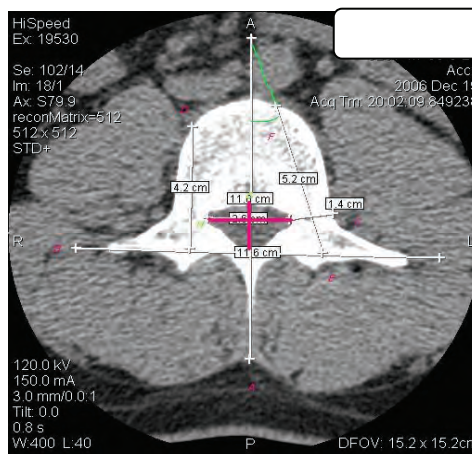
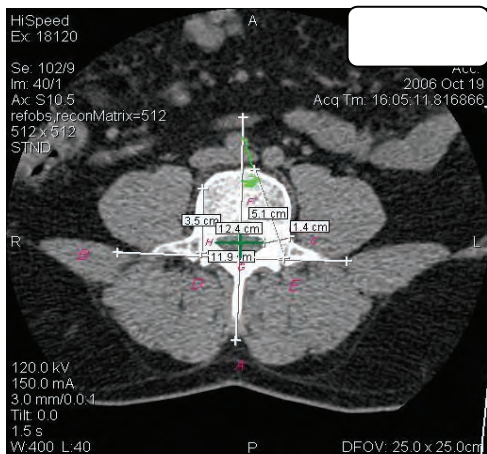
نمودار- ۱: ابعاد عرض پدیکول در زنان و مردان و جمعیت کل مطالعه

L5 با متوسط 16/08 میلی‌متر (بین 11-25 میلی‌متر) و تنگ‌ترین پدیکول در مهره L1 با متوسط 8/25 میلی‌متر (بین 5-12 میلی‌متر) بود. متوسط آن برای مهره‌های L2 و L3 و L4 به ترتیب 8/82 و 10/48 و 12/86 میلی‌متر بود. درصد مهره‌های با عرض کمتر از 7-8 میلی‌متر: عرض پدیکول کمتر از هفت میلی‌متر، به طور شایع در مهره L1 (10٪) بود و به دنبال آن L2 (4٪) و L3 (2٪) و L4 و L5 (0٪) قرار داشتند. بیشترین درصد مهره‌های با قطر کمتر از هشت میلی‌متر، در L1 (36٪) بود که 72٪ آنان را زنان تشکیل می‌داد. پس از آن L2 (24٪) بود که 66٪ آنان را زنان تشکیل می‌داد. شیوع این رقم در مهره L3 (10٪) بود که 80٪ آنان را زنان تشکیل می‌داد. هیچ یک از مهره‌های L4 و L5 قطر عرضی پدیکول کمتر از هشت میلی‌متر نداشتند. در مردان مورد مطالعه، بزرگترین قطر عرضی پدیکول در L5 با متوسط 17/28 میلی‌متر و کوچکترین در L1 با متوسط 9/28 میلی‌متر بود. در زنان نیز بزرگترین قطر عرضی پدیکول را L5 با متوسط 14/88 میلی‌متر و کوچکترین قطر عرضی را L1 با متوسط 7/76 میلی‌متر داشتند. در یک نگاه مشخص می‌شود اندازه قطر پدیکول (C) با نزول سطح مهره از L1 تا L5 افزایش واضح دارد (8/25 در L1 و 16/08 در L5). زاویه عرضی پدیکول (Transverse pedicle angle): (F) بزرگترین زاویه از خط وسط در L5 با متوسط 24/12 درجه (بین 13-32 درجه) و کمترین زاویه در L1 با متوسط 16/3 درجه (بین 10-24 درجه) دیده شد. فاصله عمق تا کورتکس قدامی (Screw path length یا Chord length):

الف- فاصله عمق تا کورتکس قدامی در محور موازی با محور خط وسط مهره (Parallel to midline axis of vertebral body) خط D: کوتاهترین فاصله تا کورتکس قدامی در L5 با متوسط 34/86 میلی‌متر (48-29) دیده شد. در مردان بلندترین فاصله تا کورتکس قدامی در L2 با متوسط 41/44 میلی‌متر و کوتاهترین فاصله در L5 با متوسط 36/4 میلی‌متر مشاهده شد. در زنان، بلندترین فاصله تا کورتکس قدامی در L3 با متوسط 38/12 میلی‌متر و کوتاهترین فاصله در L5 با متوسط 33/32 میلی‌متر بود. متوسط این فاصله از L1 تا L5 به طور واضح کاهش دارد، به صورتی که در L1 38/4 و در L5 34/86 میلی‌متر اندازه‌گیری شد. ب- فاصله تا کورتکس قدامی از طریق پدیکول (Through pedicle axis) خط E شکل: کوتاهترین فاصله تا کورتکس قدامی در

مردان بزرگتر از زنان بود. در مهره L۲ اندازه C (p=۰/۰۰۰۱)، D (p=۰/۰۰۸)، E (p=۰/۰۰۰۲) و K (p=۰/۰۱۱)، به صورت معنی‌داری در مردان بزرگتر از زنان بود. در مهره L۳ اندازه C (p=۰/۰۰۰۱)، D (p=۰/۰۰۹) و K (p=۰/۰۰۶)، به صورت معنی‌داری در مردان بزرگتر از زنان بود. در مهره L۴ اندازه C (p<۰/۰۰۰۱)، E (p=۰/۰۰۱۵) و K (p=۰/۰۴۹) و G (p=۰/۰۳۷) به صورت معنی‌داری در مردان بزرگتر از زنان بود. در مهره L۵ اندازه C (p=۰/۰۰۲)، D (p=۰/۰۱۱) و E (p=۰/۰۱۱) به صورت معنی‌داری در مردان بزرگتر از زنان بود. با توجه به نتایج فوق به نظر می‌رسد که که ابعاد مهره‌های لومبر در کل در مردان بزرگتر از زنان می‌باشد. ولی هیچ تفاوت معنی‌داری در اندازه زاویه پدیکول (F) و اندازه عرض کانال نخاع (H) در بین دو جنس و در هیچ کدام از مهره‌های لومبر پیدا نشد.

در کل تفاوت بارزی بین ابعاد مهره‌ایی در سنین بالا و پایین ۳۵ مشاهده نگردید. در زنان نتایج کمی متفاوت‌تر بود، در مهره L۵ اندازه D و E و H با p=۰/۰۰۲۷ و p=۰/۰۰۷۴ و p<۰/۰۰۰۱ در زنان بالای ۳۵ سال به صورت معنی‌داری بزرگتر از زنان زیر ۳۵ سال بود. در مهره L۲ اندازه E و H در زنان بالای ۳۵ سال بزرگتر از زنان زیر ۳۵ سال بود (p=۰/۰۰۱ و p=۰/۰۲۲). در مهره L۳ نیز اندازه C به صورت معنی‌داری در زنان بالای ۳۵ سال بزرگتر از زنان زیر ۳۵ سال بود (p=۰/۰۱۲). با توجه به یافته‌های فوق به نظر می‌رسد در زنان در سنین بالاتر ابعاد مهره‌های کمری کمی بزرگتر باشد. اثر جنس بر ابعاد مهره‌های لومبر: ابعاد مهره‌های کمری به طور بارزی در مهره‌های مختلف در مردان بزرگتر از زنان بود. در مهره L۱ اندازه C (p=۰/۰۰۰۷)، D (p=۰/۰۰۰۲)، E (p=۰) و K (p=۰/۰۰۰۲)، به صورت معنی‌داری در



شکل - ۱: روش ترسیم خطوط جهت اندازه‌گیری

جدول - ۱: نتایج اندازه‌گیری ابعاد مهره‌های لومبر در مردان (میلی‌متر)

سطح مهره	تعداد	K	H	G	F	E	D	C
		Mean±SD	Mean±SD	Mean±SD	Mean±SD	Mean±SD	Mean±SD	Mean±SD
L۱	۲۵	۱۸/۵۲±۲/۲۳	۲۰/۷۶±۱/۸۶	۱۵/۵۲±۱/۸۱	۱۶/۷۶±۳/۶۹	۴۹/۸۸±۳/۳۶	۴۰/۵۶±۳/۸۸	۹/۲۸±۱/۵۱
L۲	۲۵	۱۹/۴±۱/۴۷	۲۱/۲۴±۱/۲۷	۱۴/۱۶±۲/۱۷	۱۷/۰۴±۲/۸۲	۵۰/۶۸±۴/۶۳	۴۱/۴۴±۶/۰۲	۹/۴۸±۱/۹۲
L۳	۲۵	۲۰/۴۸±۲/۰۲	۲۱/۸۸±۲/۹۷	۱۴/۳۶±۲/۷۱	۲۰/۲۴±۳/۲۴	۵۱/۸۸±۴/۰۸	۳۹/۴±۵/۳۸	۱۱/۶۸±۲/۵۴
L۴	۲۵	۲۱/۸۴±۳/۲۱	۲۲/۸۸±۴/۰۷	۱۴/۳۲±۲/۱۳	۲۰/۸±۲/۸۶	۵۰/۰۸±۴/۰۳	۳۸/۹۲±۳/۵۳	۱۴/۲±۱/۵۹
L۵	۲۵	۲۴/۸۸±۲/۷۶	۵۵/۳۲±۳/۵۴	۱۳/۳۶±۳/۴۲	۲۳/۶۸±۵/۰۷	۵۰/۲±۴/۳۳	۳۶/۴±۵/۶	۱۷/۲۸±۲/۹۲

C: عرض پدیکول در ناحیه ایستموس، D: فاصله عمق تا کورتکس قدامی در محور موازی با محور خط وسط مهره، E: فاصله تا کورتکس قدامی از طریق پدیکول، F: زاویه عرضی پدیکول، G: قطر

قدامی - خلفی کانال نخاعی، H: قطر عرضی کانال نخاعی، K: فاصله بین مرکز پدیکول تا مرکز کانال

جدول-۲: نتایج اندازه‌گیری ابعاد مهره‌های لومبر در زنان (میلی‌متر)

	C	D	E	F	G	H	K	تعداد	سطح مهره
	Mean±SD	Mean±SD	Mean±SD	Mean±SD	Mean±SD	Mean±SD	Mean±SD		
L1	۷/۷۶±۱/۷۲	۳۶/۲۴±۳/۵۹	۴۵/۰۸±۳/۹۲	۱۵/۸۸±۳/۷۹	۱۵/۵۶±۱/۶۷	۲۰/۱۲±۲/۰۲	۱۶/۷۲±۲/۰۷	۲۵	
L2	۸/۱۶±۱/۱۲	۳۸/۰۴±۳/۸۸	۴۶/۶۸±۳/۲۵	۱۶/۳۶±۲/۴۵	۱۵/۰۴±۱/۴۸	۲۰/۵۲±۱/۹۸	۱۷/۳۲±۱/۸۷	۲۵	
L3	۹/۲۸±۲/۰۸	۳۸/۱۲±۴/۳۹	۴۹/۰۴±۴/۲۵	۱۹/۶±۲/۹۰	۱۳/۹۲±۱/۳۸	۲۰/۷۶±۲/۷۹	۱۹/۰۸±۱/۹۵	۲۵	
L4	۱۱/۵۲±۲/۳	۳۷/۲±۵/۵۰	۴۶/۵۶±۴/۴۱	۲۰/۹۲±۴/۲۶	۱۳/۷۲±۱/۸۲	۲۲/۲۴±۳/۵۲	۲۰/۴۸±۲/۵۹	۲۵	
L5	۱۴/۸۸±۲/۹۹	۳۳/۳۲±۷/۱۸	۴۶/۴±۴/۴۰	۲۴/۵۶±۴/۷۰	۱۳/۷۶±۲/۹۳	۲۶/۰۸±۴/۹۳	۲۵/۶۸±۳/۸۰	۲۵	

C: عرض پدیکول در ناحیه ایستوس، D: فاصله عمق تا کورتکس قدامی در محور موازی با محور خط وسط مهره، E: فاصله تا کورتکس قدامی از طریق پدیکول، F: زاویه عرضی پدیکول، G: قطر قدامی - خلفی کانال نخاعی، H: قطر عرضی کانال نخاعی، K: فاصله بین مرکز پدیکول تا مرکز کانال

جدول-۳: اندازه‌های ابعاد مهره‌های در چند مطالعه فرانس

نویسندگان	تعداد	پارامتر	L1	L2	L3	L4	L5
Zindric	۸۵	C	۸/۷mm	۸/۹mm	۱۰/۳mm	۱۲/۹mm	۱۸mm
Zindric	۸۵	F	۱۰/۹°	۱۲°	۱۴/۴°	۱۷/۷°	۲۹/۸°
Zindric	۸۵	E	۴۴/۷	۴۴/۵	۴۴/۴	۴۰/۷	۳۳/۷
Hou	۱۲۶	C	—	—	۹/۷mm	۱۲/۲۵mm	۱۶/۴mm
Olsewski	۵۱	F	۶°	۸°	۱۳°	۱۶°	۲۹°
Olsewski	۵۱	E	۴۵/۸mm	۴۹/۲mm	۵۱/۷mm	۵۵/۳mm	۴۹/۲mm
Gulech	۱۰۳	C	—	—	۱۴/۱mm	۱۵/۵mm	۲۰/۵mm
Chadha	—	C	۶/۶۹mm	۷/۲۶mm	۸/۴۳mm	۱۰/۸۱mm	۱۳/۴۷mm
Chadha	—	F	۸/۷۸°	۱۰/۰۳°	۱۲/۲۵°	۱۵/۳۹°	۲۴/۳۳°
Chadha	—	D	۴۱/۲۱	۴۳/۹۶	۴۰/۷۸	۳۹/۴۹	۳۷/۰۶
Chadha	—	E	۴۷/۴۹	۴۹/۰۹	۴۶/۲۵	۴۶/۲۷	۴۹/۴۵

بحث

در بسیاری از بیماری‌ها مانند ضربه‌ها و شکستگی‌های بی‌ثبات ستون فقرات، بیماری‌های دژنراتیو، تومورها و عفونت‌های ستون فقرات ممکن است نیاز به فیوژن ستون فقرات وجود داشته باشد. استفاده از پیچ پدیکول به صورت گسترده به عنوان یک روش جهت وسیله‌گذاری ستون فقرات مورد قبول واقع شده است^{۲۱} و هم اکنون به صورت روتین در درمان تعدادی از ضایعات ستون فقرات به کار برده می‌شود.^{۲۲} مزیت استفاده از پیچ پدیکول و راد برای ثابت نمودن ستون فقرات در مقایسه با سایر روش‌های قبلی شناخته شده است، که شامل امکان فیوژن حداقل سگمان‌های ممکن، امکان جاناندازی و استابیلیته مناسب است که اجازه به حرکت در آوردن سریع بیمار را بدون ساپورت خارجی میسر می‌سازد.^{۲۳} از مزایای دیگر توانایی

اصلاح درمیت در پلان سازه‌تال و کروئال، امکان استفاده حتی بعد از دکمپرسن خلفی وسیع و لامینکتومی و افزایش میزان وقوع فیوژن همراه با نتایج بالینی بهتر می‌باشد.^{۲۴} به دلایل فوق استفاده از آن مقبولیت کلی یافته^{۲۵} و در حال حاضر همانگونه که ذکر شد استاندارد طلایی برای فیوژن داخلی ستون فقرات استفاده از پیچ پدیکول می‌باشد.^۲ استفاده از وسیله موجب افزایش وقوع عوارض عمل جراحی خواهد گردید^۷ و برای اینکه استابیلیته مناسب ایجاد شده و بی خطر باشد بایستی پیچ در محل ایده ال خود یعنی در داخل پدیکول قرار گیرد.^{۲۶} مطالعه بر روی ابعاد و شکل پدیکول از چند نظر حائز اهمیت می‌باشد، دانستن آناتومی صحیح^{۱۳، ۱۴، ۱۸، ۲۷، ۲۸} و اوریناتاسیون پدیکول^{۲۵} برای به حداقل رساندن عوارض نورولوژیک لازم است. همچنین این بررسی‌ها می‌تواند به درک بهتر مکانیسم حرکت در ستون فقرات (Kinematics) و مکانیسم آسیب

نتایج چهار بُعد C و D و E و F چند مطالعه رفرانس به‌طور خلاصه در جدول ۳ لیست نموده‌ایم. متوسط عرض پدیکول مهره L1 در مطالعه ما ۸/۲۵ میلی‌متر (انحراف معیار $\pm 1/79$) و متوسط عرض پدیکول L1 در مطالعه Chadha^{۲۰} در هندوستان ۶/۶۹ میلی‌متر (انحراف معیار $\pm 1/55$) بود. این اندازه در مطالعه ما به‌طور بارزی بالاتر از مطالعه هندی‌ها بود ($p=0/0002$). اندازه‌های عرض پدیکول در مهره‌های L2 و L3 و L4 و L5 به‌ترتیب با $p<0/0001$ و $p<0/0001$ در مطالعه Chadha^{۲۰} بود. مطالعه Zindric^{۳۲} در USA که روی ۸۵ بیمار انجام شد، به‌طور متوسط اندازه عرض پدیکول در مهره‌های لومبار به‌ترتیب $L1=8/7mm$ ، $L2=8/9mm$ ، $L3=10/3$ و $L4=12/9mm$ و $L5=15mm$ بود که تفاوت معنی‌داری بین ابعاد این مهره‌ها با ابعاد مطالعه ما وجود نداشت. بجز در مهره L5 که با $p=0/002$ اندازه مهره L5 در مطالعه ما کوچک‌تر از مطالعه فوق بود. در مطالعه Hou^{۱۲} در اروپا که بر روی ۱۲۶ بیمار زن و مرد در مهره‌های L3 و L4 و L5 کمری انجام شد، متوسط عرض پدیکول به ترتیب $L3=9/7$ و $L4=12/25$ و $L5=16/4$ بود که نسبت به ابعاد مطالعه ما تفاوت معنی‌داری بین این مهره‌ها وجود نداشت. به این ترتیب عرض پدیکول در افراد منطقه ما از هندی‌ها بزرگ‌تر و با اروپایی‌ها و امریکایی‌ها مساوی و از ترکیه‌ای‌ها کوچک‌تر می‌باشد. اما ابعاد متوسط عرض پدیکول در ۱۰۳ بیمار مورد مطالعه Gülek^{۱۶} در ترکیه به‌طور بازاری با $p=0/0002$ نسبت به مطالعه ما بزرگ‌تر بود. ($L5=20/5$ و $L4=15/5$ و $L3=14/1$) مطالعه ما ۱۶/۳ درجه (انحراف معیار $\pm 3/85$) و در مطالعه Chadha^{۲۰} در هندوستان ۸/۷۸ درجه (انحراف معیار $\pm 5/7$) بود. زاویه پدیکول با $p=0/002$ به‌طور معنی‌داری در مطالعه ما از هندیان بالاتر بود. زاویه پدیکول در مهره‌های L2 و L3 و L4 به‌ترتیب با $p<0/0001$ و $p<0/0001$ و $p<0/0001$ در مطالعه هندی‌ها بود. ولی در مهره L5 هر چند در نژاد هندی کمی زاویه پدیکول بزرگتر از اندازه مطالعه ما بود ولی این اختلاف ارزش آماری معنی‌دار نداشته است. زاویه پدیکول در مهره L1 در مطالعه ما به‌طور بارزی با $p<0/0001$ از اندازه حاصله در مطالعه Zindric^{۳۲} و همکاران^{۳۳} بالاتر بود. (متوسط ۱۶/۳ درجه در برابر ۱۰/۹ درجه) این بزرگی در مورد مهره‌های L2 و L3 و L4 هم به‌طور بارزی صدق

ستون فقرات کمک نموده^{۱۵} و اطلاعات مهمی برای سازندگان وسایل ستون فقرات به‌دست می‌دهد و راهنمای اساسی برای جراحانی است که از این وسایل استفاده می‌کنند.^{۱۵} و^{۱۷} در ناحیه لومبر وجود اطلاعات آناتومیک صحیح برای انجام اقدام جراحی بی‌خطر ضروری است.^{۲۵} بسیاری از مطالعات انجام شده بر روی مهره‌های انسان بر روی نمونه‌های هندی-اروپایی (Caucasians)^{۱۵} و یا نژاد سفید^{۲۰} بوده است و مطالعات اندکی در خصوص جمعیت آسیایی به‌عمل آمده است.^{۲۰} همچنین اغلب مطالعات بر روی مورفومتری پدیکول بر روی مهره‌های منفرد و خشک صورت گرفته است^{۲۹} و در بسیاری از این مطالعات تمام ابعاد پدیکول مورد بررسی قرار نگرفته است.^{۱۸} مورفولوژی پدیکول ممکن است از یک جمعیت نسبت به جمعیت دیگر متفاوت باشد^{۱۹} همچنین قطر و زاویه پدیکول از یک ناحیه نسبت به ناحیه دیگر ستون فقرات متفاوت است.^{۱۴} در این مطالعه ما ابعاد پدیکول لومبر را در جمعیت منطقه خود مورد بررسی قرار دادیم. مشخص شده است CT-Scan بهترین وسیله برای ارزیابی رادیولوژیک مورفولوژی پدیکول می‌باشد و مطالعات مختلف نشان داده است اختلاف آماری قابل توجهی بین داده‌های CT-Scan و اندازه‌گیری‌های مستقیم انجام شده بر روی جسد وجود ندارد.^{۲۰} در بررسی‌های انجام شده تفاوت‌هایی در ابعاد مهره در نژادهای مختلف مشاهده شده و همچنین اندازه و شکل پدیکول در نژادهای مختلف با هم فرق داشته است.^{۱۸} و^{۲۷} در بررسی Kim و همکاران^{۲۷} تفاوت آماری قابل توجهی بین قطر عرضی پدیکول کره‌ای‌ها با غربی‌ها وجود داشت، همچنین در بررسی Chadha و همکاران^{۲۰} تفاوت قابل توجهی بین پدیکول هندی‌ها و جمعیت سفید وجود داشت. در بررسی Cheung و همکاران^{۳۰} پدیکول آسیایی‌ها از L1 تا L4 زاویه ترانسورس بیشتری داشتند در حالی که L5 مشابه با نژاد سفید بود و نتیجه گرفتند تفاوت‌هایی بین پدیکول لومبر آسیایی‌ها و نژاد سفید وجود دارد. در بررسی Chen و همکاران^{۲۸} اگرچه تفاوت‌هایی بین پدیکول چینی‌ها و انگلیسی‌ها مشاهده شد ولی به‌نظر نویسنده مدارک کافی وجود نداشته است که تاییدکننده تفاوت مورفولوژیک عمده بین بین پدیکول لومبر چینی‌ها و انگلیسی‌ها باشد. از نظر جنس نیز در تعدادی از بررسی‌ها تفاوتی بین ابعاد^{۳۰} و^{۳۱} زاویه^{۳۰} پدیکول لومبر در زنان و مردان وجود نداشته است، ولی در بررسی Gülek و همکاران^{۱۶} تفاوت قابل توجهی بین ابعاد جسم مهره مشاهده شد.

بزرگ‌تر بوده و در سایر مهره‌ها ابعاد مهره‌ای با $p=0/001$ کوچک‌تر از ابعاد مطالعه فوق بود (جدول ۳). Chord length به‌طور معنی‌دار فقط در مهره L۳ با $p=0/0035$ در مطالعه ما بزرگ‌تر از مطالعه Chadha^{۲۰} بود. اندازه D در دو مهره L۱ و L۲ به‌ترتیب با $p=0/0013$ و $p=0/0014$ در نژاد هندی و همچنین در سایر مطالعات به‌ویژه Hou^{۱۲} به‌طور معنی‌داری در تمامی مهره‌ها از مطالعه ما بالاتر بود. بدین ترتیب طول مسیر پدیکول تا جسم مهره در منطقه ما در مقایسه با امریکایی‌ها در یک مطالعه بزرگ‌تر^{۳۳} و در یک مطالعه دیگر^{۳۳} فقط در L۱ بزرگ‌تر و در سایر مهره‌ها کوچک‌تر بود و در مقایسه با هندی‌ها^{۲۰} فقط در مهره L۳ طول مسیر پیچ در منطقه ما بزرگ‌تر بود. تفاوت‌هایی بین ابعاد پدیکول در نژادهای مختلف وجود دارد و جهت جلوگیری از آسیب عصبی در حین تعبیه پیچ پدیکول، توجه به این تفاوت‌ها ضروری می‌باشد. *سپاسگزاری:* مطالعه حاضر حاصل طرح تحقیقاتی مصوب دانشگاه علوم پزشکی تبریز بوده و لازم است از تیم تحقیقاتی علوم اعصاب و معاونت محترم پژوهشی نهایت تقدیر و تشکر به‌عمل آید.

می‌کرد (متوسط ۱۶/۷ درجه در برابر ۱۲ درجه برای L۲ و ۱۹/۹۲ درجه در برابر ۱۴/۴ درجه برای L۳ و ۲۰/۸۶ درجه در برابر ۱۷/۷ درجه در L۴). ولی زاویه پدیکول در مهره L۵ به‌طور بارزی در مطالعه ما کوچک‌تر از مطالعه Zindric^{۳۳} بود. (۲۴/۱۲ درجه در برابر ۲۹/۸ درجه). تفاوت آشکاری در اندازه پدیکول مهره‌های لومبار مورد مطالعه ما و اندازه‌های مطالعه Olsewski^{۳۳} در آمریکا وجود داشت. به‌طور بارزی اندازه زوایای مهره‌های L۱ و L۲ و L۳ و L۴ در مطالعه ما بزرگ‌تر از مطالعه فوق بوده و فقط اندازه زاویه مهره L۵ در مطالعه ما کوچک‌تر بود. با توجه به مطالب فوق در منطقه ما زاویه پدیکول در تمام مهره‌های لومبار به جزء L۵ از هندی‌ها و امریکایی‌ها بزرگ‌تر بود برعکس L۵ در مردم منطقه ما در مقایسه با ساکنان دو کشور دیگر زاویه کوچک‌تری داشت. Chord length یا طول پدیکول تا جسم مهره (D) در مطالعه ما نسبت به مطالعه Zindric^{۳۳} به‌طور بارزی در تمامی مهره‌های لومبار مطالعه ما بزرگ‌تر بود اما این ابعاد در مقایسه با مطالعه Olsewski^{۳۳} فقط در مورد مهره L۱ با $p=0/001$ در مطالعه ما

References

- Attar A, Ugur HC, Uz A, Tekdemir I, Egemen N, Genc Y. Lumbar pedicle: surgical anatomic evaluation and relationships. *Eur Spine J* 2001;10(1):10-5.
- Jutte PC, Castelein RM. Complications of pedicle screws in lumbar and lumbosacral fusions in 105 consecutive primary operations. *Eur Spine J* 2002;11(6):594-8.
- Söyüncü Y, Yildirim FB, Sekban H, Ozdemir H, Akyildiz F, Sindel M. Anatomic evaluation and relationship between the lumbar pedicle and adjacent neural structures: an anatomic study. *J Spinal Disord Tech* 2005;18(3):243-6.
- Kantelhardt SR, Larsen J, Bockermann V, Schillinger W, Giese A, Rohde V. Intraosseous ultrasonography to determine the accuracy of drill hole positioning prior to the placement of pedicle screws: an experimental study. *J Neurosurg Spine* 2009;11(6):673-80.
- Krenn MH, Piotrowski WP, Penzkofer R, Augat P. Influence of thread design on pedicle screw fixation. Laboratory investigation. *J Neurosurg Spine* 2008;9(1):90-5.
- Inceoğlu S, Kilinçer C, Tami A, McLain RF. Cortex of the pedicle of the vertebral arch. Part II: Microstructure. *J Neurosurg Spine* 2007;7(3):347-51.
- Shapiro SA, Snyder W. Spinal instrumentation with a low complication rate. *Surg Neurol* 1997;48(6):566-74.
- Wang JC, Haid RW Jr, Miller JS, Robinson JC. Comparison of CD HORIZON SPIRE spinous process plate stabilization and pedicle screw fixation after anterior lumbar interbody fusion. Invited submission from the Joint Section Meeting On Disorders of the Spine and Peripheral Nerves, March 2005. *J Neurosurg Spine* 2006;4(2):132-6.
- Missori P, Ramieri A, Costanzo G, Peschillo S, Paolini S, Miscusi M, et al. Late vertebral body fracture after lumbar transpedicular fixation. Report of three cases. *J Neurosurg Spine* 2005;3(1):57-60.
- Bozkuş H, Senoğlu M, Baek S, Sawa AG, Ozer AF, Sonntag VK, et al. Dynamic lumbar pedicle screw-rod stabilization: in vitro biomechanical comparison with standard rigid pedicle screw-rod stabilization. *J Neurosurg Spine* 2010;12(2):183-9.
- Frankel BM, D'Agostino S, Wang C. A biomechanical cadaveric analysis of polymethylmethacrylate-augmented pedicle screw fixation. *J Neurosurg Spine* 2007;7(1):47-53.
- Hou S, Hu R, Shi Y. Pedicle morphology of the lower thoracic and lumbar spine in a Chinese population. *Spine (Phila Pa 1976)* 1993;18(13):1850-5.
- Lien SB, Liou NH, Wu SS. Analysis of anatomic morphometry of the pedicles and the safe zone for through-pedicle procedures in the thoracic and lumbar spine. *Eur Spine J* 2007;16(8):1215-22.
- Kadioglu HH, Takci E, Levent A, Arik M, Aydin IH. Measurements of the lumbar pedicles in the Eastern Anatolian population. *Surg Radiol Anat* 2003;25(2):120-6.
- Tan SH, Teo EC, Chua HC. Quantitative three-dimensional anatomy of lumbar vertebrae in Singaporean Asians. *Eur Spine J* 2002;11(2):152-8.
- Gülek B, Durgun B, Özer H, Alparslan N, Sarpel T, Erken E: Ct-based morphometric data of L3-L5 vertebrae: anatomic and surgical approach. *Neurosurg Q* 2007;17:92-7.
- Zhou SH, McCarthy ID, McGregor AH, Coombs RR, Hughes SP. Geometrical dimensions of the lower lumbar vertebrae--analysis of data from digitised CT images. *Eur Spine J* 2000;9(3):242-8.
- Mitra SR, Datir SP, Jadhav SO. Morphometric study of the lumbar pedicle in the Indian population as related to pedicular screw fixation. *Spine (Phila Pa 1976)* 2002;27(5):453-9.
- Singel T, Patel M, Gohil D. A study of width and height of lumbar pedicle in saurashtra region. *J Anat Soc India* 2004;53(1):4-9.
- Chadha M, Balain B, Maini L, Dhaon BK. Pedicle morphology of the lower thoracic, lumbar, and S1 vertebrae: an Indian perspective. *Spine (Phila Pa 1976)* 2003;28(8):744-9.

21. Meter JJ, Polly DW Jr, Miller DW, Popovic NA, Ondra SL. A method for radiographic evaluation of pedicle screw violation of the vertebral endplate. Technique. *Spine (Phila Pa 1976)* 1996;21(13):1587-92.
22. Johnson JN, Wang MY. Stress fracture of the lumbar pedicle bilaterally: surgical repair using a percutaneous minimally invasive technique. *J Neurosurg Spine* 2009;11(6):724-8.
23. Pihlajämäki H, Myllynen P, Böstman O. Complications of transpedicular lumbosacral fixation for non-traumatic disorders. *J Bone Joint Surg Br* 1997;79(2):183-9.
24. Robertson PA, Novotny JE, Grobler LJ, Agbai JU. Reliability of axial landmarks for pedicle screw placement in the lower lumbar spine. *Spine (Phila Pa 1976)* 1998;23(1):60-6.
25. Attar A, Ugur HC, Uz A, Tekdemir I, Egemen N, Genc Y. Lumbar pedicle: surgical anatomic evaluation and relationships. *Eur Spine J* 2001;10(1):10-5.
26. Assaker R, Reyns N, Vinchon M, Demondion X, Louis E. Transpedicular screw placement: image-guided versus lateral-view fluoroscopy: in vitro simulation. *Spine (Phila Pa 1976)* 2001;26(19):2160-4.
27. Kim NH, Lee HM, Chung IH, Kim HJ, Kim SJ. Morphometric study of the pedicles of thoracic and lumbar vertebrae in Koreans. *Spine (Phila Pa 1976)* 1994;19(12):1390-4.
28. Chen IH, Hou CH, Huang CI, Lee LS. Measurement of Chinese lumbar pedicles: with special reference to transpedicular screw fixation. *Zhonghua Yi Xue Za Zhi (Taipei)* 1994;53(6):351-6.
29. Chaynes P, Sol JC, Vaysse P, Bécue J, Lagarrigue J. Vertebral pedicle anatomy in relation to pedicle screw fixation: a cadaver study. *Surg Radiol Anat* 2001;23(2):85-90.
30. Cheung KM, Ruan D, Chan FL, Fang D. Computed tomographic osteometry of Asian lumbar pedicles. *Spine (Phila Pa 1976)* 1994;19(13):1495-8.
31. Ebraheim NA, Rollins JR Jr, Xu R, Yeasting RA. Projection of the lumbar pedicle and its morphometric analysis. *Spine (Phila Pa 1976)* 1996;21(11):1296-300.
32. Zindrick MR, Wiltse LL, Widell EH, Thomas JC, Holland WR, Field BT, et al. A biomechanical study of intrapeduncular screw fixation in the lumbosacral spine. *Clin Orthop Relat Res* 1986;(203):99-112.
33. Olsewski JM, Simmons EH, Kallen FC, Mendel FC, Severin CM, Berens DL. Morphometry of the lumbar spine: anatomical perspectives related to transpedicular fixation. *J Bone Joint Surg Am* 1990;72(4):541-9.

Radiologic evaluation of pedicle lumbar and spinal canal dimensions in north-west of Iran using computed tomography

Received: December 16, 2010 Accepted: February 05, 2010

Abstract

Iraj Lotfinia M.D.^{1*}
Mostafa Gavami M.D.²
Kaveh Haddadi M.D.¹
Payman Vahedi M.D.¹

1- Department of Neurosurgery
2- Department of Radiology

Tabriz University of Medical
Sciences.

Background: Pedicular screws are currently the gold standard of internal fixation of spinal column. Pedicular screws have their own complications, however the surgeon should be aware of morphometry of pedicles, as well as the anatomy of surrounding neural structures to minimize these risks. No national study has ever examined the physical characteristics of lumbar pedicles and this study is unique for this purpose.

Methods: This study covers the patients undergoing lumbar spinal CT-scanning due to variable causes. 25 vertebrae were selected in either gender, 18 years or older and E-Film computer software was employed to measure different diameters of pedicle and the results were analyzed with $p \leq 0.05$ regarded as significant.

Results: L5 pedicle was the widest (16.8 mm), while L1 was the narrowest (8.25 mm). this figure was 8.82, 10.48 and 12.86 mm for L2, L3, L4 respectively. Longitudinal depth of pedicle was 47.98, 48.68, 50.42, 48.32 and 47.8 mm for L1, L2, L3, L4, L5 respectively. Statistically significant differences were found between some dimensions detected in our study and similar studies.

Conclusions: The advantages of pedicular screws and rods to stabilize spinal column are well known. To avoid neurological complications, an understanding of anatomy and pedicle orientation is mandatory. The shape and diameters of pedicles are different base on races. Some differences were found in our study regarding pedicle dimensions.

Keywords: Lumbar pedicle, dimension, computed tomography.

*Corresponding author: Department of Neurosurgery, Shohada Hospital, Faculty of Medicine, Tabriz University of Medical Sciences, Iran.
Tel: +98-411-3853171
email: lotfiniai@yahoo.com