

کلیرسل آدنوکارسینومای دهانه رحم بدون سابقه تماس با دی اتیل استیل بسترول در دوران جنینی: گزارش دو مورد

تاریخ دریافت مقاله: ۱۳۸۸/۱۲/۰۷ تاریخ پذیرش: ۱۳۸۸/۱۲/۰۹

چکیده

زمینه و هدف: آدنوکارسینومای سلول شفاف اولیه سرویکس معمولاً در زنان با سابقه تماس با دی اتیل استیل بسترول در دوران جنینی دیده می شود. ما در این گزارش به شرح دو مورد از آدنوکارسینوم سلول شفاف دهانه رحم بدون تاریخچه تماس با دی اتیل استیل بسترول در زندگی داخل رحمی می پردازیم. **معرفی بیمار:** مورد اول یک خانم ۱۴ ساله بود که با شکایت خونریزی واژینال بدون درد مراجعه کرده بود. در پاپ اسمیر سلول های آتیپیک داشت و در معاینه یک تومور خونریزی دهنده ۱/۵cm در واژن دیده شد که در بیوپسی آن آدنوکارسینوم سلول شفاف اولیه سرویکس گزارش شد. (مرحله Ib). مورد دوم بیمار ۲۳ ساله که با شکایت خونریزی بدون درد واژینال مراجعه کرده و نتیجه بیوپسی، آدنوکارسینوم سلول شفاف اولیه سرویکس (مرحله Ib) بود. هر دو بیمار سابقه ای از قرار گرفتن در معرض دی اتیل استیل بسترول را نداشتند. یکی از بیماران تحت رادیکال هیستریکتومی شکمی با لنفادنکتومی سیستماتیک لگن قرار گرفت و دیگری نیز تحت پرتو درمانی خارجی و براکی تراپی قرار گرفت. هیچ عود یا متاستاز بعد از پی گیری از ۱۸ ماه در یک مورد و ۲۴ ماه در مورد دیگر وجود نداشت. **نتیجه گیری:** ابتلا به آدنوکارسینوم سلول شفاف در مواجهه با خونریزی واژینال غیرطبیعی در دختران جوان باید مورد ظن پزشک باشد. این بیماری در سنین نوجوانی و جوانی بیشتر دیده می شود و ممکن است مواجهه با دی اتیل استیل بسترول در تاریخچه ذکر نشود.

کلمات کلیدی: آدنوکارسینوم سلول شفاف، دی اتیل استیل بسترول، ویروس پاپیلومای انسانی.

اعظم السادات موسوی^۱
ستاره اخوان^{۲*}

۱- گروه بیماری های انکولوژی زنان، دانشگاه علوم پزشکی تهران
۲- گروه زنان و زایمان، بیمارستان بعثت، دانشگاه علوم پزشکی کردستان، سنندج

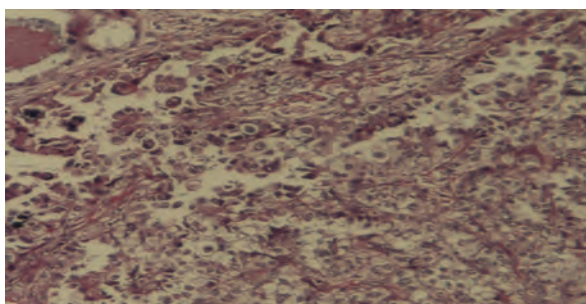
* نویسنده مسئول، سنندج، خیابان کشاورز، بیمارستان بعثت، بخش الکتیو زنان
تلفن: ۰۸۷۱-۳۲۸۵۹۱۳
email: s_akhavan2007@yahoo.com

معرفی بیمار

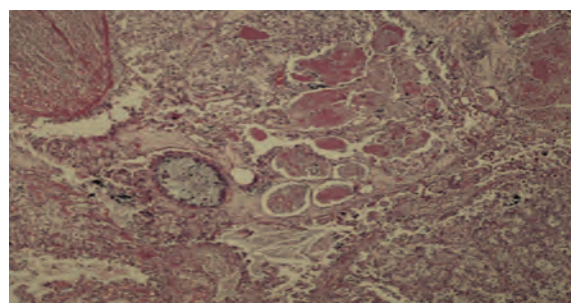
مورد ۱: بیمار نوجوان ۱۴ ساله بود که در شرح حال از خونریزی واژینال شکایت داشت. او به علت خونریزی بدون درد واژینال تحت معاینه ژنیکولوژیک قرار گرفت در تست پاپ اسمیر سلول های آتی پیک گزارش شد. معاینه واژینال و استفاده از اسپکولوم رحم طبیعی با یک تومور خونریزی کننده واژن با اندازه تقریبی ۱/۵ سانتی متر را نشان داد. در بررسی یک نمونه پانچ بیوپسی، نئوپلاسم مهاجمی سازگار با آدنوکارسینوم سلول شفاف دهانه رحم گزارش شد. توموگرافی کامپیوتری یک تومور با قطر ۱/۵ سانتی متر در حال رشد در دهانه رحم را نشان داد. بیمار با تشخیص مرحله Ib2 (بر اساس طبقه بندی فدراسیون جهانی متخصصین زنان و زایمان (FIGO)) آدنوکارسینوم سلول شفاف دهانه رحم، بستری شد. بیمار سابقه قرار گرفتن در معرض DES را ذکر نمی کرد. ما بیمار را تحت عمل جراحی

مقدمه

آدنوکارسینوم سلول شفاف دهانه رحم Clear Cell Adenocarcinoma of Cervix (CCAC) یک بیماری نادر است که فقط در ۲٪ تا ۷٪ از تمام موارد آدنوکارسینوم دهانه رحم دیده می شود.^{۱،۲} عوامل خطر عمده برای سرطان دهانه رحم عبارتند از: شروع زود هنگام فعالیت جنسی، شرکای جنسی متعدد و داشتن شریک جنسی پرخطر. این عوامل احتمال وجود نقش عفونت ویروس پاپیلومای انسانی (HPV) را مطرح می کنند و عفونت HPV قویا با گسترش سرطان گردن رحم همراه است.^{۳،۴} آدنوکارسینوم اولیه سلول شفاف دهانه رحم عمدتاً در زنان جوانی رخ می دهد که در دوران جنینی در معرض دی اتیل استیل بسترول (Diethyl acetyl bestrol) که قبلاً برای جلوگیری از سقط استفاده می شد، قرار گرفته اند.^{۵،۶}



شکل- ۲: پرولیفراسیون نئوپلاستیک منتشر به شکل نوارها، غدد و مجاری با سلول‌های آتیبیک با سیتوپلاسم روشن و هسته‌های وزیکولر پلئومورفیک و به شکل کانون‌های گل میخ.



شکل- ۱: دستجات منتشر از غدد و مجاری متشکل از سلول‌های آتیبیک حاوی سیتوپلاسم روشن دیده می‌شود. پرولیفراسیون بدخیم مشاهده می‌شود.

استفاده از Taxol و Carboplatin قرار گرفت. پی‌گیری ۲۴-۱۸ ماهه هیچ عود یا متاستاز بعدی را در بیمار نشان نداد.

بحث

آدنوکارسینوم سلول شفاف دهانه رحم یک نوع نادر از بدخیمی گردن رحم است. CCAC ممکن است هر ارگانی را از تخمدان تا واژن درگیر کند. تصور می‌شود اتیولوژی اصلی آن قرار گرفتن در معرض DES در زندگی داخل رحمی است و به مادرانشان برای جلوگیری از سقط تجویز شده است. با این حال مواردی از CCAC بدون قرار گرفتن در معرض DES در دوران جنینی گزارش شده است. Hansealer گزارش کرد که در میان ۷۳ مورد از مبتلایان به آدنوکارسینوم سلول شفاف دهانه رحم متولد شده پس از ۱۹۴۱، ۲۶ نفر (۳۲٪) بدون سابقه تماس با DES بوده‌اند.^۷ Thomas در سال ۲۰۰۲، سه مورد از ۳۴ بیمار مبتلا به CCAC را که سابقه قرار گرفتن در معرض DES را نداشتند، گزارش نمود.^۸ در ژاپن که DES برای زنان باردار تجویز نمی‌شود، دامنه سنی در زمان تشخیص بیماری بین ۷۹-۰ سال با میانگین ۵۰/۸ سال است و در آنجا پیک‌های جداگانه در توزیع سنی وجود دارد.^۹ توزیع سنی تمام بیماران مبتلا به CCAC دو پیک سنی یکی در سن پایین (متوسط سن ۲۶ سال) و یکی در سن بالا (متوسط سن ۷۱ سال) را نشان می‌دهد.^{۱۰} سن تشخیص در بیماران ما ۱۴ و ۲۳ سال بود. شرح حال آشکاری مبنی بر قرار گرفتن در معرض DES در بیماران ما وجود نداشت. اطلاعات ما نشان داد که چندین مشخصه بالینی CCAC از سرطان سلول سنگفرشی دهانه رحم متفاوت هستند که شامل عدم وجود سابقه مصرف سیگار و آزمایش

هیستریکتومی رادیکال شکمی و لنفادنکتومی لگنی قرار دادیم و بیمار بدون هیچ درمان کمکی ترخیص شد.

یافته پاتولوژی: یافته‌های ماکروسکوپی یک تومور با قطر ۱/۲ سانتی‌متر در حال رشد در دهانه رحم را نشان داد. نوع بافت‌شناسی تومور، از نوع آدنوکارسینوم سلول روشن grade II دهانه رحم بود. از نظر پاتولوژیک تومور محدود به دهانه رحم بود. اختلالاتی در جسم رحم و هر دو تخمدان وجود نداشت. تشخیص پاتولوژی آدنوکارسینوم سلول شفاف دهانه رحم بود. ۱۸ ماه پس از پی‌گیری عود در بیمار دیده نشد.

مورد دو: بیمار یک جوان ۲۳ ساله بود که با شکایت خونریزی واژینال مراجعه نمود. در معاینه یک تومور دهانه رحم که به داخل واژن برجسته شده بود مشاهده گردید. پاپ‌اسمیر و سیتولوژی دهانه رحم انجام شد. نتیجه سیتولوژی دهانه رحم طبیعی بود. بررسی یک نمونه پانچ بیوپسی تشخیص آدنوکارسینوم سلول شفاف دهانه رحم را نشان داد. این بیمار نیز سابقه قرار گرفتن در معرض DES را نداشت. در معاینه لگن یک تومور با قطر چهار سانتی‌متر وجود داشت که از سمت چپ دهانه رحم رشد کرده بود. معاینه لگن درگیری پارامتر دو طرف را به وسیله تهاجم تومور نشان داد. در MRI لگن و شکم بیمار یک توده توپر سرویکال با قطر ۴cm گزارش شد. هیدرونفروز یا غده لنغوی غیر طبیعی بزرگ شده لگنی یا پارائورتیک دیده نشد. تشخیص بیمار بر اساس طبقه‌بندی فدراسیون جهانی متخصصین زنان و زایمان (FIGO) مرحله IIB کانسر دهانه رحم بود و از ضایعه تومورال دهانه رحم بیوپسی به عمل آمد. پاتولوژی آدنوکارسینوم سلول شفاف دهانه رحم را گزارش کرد. این بیمار تحت پرتو درمانی خارجی و براکی‌تراپی داخل حفره‌ای و پنج دوره شیمی‌درمانی با

بیمار) بود. کارسینوم سلول روشن اولیه دهانه رحم ممکن است با عفونت HPV مرتبط باشد. عمل جراحی همراه با شیمی درمانی ممکن است منجر به پاسخ درمانی کوتاه مدت عالی در بیمار شود.^{۱۳} پی گیری طولانی مدت در سرطان سلول روشن دهانه رحم بسیار مهم است. Herbs، هشت مورد از عود در مرحله I و II کارسینوم سلول روشن سرویکس را در بیمارانی که هشت سال یا بیشتر از درمان اولیه آنها گذشته بود را گزارش نمود.^{۱۴} در بیماران ما هیچ عود مجددی بعد از ۲۴ ماه پی گیری دیده نشد. ابتلا به کانسره های ژنیتال در دختران جوان هر چند نادر است، باید مورد ظن پزشک معالج قرار گیرد. آدنوکارسینوم سلول شفاف یکی از کانسره های نادر ژنیتالیای مونث است که در دختران جوان بیشتر دیده می شود و در صورت خونریزی غیرطبیعی واژینال باید مدنظر باشد. مواجهه با دی اتیل استیل بسترول ممکن است صورت نگرفته باشد و یا در تاریخچه اظهار نشود. سپاسگزاری: نویسندگان مقاله مراتب تشکر و قدردانی خود را نسبت به بیماران شرکت کننده در این مطالعه ابراز می دارند.

منفی از نظر ویروس پاپیلوم انسانی (HPV) است. همانطور که قبلا توسط نویسنده های دیگری نیز اظهار شده است این ممکن است بازتابی از تفاوت های اتیولوژیک بین زیر گروه های مختلف بافت شناسی از سرطان گردن رحم باشد.^{۱۱} علاوه بر این در بیماران با سابقه قرار گرفتن در معرض DES در داخل رحم، عفونت HPV نیز مهم است.^{۱۲} Waggoner یک مورد عفونت HPV تیپ ۳۱ را در یک بیمار مبتلا به آدنوکارسینوم سلول شفاف دهانه رحم و واژن، گزارش نمود. گرچه اهمیت این عفونت در بیمار روشن نشد. بیماران ما آلودگی با HPV نداشتند. در بیماران با مرحله I و ابتدای مرحله II بیماری هیستریکتومی رادیکال همراه با واژنکتومی و لنفادنکتومی نسبی یا کامل و جایگزینی واژن با یک گرافت تمام ضخامت پوست یک درمان شایع است. در مطالعه Tanyt، پنج بیمار مبتلا به سرطان اولیه سلول روشن دهانه رحم تحت درمان قرار گرفتند. یافته های شایع اولیه عمدتا شامل خونریزی نامنظم واژن و تست مثبت سیتولوژیک دهانه رحم (دو بیمار از چهار بیمار) و تست منفی HPV (هر چهار

References

- Noller KL, Decker DG, Dockerty MB, Lanier AP, Smith RA, Symmonds RE. Mesonephric (clear cell) carcinoma of the vagina and cervix. A retrospective analysis. *Obstet Gynecol* 1974;43(5):640-4.
- Blythe JG, Michael H, Hodel KA. Colposcopic and pathologic features in two cases of DES-related vaginal clear-cell adenocarcinoma. *J Reprod Med* 1983;28(2):137-46.
- Altekruse SF, Lacey JV Jr, Brinton LA, Gravitt PE, Silverberg SG, Barnes WA Jr, et al. Comparison of human papillomavirus genotypes, sexual, and reproductive risk factors of cervical adenocarcinoma and squamous cell carcinoma: Northeastern United States. *Am J Obstet Gynecol* 2003;188(3):657-63.
- Czeglédy J, Evander M, Hernádi Z, Gergely L, Wadell G. Human papillomavirus type 18 E6* mRNA in primary tumors and pelvic lymph nodes of Hungarian patients with squamous cervical cancer. *Int J Cancer* 1994;56(2):182-6.
- Greenwald P, Barlow JJ, Nasca PC, Burnett WS. Vaginal cancer after maternal treatment with synthetic estrogens. *N Engl J Med* 1971;285(7):390-2.
- Hertrich O. Clear cell adenocarcinoma in young females. *Obstet Gynecol* 1973;41(4):494-500.
- Hanselaar A, van Loosbroek M, Schuurbiens O, Helmerhorst T, Bulten J, Bernhelm J. Clear cell adenocarcinoma of the vagina and cervix. An update of the central Netherlands registry showing twin age incidence peaks. *Cancer* 1997;79(11):2229-36.
- Thomas MB, Wright JD, Leiser AL, Chi DS, Mutch DG, Podratz KC, et al. Clear cell carcinoma of the cervix: a multi-institutional review in the post-DES era. *Gynecol Oncol* 2008;109(3):335-9.
- Brinton LA, Herrero R, Reeves WC, de Britton RC, Gaitan E, Tenorio F. Risk factors for cervical cancer by histology. *Gynecol Oncol* 1993;51(3):301-6.
- Hanselaar A, van Loosbroek M, Schuurbiens O, Helmerhorst T, Bulten J, Bernhelm J. Clear cell adenocarcinoma of the vagina and cervix. *Cancer* 1996;79:2229-36.
- Pirog EC, Kleter B, Olgac S, Bobkiewicz P, Lindeman J, Quint WG, et al. Prevalence of human papillomavirus DNA in different histological subtypes of cervical adenocarcinoma. *Am Soc Invest Pathol* 2000;157:1055-62.
- Waggoner SE, Anderson SM, Van Eyck S, Fuller J, Luce MC, Herbst AL. Human papillomavirus detection and p53 expression in clear-cell adenocarcinoma of the vagina and cervix. *Obstet Gynecol* 1994;84(3):404-8.
- Tan YT, Zhang X, Lin ZQ, Chen Q, Wang LJ, Zhang BZ. Primary clear cell carcinoma of the cervix: report of five cases and review of the literature. *Zhonghua Fu Chan Ke Za Zhi* 2008;43(2):120-3.
- Herbst AL. Behavior of estrogen-associated female genital tract cancer and its relation to neoplasia following intrauterine exposure to diethylstilbestrol (DES). *Gynecol Oncol* 2000;76(2):147-56.

Clear cell adenocarcinoma of the cervix without in utero diethylstilbestrol exposure: *report of two cases*

Received: February 26, 2010 Accepted: February 28, 2010

AbstractAzamsadat Mousavi M.D.¹
Setare Akhavan M.D.^{2*}*1- Department of Gynecology oncology, Tehran University of Medical Science.**2- Department of Obstetric and Gynecology, Kurdistan University of Medical Sciences, Besat Hospital, Sanandaj.*

Background: Primary clear cell adenocarcinoma of cervix (CCAC) is usually seen in women with a history of in utero exposure to diethyl acetyl bestrol (DES). We report two cases of clear cell adenocarcinoma of cervix with no history of exposure to DES in embryonic period.

Case presentation: The first case was a 14-year-old women with complaint of painless vaginal bleeding. There was atypical cells in Pap Smear and a bleeding tumor with 1.5 cm in diameter was found in vagina. She was admitted with a diagnosis of CCAC of the uterine cervix stage Ib2 according to FIGO classification.

The second case was a 23-year-old patient with complaint of painless vaginal bleeding. The results of cervical cytology was normal. Evaluation of the punch biopsy sample revealed CCAC. Her clinical exam showed stage IIb according to FIGO classification. Both patients had no history of exposure to DES during embryonic period. The first patient treated with radical abdominal hysterectomy and systematic pelvic lymphadenectomy and for the another one external beam radiotherapy and brachytherapy was performed. There was no any recurrence or metastasis after an 18-24 months follow-up

Conclusions: Primary clear cell carcinoma of cervix could be unrelated to HPV infection or exposure to DES during embryonic period and in approach to these patients this subject should be considered.

Keywords: Clear cell adenocarcinoma, diethyl acetyl bestrol (DES), Human Papiloma Virus (HPV).

*Corresponding author: Besat Hospital,
Keshavarz Ave., Sanandaj, Iran.
Tel: +98-0871- 3285913
email: S_akhavan2007@yahoo.com