

یافته‌های چشمی در بیماران ویتیلیگو: مطالعه مورد-شاهدی

تاریخ دریافت مقاله: ۱۳۸۹/۰۷/۱۳ تاریخ پذیرش: ۱۳۸۹/۰۹/۱۳

چکیده

زمینه و هدف: ویتیلیگو یک بیماری شایع اکتسابی است که با پچ‌های پوستی دپیگمانته و فاقد ملانوسیت مشخص می‌شود. در این بیماری ریسک اختلالات چشمی نیز وجود دارد. تاکنون گزارشات کمی در مورد یافته‌های چشمی در بیماری ویتیلیگو و همچنین همراهی‌ها و ریسک فاکتورهای احتمال درگیری چشمی در این بیماری منتشر شده است. **روش بررسی:** در این مطالعه مورد-شاهدی ۷۲ بیمار مبتلا به ویتیلیگو و ۵۰ فرد سالم به‌عنوان گروه شاهد مورد معاینه کامل چشم پزشکی قرار گرفتند. همچنین ارتباط فاکتورهایی مانند سن، جنس، مدت زمان ابتلا به ویتیلیگو، وجود بیماری‌های اتوایمیون همراه، نوع ویتیلیگو و محل ضایعات ویتیلیگو با وجود یافته‌های چشمی در بیماران بررسی شد. **یافته‌ها:** از بین ۷۲ بیمار مبتلا به ویتیلیگو ۱۱ نفر (۱۵/۳٪) یافته چشمی داشتند شامل: هیپوپیگمانتاسیون اپیتلیوم پیگمانته شبکیه، تغییرات پیگمانی در قطب خلفی چشم، آتروفی محیط عنبیه، آتروفی اپیتلیوم پیگمانته شبکیه و هیپوپیگمانتاسیون عنبیه. از بین ۵۰ فرد گروه کنترل فقط دو نفر (۴٪) یافته چشمی داشتند که هیپوپیگمانتاسیون عنبیه بود. ارتباط بین وجود یافته چشمی و ویتیلیگو از نظر آماری معنی‌دار بود ($p=0/04$). ما در این مطالعه هیچ فاکتور کلینیکی خاصی را مانند سن، جنس، سن شروع ویتیلیگو، نوع ویتیلیگو، وجود ضایعات پری اربیتال و سطح درگیر پوست توسط ویتیلیگو به‌عنوان همراهی یا ریسک فاکتور وجود درگیری چشمی پیدا نکردیم. **نتیجه‌گیری:** اگرچه حجم نمونه و فراوانی یافته‌های چشمی در این مطالعه به اندازه‌ای نبود که برای نتیجه‌گیری قطعی کافی باشد، ولی در مطالعه ما یافته‌های چشمی در افراد مبتلا به ویتیلیگو بیشتر از گروه کنترل بود.

کلمات کلیدی: ویتیلیگو، یافته‌های چشمی، شبکیه، عنبیه.

علی عبداللهی^۱، زهرا حلاجی^۲
مریم غیائی^{۲*}، آزاده افضل‌زاده^۲

۱- گروه چشم‌پزشکی، بیمارستان فارابی

۲- گروه پوست، بیمارستان رازی

دانشگاه علوم پزشکی تهران، تهران، ایران

* نویسنده مسئول: تهران، خیابان وحدت اسلامی،
بیمارستان رازی
تلفن: ۵۵۶۱۸۹۸۹-۰۲۱
email: mghiasi@sina.tums.ac.ir

مقدمه

پیگمانته شبکیه چشم، گوش داخلی و پرده‌های منژ نیز وجود دارند. بعضی از صاحب‌نظران معتقدند که ویتیلیگو تنها یک بیماری پوستی نیست و می‌تواند با بسیاری از بیماری‌های اتوایمیون، مشکلات چشمی و گوش‌ی همراه باشد.^۱ دپیگمانتاسیون پلک‌ها و پولیوزیس ابروها و مژه‌ها در مبتلایان به ویتیلیگو شایع است.^۲ اگرچه همراهی درگیری چشمی به‌ویژه یوویت با این بیماری از سال‌ها قبل شناخته شده است اما تا به‌حال مطالعات اندکی راجع به شیوع درگیری چشمی در این بیماری انجام شده است.

هدف ما از انجام این مطالعه تعیین شیوع همراهی بین یافته‌های چشمی و بیماری ویتیلیگو است. همچنین درصد هستیم یافته‌های پوستی را که ممکن است همراهی بالاتری با درگیری چشمی داشته باشند تعیین کنیم.

ویتیلیگو (Vitiligo) یک بیماری اکتسابی و ایدیوپاتیک است که به‌صورت پچ‌های دپیگمانته پوستی تظاهر می‌کند. دپیگمانتاسیون پوستی در این بیماری به‌علت از بین رفتن ملانوسیت‌ها در پوست محل ضایعه است. موها در محل پوست درگیر ممکن است نرمال یا سفید باشند. به سفید شدن موها در این نواحی پولیوزیس (Poliosis) گفته می‌شود. میزان شیوع این بیماری بین ۰/۳۸٪ تا ۱٪ است.^۱ تاکنون تئوری‌های مختلفی در مورد اتیولوژی این بیماری مطرح شده است از قبیل فاکتورهای ژنتیکی، خود ایمنی، عفونت ویروسی، رادیکال‌های آزاد و اختلال نورونی ولی مکانیسم دقیق از بین رفتن ملانوسیت‌ها در پوست درگیر در این بیماری هنوز مشخص نیست.^۲ ملانوسیت‌ها علاوه بر پوست در غشاهای مخاطی، چشم (Uveal tract) و اپیتلیوم

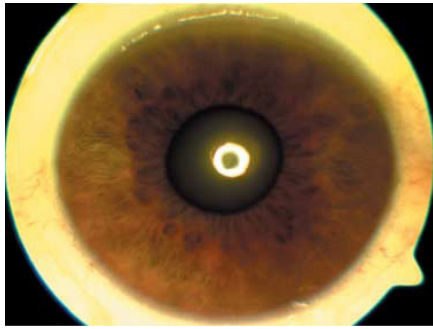
روش بررسی

هفت نفر (۹/۷٪) آکروفاسیال، در ۵۰ نفر (۶۹/۴٪) ژنرالیزه و در دو نفر (۲/۸٪) از بیماران یونیورسالیس بود. ۴۲ نفر (۵۸/۳٪) از بیماران دارای ویتیلیگوی پری ارییتال و ۳۰ نفر (۴۱/۷٪) دارای ویتیلیگوی ژنیتال بودند. میانگین وسعت ضایعات در بیماران $17/2 \pm 14/1$ ٪ و طیف آن از ۱٪ تا ۹۸٪ بود. در ۲۵ نفر (۳۴/۷٪) از بیماران موی سفید در ضایعات دیده می‌شد که در ۱۲ نفر (۱۶/۷٪) سفیدی (پولیویزیس) در ناحیه مژه‌ها بود. از ۷۲ بیمار مبتلا به ویتیلیگو شش نفر (۸/۳٪) از مشکلات چشمی شکایت داشتند. پنج نفر از آن‌ها کاهش دید و یک نفر قرمزی چشم‌ها را ذکر می‌کرد. تمامی افراد گروه بیمار و شاهد جهت معاینه چشم به چشم پزشک ارجاع شدند. یافته‌های حاصل از معاینه چشمی دو گروه در جدول ۲ آورده شده است. تصویر یافته چشمی دو نفر از بیماران در شکل‌های ۱ و ۲ آورده شده است. فراوانی تمام یافته‌های چشمی (هیپوپیگمانتاسیون اپیتلیوم پیگمانته شبکیه، یوئیت، تغییرات پیگمانی قطب خلفی چشم، آتروفی پری پایپلری، آتروفی محیط عنبیه، آتروفی اپیتلیوم پیگمانته شبکیه، هیپرپیگمانتاسیون عنبیه) به‌طور جداگانه در دو گروه بیمار و شاهد مقایسه شد. شیوع هیچ‌یک از این یافته‌ها در دو گروه اختلاف معنی‌داری با یکدیگر نداشت و در تمام موارد $p > 0/05$ بود. با توجه به این‌که بعضی از بیماران مبتلا به ویتیلیگو در معاینه بیش از یک یافته چشمی داشتند، در کل ۱۱ نفر (۱۵/۳٪) از گروه بیمار و دو نفر (۴٪) از گروه شاهد یافته چشمی در معاینه داشتند که اختلاف معنی‌دار آماری را نشان می‌دهد ($p=0/04$). در گروه بیمار زن و هفت مرد یافته چشمی مثبت در معاینه داشتند. اختلاف آماری معنی‌داری بین دو جنس از نظر وجود یافته‌های چشمی دیده نشد. ($p=0/108$) در گروه شاهد فقط دو مرد یافته چشمی داشتند ($p=0/189$). در گروه بیمار میانگین سنی افرادی که یافته چشمی داشتند $34/8 \pm 14/1$ و کسانی که یافته چشمی نداشتند $29/2 \pm 13/9$ سال بود که اختلاف معنی‌داری با یکدیگر نداشت ($p=0/229$). در گروه شاهد میانگین سنی افراد دارای یافته چشمی $40 \pm 25/4$ و بدون یافته چشمی $28/7 \pm 13/9$ بود. در این مورد نیز اختلاف آماری معنی‌دار دیده نشد ($p=0/281$). در گروه مبتلا به ویتیلیگو میانگین سن شروع بیماری در افراد دارای یافته چشمی $23/5 \pm 12/6$ و در افراد بدون یافته چشمی $21/7 \pm 13/6$ بود که اختلاف معنی‌داری نداشت ($p=0/680$). از ۱۳ بیمار مبتلا به ویتیلیگوی لوکالیزه سه نفر دارای

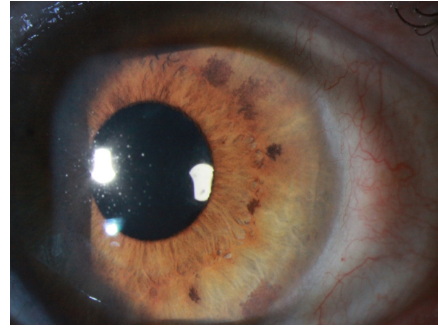
این مطالعه به‌صورت مورد-شاهدی بر روی ۷۲ بیمار مبتلا به ویتیلیگو مراجعه‌کننده به درمانگاه بیمارستان رازی تهران طی سال‌های ۸۷-۱۳۸۶ و ۵۰ فرد غیر مبتلا به ویتیلیگو انجام شد. حجم نمونه بر اساس شیوع یافته‌های چشمی در ویتیلیگو در مطالعات قبلی توسط کارشناس آمار تعیین شد. بیماران مبتلا به ویتیلیگو پس از تایید تشخیص توسط متخصص پوست مورد معاینه چشمی توسط متخصص چشم قرار گرفتند. اطلاعات مربوط به بیماران در معاینه اولیه در پرسشنامه ثبت شد شامل: اطلاعات دموگرافیک (سن و جنس)، مدت زمان شروع بیماری، سابقه فامیلی، وجود بیماری‌های اتوایمیون همراه، نوع ویتیلیگو (لوکالیزه، ژنرالیزه، آکروفاسیال، یونیورسالیس)، محل ضایعات، وسعت ضایعات و وجود یا عدم وجود موی سفید در ضایعات. همچنین ۵۰ نفر از کسانی که بیماری ویتیلیگو نداشتند نیز پس از همسان‌سازی سنی و جنسی با گروه بیماران به‌عنوان گروه شاهد مورد معاینه چشمی قرار گرفتند. گروه شاهد از بین پرسنل بیمارستان فارابی انتخاب شد. معاینه کامل چشمی شامل معاینه ظاهری چشم، تعیین حدت بینایی، معاینه کامل با Slit lamp و فوندوسکوپ با مردمک گشاد شده در تمام افراد گروه بیمار و کنترل توسط یک چشم پزشک واحد انجام شد. وجود یا عدم وجود شکایت چشمی و یافته‌های مثبت معاینات چشمی بیماران در پرسشنامه ثبت شد. برای آنالیز داده‌ها از آزمون‌های χ^2 ، Fisher's exact test، Student's t-test و آنالیز واریانس وابسته به نوع متغیرها و اهداف استفاده شد. $p < 0/05$ معنی‌دار در نظر گرفته شد.

یافته‌ها

خصوصیات دموگرافیک گروه بیمار و شاهد در جدول ۱ آورده شده است. اختلاف آماری معنی‌داری از نظر سن و جنس بین گروه بیمار و شاهد وجود نداشت. (بیماران و گروه شاهد از نظر سن و جنس همسان شده بودند). میانگین سن شروع بیماری در بیماران $21/9 \pm 13/4$ و طیف سنی شروع بیماری حداقل یک و حداکثر ۶۱ سال بود. ۲۴ نفر (۳۳/۳٪) از بیماران سابقه خانوادگی مثبت ابتلا به ویتیلیگو داشتند. دو نفر (۲/۸٪) از بیماران دارای بیماری اتوایمیون همراه بودند. نوع ویتیلیگو در ۱۳ نفر (۱۸/۱٪) از بیماران لوکالیزه، در



شکل-۲: آتروفی محیط عنبیه



شکل-۱: هیپریگماتاسیون عنبیه

جدول-۲: فراوانی یافته‌های چشمی در گروه بیمار و شاهد

گروه شاهد	گروه بیمار	یافته چشمی
۰	۲(۲/۸)	هیپویگماتاسیون اپتلیوم پیگمانته شبکیه
۰	۰	یوئیت
۰	۲(۲/۸)	تغییرات پیگمانی قطب خلفی چشم
۰	۰	آتروفی پری پایلری
۰	۱(۱/۴)	آتروفی محیط عنبیه
۰	۲(۲/۸)	آتروفی اپتلیوم پیگمانته شبکیه
۲(۲/۴)	۷(۸/۷)	هیپریگماتاسیون عنبیه

جدول-۱: خصوصیات دموگرافیک گروه بیمار و شاهد

گروه شاهد	گروه بیمار	متغیر
۲۹/۲±۱۴/۳	۳۰/۱±۱۳/۹	سن (میانگین± انحراف معیار)
۶-۶۲	۶-۶۲	محدوده سنی (سال)
۲۲(۴۴)	۳۲(۴۴/۴)	مرد*
۲۸(۵۶)	۴۰(۵۵/۵)	زن**

*، ** مقادیر به صورت فراوانی مطلق و نسبی ذکر شده‌اند.

میانگین سطح درگیر پوست توسط ویتیلیگو در بیمارانی که یافته چشمی داشتند $9/5 \pm 9/4\%$ و در بیمارانی که یافته چشمی نداشتند $18/2 \pm 15/0\%$ بود و اختلاف معنی‌داری دیده نشد ($p=0/328$).

بحث

تاکنون تئوری‌های مختلفی در مورد علت تخریب سلول‌های ملانوسیت در ویتیلیگو ارائه شده است از جمله تئوری‌های خودایمی، نوروژنیک و متابولیک.^{۵-۸} مکانیسم دقیق تخریب ملانوسیت‌ها در این بیماری هنوز مشخص نیست. با توجه به این‌که سلول‌های حاوی ملانین علاوه بر پوست در لبتومنز، گوش داخلی و چشم نیز وجود دارند در ویتیلیگو این ارگان‌ها نیز ممکن است درگیر شوند.^{۱۲-۱۴} همراهی درگیری این ارگان‌ها با ویتیلیگو در بیماری Vogt-Koyanagi-Harada شرح داده شده است. در این بیماری علاوه بر ویتیلیگو، پولیوزیس، آلوسپی، یوئیت، تشنج، کاهش شنوایی و وزوز گوش وجود دارد.^{۱۳-۱۵} علاوه بر این بیماری گزارشات متعددی از همراهی ویتیلیگو ایزوله با یوئیت وجود دارد.^{۱۶-۱۸} چندین مورد از همراهی

یافته چشمی در معاینه و ۱۰ نفر بدون یافته چشمی بودند. از هفت بیمار مبتلا به ویتیلیگوی آکروفاسیال دو نفر در معاینه یافته چشمی داشتند و پنج نفر نداشتند. از ۵۰ بیمار مبتلا به ویتیلیگوی ژنرالیزه شش نفر دارای یافته چشمی و ۴۴ نفر بدون یافته چشمی بودند. در هیچ‌یک از دو بیمار مبتلا به ویتیلیگوی یونیورسالیس یافته چشمی در معاینه وجود نداشت. با استفاده از آزمون آماری ارتباط نوع ویتیلیگو با یافته‌های چشمی بررسی شد که تفاوت معنی‌داری دیده نشد ($p=0/668$). در این مطالعه در ۴۲ نفر از بیماران ضایعات ویتیلیگو در ناحیه پری اربیتال وجود داشت که پنج نفر از آن‌ها در معاینه یافته چشمی داشتند و ۳۷ نفر نداشتند. از ۳۰ بیماری که ویتیلیگوی پری اربیتال نداشتند شش نفر دارای یافته چشمی و ۲۴ نفر فاقد یافته چشمی در معاینه بودند. وجود یافته‌های چشمی در بیماران با ویتیلیگوی پری اربیتال اختلاف آماری معنی‌داری با یکدیگر نداشت ($p=0/347$). ۳۰ نفر از بیماران ضایعات ویتیلیگو در ناحیه ژنیتال داشتند. پنج نفر از آن‌ها در معاینه یافته چشمی داشتند و ۲۵ نفر نداشتند. ۴۲ نفر از بیماران ویتیلیگوی ژنیتال نداشتند. شش نفر از آنان یافته چشمی داشتند و ۳۶ نفر نداشتند. ارتباط بین وجود یافته‌های چشمی و ویتیلیگوی ژنیتال از نظر آماری معنی‌دار نبود ($p=0/782$).

ما دیده نشد. این نتیجه مشابه نتایج حاصل از مطالعات Cowan و Baskan بود.^{۲۱،۲۲} همچنین آتروفی پری پاپیلری در هیچ یک از بیماران ما دیده نشد. این برخلاف نتایج مطالعه Baskan بود که آتروفی پری پاپیلری شایع ترین یافته چشمی بود. در مقایسه آماری که بین شیوع یافته‌های چشمی در گروه مبتلایان به ویتیلیگو و گروه شاهد انجام گرفت در شیوع هیچ کدام از یافته‌های چشمی به تنهایی بین گروه بیمار و شاهد اختلاف معنی داری وجود نداشت. ولی تعداد کلی افراد دارای یافته چشمی در گروه بیمار به طور معنی داری بیشتر از گروه شاهد بود ($p=0/04$). با توجه به این آمار از مطالعه ما می توان نتیجه گرفت که بروز یافته‌های چشمی به طور کلی در مبتلایان به ویتیلیگو بیشتر از سایرین است ولی با توجه به تنوع این یافته‌های چشمی و محدودیت حجم نمونه در مطالعه ما، در مورد تک تک یافته‌های چشمی این مسئله قابل اثبات نیست. در میان مطالعات انجام شده در گذشته تنها مطالعه‌ای که به بررسی ارتباط شیوع یافته‌های چشمی در ویتیلیگو با متغیرهای مربوط به ویتیلیگو پرداخته است مطالعه Baskan است.^۲ طبق نتایج این مطالعه شیوع یافته‌های چشمی با سن و جنس بیماران، مدت زمان ابتلا به ویتیلیگو و بیماری‌های اتوایمیون همراه ارتباط نداشته‌اند. ما هم در مطالعه خود ارتباط بین این متغیرها و شیوع یافته‌های چشمی را بررسی کردیم و مشابه مطالعه Baskan در مطالعه ما نیز ارتباطی بین این موارد و شیوع یافته‌های چشمی در ویتیلیگو دیده نشد. همین طور در مطالعه ما ارتباطی بین نوع، وسعت و وجود ویتیلیگوی پری اربیتال و ژنیتال با شیوع یافته‌های چشمی دیده نشد. در مطالعه Baskan متغیرهای نوع و وسعت ویتیلیگو بررسی نشده بودند ولی شیوع یافته‌های چشمی در افرادی که ویتیلیگوی پری اربیتال و به میزان کمتر ژنیتال داشتند بیشتر بود. این مطلب مغایر با نتایج مطالعه ما بود. در صورت انجام مطالعات با حجم نمونه بیشتر، ممکن است بتوان متغیرهای کلینیکی همراه با تغییرات چشمی را شناسایی کرد. این کار گام موثری در جهت تشخیص زودتر مشکلات چشمی در مبتلایان به ویتیلیگو می باشد.

ویتیلیگو با رتینیت پیگمنتوزا نیز تاکنون گزارش شده است.^{۹،۱۰،۲۰،۲۱} شواهد تخریب ملانوسیت‌های یووه‌آ و اپیتلیوم پیگمانته چشم در ویتیلیگو برای اولین بار در سال ۱۹۷۹ به وسیله Albert گزارش شد. وی یافته‌های مختلف چشمی از قبیل یوویت، هیپوپیگمانتاسیون اپیتلیوم پیگمانته شبکیه، اسکارهای کوریو-رینال و توده‌های پیگمان در عنیه را در ۱۱۲ بیمار مبتلا به ویتیلیگو شرح داد.^۴ در همان سال Rosenbaum یک بیمار مبتلا به ویتیلیگوی پری اربیتال همراه با تشنج که در معاینه چشمی تغییرات دوطرفه در اپیتلیوم پیگمانته شبکیه داشت را گزارش کرد.^{۲۱} چهار سال بعد Albert در مطالعه‌ای بر روی ۲۲۳ بیمار مبتلا به ویتیلیگو آتروفی اپیتلیوم پیگمانته شبکیه را در ۲۷٪ از آن‌ها نشان داد.^۹ این مطالعه تنها مطالعه مورد شاهده‌ی است که در گذشته شیوع آتروفی اپیتلیوم پیگمانته شبکیه را در بیماران ویتیلیگو بررسی کرده است. گروه شاهد در این مطالعه بیماران مبتلا به پسوریازیس بودند. این مطالعه نشان داد که شیوع این یافته چشمی در بیماران مبتلا به ویتیلیگو بیشتر از پسوریازیس است. در مطالعه Cowan، ۴۰٪ از مبتلایان به ویتیلیگو اختلالات پیگمانی در چشم داشتند از قبیل توده‌های پیگمان و نقاط هیپوپیگمانته در فولدوس و خال‌های کورویید. یوئیت در هیچ یک از بیماران این مطالعه دیده نشد.^{۲۲} در مطالعه Baskan بر روی ۴۵ بیمار مبتلا به ویتیلیگو، ۱۰ بیمار دارای تغییراتی در معاینه چشم بودند که شایع ترین آن‌ها آتروفی پری پاپیلری در هفت بیمار بود. دو بیمار نیز آتروفی اپیتلیوم پیگمانته شبکیه داشتند. در این مطالعه هم یوئیت در هیچ یک از بیماران دیده نشد.^۲ در مطالعه Biswas، ۶۶٪ مبتلایان به ویتیلیگو، یافته‌های چشمی در معاینه داشتند که شایع ترین آن‌ها نقاط هیپوپیگمانته در عنیه بود. در این مطالعه یوئیت در ۵٪ از بیماران دیده شد.^{۱۸} شیوع کلی یافته‌های چشمی در مطالعه ما ۱۵/۳٪ بود شامل هیپوپیگمانتاسیون عنیه (در هفت بیمار)، هیپوپیگمانتاسیون اپیتلیوم پیگمانته شبکیه و آتروفی اپیتلیوم پیگمانته شبکیه و تغییرات پیگمانی قطب خلفی چشم (هر کدام در دو بیمار) و آتروفی محیط عنیه (در یک بیمار) بود. برخلاف بعضی از مطالعات قبلی یوئیت در هیچ یک از بیماران مطالعه

References

- Howitz J, Brodthagen H, Schwartz M, Thomsen K. Prevalence of vitiligo. Epidemiological survey on the Isle of Bornholm, Denmark. *Arch Dermatol* 1977;113(1):47-52.
- Bulbul Baskan E, Baykara M, Ercan I, Tunali S, Yucel A. Vitiligo and ocular findings: a study on possible associations. *J Eur Acad Dermatol Venereol* 2006;20(7):829-33.

3. Lerner AB, Nordlund JJ. Vitiligo. What is it? Is it important? *JAMA* 1978;239(12):1183-7.
4. Albert DM, Nordlund JJ, Lerner AB. Ocular abnormalities occurring with vitiligo. *Ophthalmology* 1979;86(6):1145-60.
5. Betterle C, Peserico A, Bersani G. Vitiligo and autoimmune polyendocrine deficiencies with autoantibodies to melanin-producing cells. *Arch Dermatol* 1979;115(3):364.
6. Woolfson H, Finn OA, Mackie RM, McQueen A, MacSween RN. Serum anti-tumour antibodies and auto-antibodies in vitiligo. *Br J Dermatol* 1975;92(4):395-400.
7. Lerner AB. Vitiligo. *J Invest Dermatol* 1959;32(2, Part 2):285-310.
8. Lerner AB. On the etiology of vitiligo and gray hair. *Am J Med* 1971;51(2):141-7.
9. Albert DM, Wagoner MD, Pruett RC, Nordlund JJ, Lerner AB. Vitiligo and disorders of the retinal pigment epithelium. *Br J Ophthalmol* 1983;67(3):153-6.
10. Virendra N, Srivastava G. Vitiligo: Compendium of clinico-epidemiological features. *Indian J Dermatol Venereol Leprol* 2007;73:179-56.
11. Park S, Albert DM, Bologna JL. Ocular manifestations of pigmentary disorders. *Dermatol Clin* 1992;10(3):609-22.
12. Fisher AA. The role of ocular disturbances in the differentiation of idiopathic vitiligo from contact leukoderma. *Cutis* 1995;55(2):61.
13. Nordlund JJ, Albert D, Forget B, Lerner AB. Halo nevi and the Vogt-Koyanagi-Harada syndrome. Manifestations of vitiligo. *Arch Dermatol* 1980;116(6):690-2.
14. Kumakiri M, Kimura T, Miura Y, Tagawa Y. Vitiligo with an inflammatory erythema in Vogt-Koyanagi-Harada disease: demonstration of filamentous masses and amyloid deposits. *J Cutan Pathol* 1982;9(4):258-66.
15. Barnes L. Vitiligo and the Vogt-Koyanagi-Harada syndrome. *Dermatol Clin* 1988;6(2):229-39.
16. Nordlund JJ, Taylor NT, Albert DM, Wagoner MD, Lerner AB. The prevalence of vitiligo and poliosis in patients with uveitis. *J Am Acad Dermatol* 1981;4(5):528-36.
17. Albert DM. Melanoma, vitiligo, and uveitis. *Ophthalmology* 2010;117(3):643-4; author reply 644.
18. Biswas G, Barbhuiya JN, Biswas MC, Islam MN, Dutta S. Clinical pattern of ocular manifestations in vitiligo. *J Indian Med Assoc* 2003;101(8):478-80.
19. Mansouri P, Mortazavi M, Malek Madani M, Mazaheri M. Retinitis pigmentosa associated with vitiligo. *Eur J Dermatol* 2006;16(3):319-20.
20. Dereymaeker AM, Fryns JP, Ars J, Andresescu J, van den Berghe H. Retinitis pigmentosa, hearing loss and vitiligo: report of two patients. *Clin Genet* 1989;35(5):387-9.
21. Rosenbaum J, Bunke A, Cooperman E, Gombos GM. Bilateral retinal pigment epithelium changes associated with periorbital vitiligo and seizure disorders. *Ann Ophthalmol* 1979;11(8):1191-3.
22. Cowan CL Jr, Halder RM, Grimes PE, Chakrabarti SG, Kenney JA Jr. Ocular disturbances in vitiligo. *J Am Acad Dermatol* 1986;15(1):17-24.

Archive of SID

Ocular findings in patients with vitiligo: a case- control study

Received: October 05, 2010 Accepted: December 04, 2010

Abstract

Ali Abdollahi MD.¹
Zahra Hallaji MD.²
Maryam Ghiasi MD.^{2*}
Azade Afzal zade MD.²

1- Department of Ophthalmology,
Farabi Hospital, Tehran University
of Medical Sciences, Tehran, Iran.
2- Department of Dermatology, Razi
Hospital, Tehran University of
Medical Sciences, Tehran, Iran.

Background: Vitiligo is a common acquired disorder characterized by depigmented cutaneous patches devoid of melanocytes. The disease carries a risk for ocular abnormalities. Few reports are available about the ocular findings and their possible association with the disease in patients with vitiligo in the literature.

Methods: A total of 72 patients with previously documented cutaneous vitiligo were examined for ocular findings and 50 healthy individuals were enrolled as the control group in Razi Hospital in Tehran, Iran during years 2007-2008. Demographic features including age, gender, duration of the disease, presence of any accompanying autoimmune diseases, type of vitiligo and its anatomical distribution were recorded to investigate a possible association between the disease and the ocular findings.

Results: Amongst 72 patients with vitiligo, 11 (15.3%) had ocular findings including retinal pigment epithelium hypopigmentation, posterior pole pigment changes, peripheral iris atrophy, atrophy of retinal pigment epithelium and iris hyperpigmentation. Amongst the controls, only two cases (4%) had ocular findings which consisted of iris hyperpigmentation. The relationship between ocular findings and vitiligo was statistically significant ($p=0.04$). No other remarkable features, such as age, gender, age at the onset of the disease, type of vitiligo, presence of priorbital lesions or body surface area involvement by the disease, were suggestive of an association or presenting a risk factor for vitiligo.

Conclusion: Although the sample size and prevalence of ocular findings were not satisfactory enough to make a definite conclusion, we found a higher occurrence of ocular findings in patients with vitiligo than the control group.

Keywords: Findings, iris, ocular, retina, vitiligo.

* Corresponding author: Dept. of
Dermatology, Razi Hospital, Vahdat
Eslami Ave., Tehran, Iran
Tel: +98-21-55618989
email: mghiasi@sina.tums.ac.ir