

انسداد روده به دلیل تنیا ساژیناتا: گزارش موردی

تاریخ دریافت مقاله: ۱۳۸۹/۰۴/۲۳ تاریخ پذیرش: ۱۳۸۹/۱۰/۱۲

چکیده

علیرضا سلیمانی*

سعیدرضا جمالی

کاوه حسینی

گروه بیماری‌های عفونی، بیمارستان امام خمینی
دانشگاه علوم پزشکی تهران، تهران، ایران.

* نویسنده مسئول: تهران، انتهای بلوار کشاورز، بیمارستان
امام خمینی، گروه بیماری‌های عفونی

تلفن: ۰۹۱۲۲۴۵۴۲۷۵
email: ali.doctor@yahoo.com

مقدمه: عفونت کرم نواری تنیازیس گاو از جمله آلودگی‌های انگلی ناشایع در کشور ما با شیوع ۳-۲٪ می‌باشد که در شمال کشور شیوع بالاتری دارد. در این بیماری، درد اپی‌گاستر، ناراحتی‌های مبهم شکمی، عصبی بودن، سرگیجه، تهوع و کاهش اشتها ممکن است تنها علائم بیماری باشند اما آپاندیسیت، انسداد حاد روده و نکروز پانکراس از عوارض وخیم و نادر بیماری می‌باشند. **معرفی بیمار:** بیمار خانم ۶۲ ساله با سابقه عمل جراحی کیست هیداتید می‌باشد که از حدود دو سال قبل دچار دردهای پراکنده شکمی و کاهش اشتها شده است و مراجعات متعددی به پزشکان مختلف داشته است. اما با وجود شرح حال کار در مزارع در حاشیه رودهای آلوده به فاضلاب انسانی و علائم بالینی مثبت، تشخیص عفونت انگلی برای بیماری مطرح نشده بود. **نتیجه‌گیری:** اگرچه علائم بالینی تنیازیس غیر اختصاصی بوده اما یک شرح حال کامل و معاینه دقیق و خصوصاً توجه به نکات اپیدمیولوژیک در تشخیص به موقع بیماری بسیار موثر است.

کلمات کلیدی: تنیازیس، سیستمی سرکوس، کرم نواری گاو، تنیا ساژیناتا.

مقدمه

پایین‌تر از محل اتصال دئودنوم به ژژنوم است، اما ۶٪ کرم‌ها در ژژنوم تحتانی زندگی می‌کنند.^۳ اندازه کرم بالغ ۶-۴ متر و گاهی طول‌تر است و معمولاً یک کرم بالغ در هر فرد دیده می‌شود ولی تا ۲۸ کرم بالغ نیز در یک فرد گزارش شده است. تنیازیس به ندرت علائم بالینی با اهمیت ایجاد می‌کند. درد اپی‌گاستر، ناراحتی‌های مبهم شکمی، تهوع، استفراغ، کاهش اشتها و عصبی بودن، یافته‌های معمول می‌باشند.^۴ عوارض جدی تنیازیس شامل آپاندیسیت ثانویه ناشی از قرار گرفتن بندهای بارور در مجرای آپاندیس، انسداد حاد روده ناشی از توده‌های استرو بیلای پیچ خورده و نکروز پانکراس ناشی از ورود کرم به مجاری ویرسونگ می‌باشد.^۵ تنها یافته در پاراکلینیک، ائوزینوفیلی می‌باشد که گاهی اوقات وجود دارد. تشخیص مبتنی بر یافتن بندهای بارور یا تخم در مدفوع و یا ناحیه اطراف مقعد به کمک نوار اسکاچ است. درمان شامل پرازوی کوانتل (Praziquantel) تک دوز یا نیکلوزامید ۲-۱ تک دوز، بسته به سن بیمار می‌باشد. روش‌های پیشگیری شامل از بین بردن منابع عفونت از طریق درمان مبتلایان و جلوگیری از آلودگی خاک توسط مدفوع انسان است،

تنیازیس (Taeniasis)، که عفونت با کرم نواری گاو یا تنیا ساژیناتا (*Taenia saginata*) نیز گفته می‌شود از جمله آلودگی‌های انگلی با شیوع پایین (در حدود ۳-۲٪) در کشور ما می‌باشد. در برخی نواحی شمال کشور میزان این آلودگی بالاتر است.^۱ چرخه زندگی این کرم شامل حضور یک میزبان واسط می‌باشد ولی سایر علف‌خواران نظیر شتر نیز اغلب آلوده می‌شوند. انسان تنها میزبان قطعی انگل است. تخم‌ها معمولاً به همراه گیاهان توسط میزبان واسط خورده شده و از طریق روده وارد عروق خونی یا لنفاتیک می‌شوند. سپس با ورود به بافت همبند به رشد خود ادامه می‌دهند و در طی ۴-۳ ماه تبدیل به سیستمی سرکوس (*Cysticerci*) می‌شوند. عضلات ماستر و اندام‌های خلفی و پشت گاو مکان‌های انتخابی انگل می‌باشند. انسان پس از خوردن گوشت خام، نیم پز و یا خون‌دار گاو که حاوی سیستمی سرکوس است به عفونت مبتلا می‌گردد و سیستمی سرکوس‌ها در طی ۱۰-۸ هفته پس از چسبیدن به مخاط ژژنوم تبدیل به کرم بالغ می‌شوند.^۲ جایگاه کرم بالغ در ژژنوم فوقانی و حدود ۵۰-۴۰

جدول ۱- یافته‌های آزمایشگاهی بیمار

واحد	مقدار	آزمایش
در میکرولیتر	۵۰۰۰	شمارش گلبول‌های سفید
در میکرولیتر	۳۵۰۰	تعداد نوتروفیل در خون محیطی
gr/dl	۱۱/۸	هموگلوبین
در میکرولیتر	۳۸۰۰۰۰	پلاکت
	۳۰	میزان سدیمانتاسیون
mg/dl	۸/۷	کلسیم
mg/dl	۱۳۴	سدیم
mg/dl	۳/۲	پتاسیم
	نرمال	U/A
mg/dl	۱۵۴	قند خون
IU در لیتر	۲۰	آلانین آمینوترانسفراز (ALT)
IU در لیتر	۱۱	آسپاراتات آمینوترانسفراز (AST)
IU در لیتر	۱۷۶	آلکانل فسفاتاز (ALP)
mg/dl	۰/۹	بیلی‌روبین توتال
mg/dl	۰/۰۱	بیلی‌روبین مستقیم
mg/dl	۲۲	اوره
mg/dl	۰/۷	کراتینین

برای بیمار مطرح شد، بیمار بستری گردید و پس از انجام آزمایشات معمول تحت عمل جراحی قرار گرفت. نتایج آزمایشات اولیه بیمار در جدول ۱ آورده شده است. در هنگام عمل جراحی پس از برش در خط میانی (Mildline) در ناحیه برش قبلی و باز کردن شکم، دیلاتاسیون روده باریک و چسبندگی ۲۰cm انتهایی ایلئوم در لگن جلب توجه می‌کرد. ولی با توجه به رنگ طبیعی روده‌ها در طول دیلاتاسیون تصمیم به ختم عمل جراحی گرفته شد، ولی ابتدا، روده باریک به صورت رتروگراد دوشیده شد و محتویات معده ساکشن شد که یک کرم کدو و به طول ۴/۵m مشاهده گردید و در بررسی پاتولوژی تیناسازیناتا گزارش گردید (شکل ۱). بیمار تحت درمان با پرازول کوانتل به میزان ۶۰۰mg به صورت تک دوز قرار گرفت و پس از ۴۸ ساعت با حال عمومی خوب مرخص گردید.

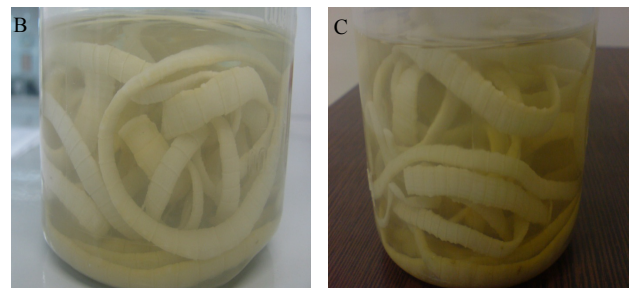
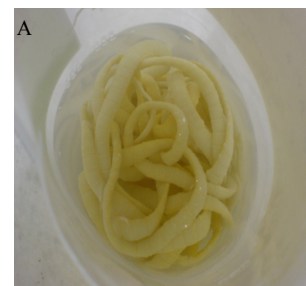بحث

تینازیس یک بیماری انگلی با علائم بالینی و آزمایشگاهی غیر اختصاصی می‌باشد که حتی در افراد مختلف قادر به ایجاد علائم بالینی متفاوتی می‌باشد. این موضوع اهمیت توجه به جنبه اپیدمیولوژیک بیماری و انجام شرح حال و معاینه دقیق، در نظر

بازرسی گوشت گاو توسط دامپزشکان در کشتارگاه‌ها از لحاظ سیستمی سرکوس، استفاده از گوشت منجمد گاو و در نهایت پختن کامل گوشت گاو هنگام مصرف از روش‌های پیشگیری می‌باشند. سیستمی سرکوس‌ها با انجماد در دمای 10°C - به مدت پنج روز و حرارت بیش از 57°C برای چندین دقیقه و نمک سود کردن در محلول نمکی ۲۵٪ به مدت پنج روز از بین می‌روند. اما عملی‌ترین روش پیشگیری پختن کامل و سراسری گوشت گاو تا حدی است که رنگ قرمز آن زایل شود.^۶

معرفی بیمار

بیمار خانم ۶۲ ساله و خانه‌دار، ساکن روستای چابکسر در استان گیلان بود که به علت درد ژنرالیزه شکم با شروع ناگهانی از پنج روز پیش مراجعه نمود. درد ابتدا به صورت کولیکی و در ناحیه اپی‌گاستر بوده ولی به تدریج دائمی شده و تمام شکم را فرا گرفته و همراه با تهوع بوده است. بیمار همچنین از بی‌اشتهایی، ضعف عمومی و کاهش وزن شکایت داشته و سابقه عمل جراحی کیست هیداتید در حدود هشت سال قبل را متذکر می‌شد. در معاینه تندرینس ژنرالیزه شکم به همراه علامت سرفه (Cough sign) مثبت داشت. در ضمن عدم دفع گاز در ۲۴ ساعت اخیر از دیگر موارد مثبت در شرح حال بود. با توجه به شرح حال و معاینات اولیه بیمار، انسداد حاد روده



شکل ۱ - (A-B-C): کرم نواری تیناسازیناتا عامل انسداد حاد روده

جدول-۲: موارد مشابه گزارش شده از انسداد روده به دلیل تنیا ساژیناتا

نام نویسنده اول	آدرس مقاله	توضیحات
Lashkarizadeh MR	J Trop Med Hyg. 2007 May; 101 (5):527-528	A Rare Case of Intestinal Obstruction due to Taenia Saginata
Bordon LM	J Trop Med Hyg. 1992 Oct; 95(5):352-3	Intestinal obstruction due to Taenia saginata infection: a case report

توجهی وجود نداشت (EOS=۱٪). کاشکسی و کاهش وزن بیمار خصوصاً در چند ماه اخیر از یافته‌های غیر معمول بود که احتمالاً علل گوناگونی دارد، زیرا در عفونت تنیاساژیناتا معمولاً کاهش وزن قابل توجهی دیده نمی‌شود.^{۱۱} البته احتمالاً عفونت مزمن انگلی همراه با کاهش اشتهای مداوم و آنمی، از عوامل مؤثر در کاشکسی و کاهش وزن بیمار می‌باشند. درمان در این بیمار با تک دوز پرازی کوانتل به میزان ۶۰۰mg انجام شد. البته در مواردی که افراد دچار عفونت‌های راجعه به علت تماس مکرر با منابع سیستی سرکوس به علت نوع و سبک کار و زندگی می‌باشند درمان‌های دوره‌ای لازم است. مثلاً در مزارع غرقابی حاشیه رودها تخم کرم تا هشت هفته یا بیشتر زنده می‌ماند و قدرت عفونت‌زایی خود را حفظ می‌نماید.

درمان با پرازی کوانتل ۱۰mg/kg تک دوز یا نیکلوزامید ۲gr-۱ تک دوز معمولاً باعث حذف کامل اسکولکس‌ها از بدن می‌شود.^۸ تنیازیس دارای علائم بالینی و آزمایشگاهی اختصاصی و مشخص نبوده و تشخیص این بیماری مبتنی بر شواهد اپیدمیولوژیک و شیوع منطقه‌ای این عفونت، سوابق احتمالی قبلی بیمار و شرح حال دقیق پزشک صورت می‌گیرد. تأخیر در تشخیص یا عدم درمان صحیح این عفونت انگلی می‌تواند باعث عفونت مزمن و سایر مشکلات جانبی نظیر آنمی، کاهش اشتها و عصبی بودن بیمار شود.^{۱۱} ابتلا به عوارض وخیم ثانویه نظیر آپاندیسیت ثانویه، انسداد حاد روده و نکروز پانکراس هر چند به ندرت روی می‌دهد اما از جمله خطرناک‌ترین عوارض این عفونت انگلی می‌باشند. در جدول ۲ موارد مشابه گزارش شده از انسداد روده به دلیل تنیا ساژیناتا آورده شده است.

گرفتن سوابق بیماری‌های انگلی قبلی را، دو چندان می‌کند. این عوامل برای تشخیص صحیح و دقیق در کم‌ترین زمان ممکن و تحمیل کم‌ترین هزینه اقتصادی به بیمار بسیار تأثیرگذار می‌باشند. تأخیر در تشخیص می‌تواند به تداوم آلودگی محیط ناشی از دفع پروگلوتیدها یا همان بندهای بارور از میزبان قطعی منجر گردد و این مسئله ادامه روند چرخه زندگی انگل و افزایش موارد ابتلای ثانویه را باعث خواهد شد. هم‌چنین سیر مزمن عفونت با توجه به طول عمر نسبتاً زیاد تنیاساژیناتا که تا ۲۵ سال می‌رسد،^۷ می‌تواند به طور بالقوه باعث افزایش خطر ابتلای به عوارض وخیم ثانویه گردد.^۸ در مورد بیمار اشاره شده اولین مشکل در حدود دو سال قبل از انسداد و به صورت دردهای پراکنده شکمی و کاهش اشتها بوده است. قابل توجه است که شایع‌ترین علائم بالینی تنیازیس نیز ناراحتی‌های مبهم شکمی، تهوع و کاهش اشتها می‌باشد.^۹ بیمار چندین بار به پزشکان مختلف مراجعه کرده بود و هر بار با تشخیص‌های متفاوت تحت درمان‌های دارویی قرار گرفته بود. اما با وجود سوابق مثبت اپیدمیولوژیک نظیر کار در مزارع حاشیه رودها و مزارع بارور شده با فاضلاب انسانی که از منابع مهم سیستی سرکوس می‌باشند و همچنین زندگی در شمال کشور، تشخیص این بیماری انگلی برای بیمار مطرح نشده بود.

ذکر این نکته ضروری است که بیمار هشت سال پیش نیز به علت ابتلا به یک بیماری انگلی دیگر به نام کیست هیداتید تحت عمل جراحی کبد قرار گرفته بود. در آزمایشات بیمار هموگلوبین پایین (Hb=۱۱/۵) بیانگر وجود آنمی بود. در این بیمار ائوزینوفیلی قابل

References

- Kia EB, Masoud J, Yalda A, Mahmoudi M, Farahani H. Study on human taeniasis by administering anti-taenia drug. *Iranian J Publ Health* 2005;34(4):47-50.
- Brown HW, Neva FA. *Basic Clinical Parasitology*. 5th ed. Philadelphia: WB Saunders Co; 1987
- Schantz PM. Tapeworms (cestodiasis). *Gastroenterol Clin North Am* 1996;25(3):637-53.
- White AC Jr, Weller PF. Cestode. In: Fauci AS, Braunwald E, Kasper DL, Hauser SL, Longo DL, Jameson JL, Loscalzo J, editors. *Harrison's Principles of Internal Medicine*. 17th ed. Philadelphia: McGraw-Hill; 2008. p.1336-41.
- Cappell MS, Batke M. Mechanical obstruction of the small bowel and colon. *Med Clin North Am* 2008;92(3):575-97, viii.

6. Craig P, Ito A. Intestinal cestodes. *Curr Opin Infect Dis* 2007;20(5):524-32.
7. King CH, Farley JK. Cestode (Tapeworms). In: Mandell GL, Bennett JE, Dolin R, editors. Principles and Practice of Infectious Diseases. 7th ed. Philadelphia: Elsevier; 2010. p. 3607-16.
8. Dias AK, Aoki SM, Garcia JF, Nunes CM. Taenia solium and Taenia saginata: identification of sequence characterized amplified region (SCAR) markers. *Exp Parasitol* 2007;117(1):9-12. Epub 2007 Mar 16.
9. Kliegman RM, Jenson HB, Marcante KJ, Behrman RE, editors. Nelson Essentials of Pediatrics. 5th ed. Philadelphia: Elsevier Saunders; 2006; p. 558-65.
10. Armitage KB, Salata RA. Infectious disease of traveler. In: Andreoli TE, Carpenter CCJ, Griggs RC, Benjamin IJ. Andreoli and Carpenter's Cecil Essentials of Medicine. 7th ed. Philadelphia, PA: Saunders; 2007. p. 1015-21.
11. Howell J, Brown G. Education and imaging. Gastrointestinal: beef tapeworm (Taenia saginata). *J Gastroenterol Hepatol* 2008;23(11):1769.

Acute intestinal obstruction due to *taenia saginata* infestation: a case report

Received: July 14, 2010 Accepted: January 02, 2011

Abstract

Ali reza Soleimani MD.*
Saeed reza Jamali MD.
Kaveh Hoseini MD.

Department of Infectious Diseases,
Imam Khomeini Hospital, Tehran
University of Medical Sciences,
Tehran, Iran.

Background: Infection with *Taenia saginata* or taeniasis is an uncommon parasitic infection in Iran with a prevalence rate of 2-3% and it is more seen in the northern parts of the country. Epigastric pain, nervousness, dizziness, nausea and loss of appetite may be the only presenting symptoms but secondary appendicitis, acute intestinal obstruction and necrosis of the pancreas are its serious and rare complications.

Case presentation: A 62-year old woman was admitted to Imam Khomeini Hospital with signs of acute abdomen. She had a past history of infection with hydatid cyst and its subsequent surgery, eight years ago. At the time of admission, she suffered from persistent abdominal pain and loss of appetite for two years. Despite having the epidemiological evidence of working along the banks of rivers contaminated with human sewage and working on farms fertilized with human waste and presence of signs hinting at the disease, parasitic infection had not been considered in its diagnosis.

Conclusion: Although signs and symptoms of taeniasis are non-specific but a complete history, physical examination and detailed patient notes, especially by considering epidemiological factors, are very important to the early diagnosis of taeniasis.

Keywords: Abdominal pain, beef tapeworm, cysticercosis, intestinal obstruction, taenia saginata, taeniasis.

*Corresponding author: Imam Khomeini
Hospital, Keshavarz Blvd., Tehran, Iran.
Tel: +98-912-2454275
email: ali.doctor@yahoo.com