

بررسی بروز مارکر سیکلواکسیژناز-۲ به روش ایمونوهیستوشیمی در تومورهای ترانزیشنال مثانه

چکیده

هدیه مرادی تبریز، گلرخ الفتی،*

علی احمدی، فرزانه نیکی

گروه پاتولوژی، بیمارستان سینا، دانشگاه علوم پزشکی تهران، تهران، ایران.

تاریخ دریافت مقاله: ۱۳۹۰/۱۰/۲۶ تاریخ پذیرش: ۱۳۹۱/۰۱/۱۹

زمینه و هدف: شایع‌ترین نوع سرطان مثانه، تومور سلول ترانزیشنال می‌باشد. سیکلواکسیژناز-۲ (COX-2)، آنزیم کلیدی تولید پروستاگلاندین‌ها، به‌عنوان یک مولکول جدید برای درمان هدف‌مند در این تومور معرفی شده است. در این تحقیق، به بررسی بروز این مارکر در تومورهای ترانزیشنال مثانه و ارزیابی ارتباط آن با شاخص‌های بالینی-پاتولوژیکی از جمله درجه و مرحله تومور پرداختیم.

روش بررسی: این مطالعه مقطعی، طی سال‌های ۱۳۸۵ تا ۱۳۹۰ در بخش پاتولوژی بیمارستان سینا تهران انجام گرفت. گزارشات پاتولوژی بیماران با تشخیص قطعی تومور ترانزیشنال مثانه که تحت عمل برداشتن از طریق پیشابراه قرار گرفته بودند، بازبینی و ۴۰ بیمار انتخاب گردید. سپس بلوک‌های پارافینی آن‌ها از نظر بروز COX-2 به روش ایمونوهیستوشیمی مورد ارزیابی قرار گرفت. رنگ‌پذیری بیش‌تر از ۵٪ سلول‌های توموری به عنوان بروز مثبت در نظر گرفته شد.

یافته‌ها: در COX-2 ۵۲/۵٪ بیماران بروز یافت. تومورهای با درجه بدخیمی بالا بروز بالاتری از این مارکر را نسبت به دیگر درجات تومور نشان دادند (۸۷/۵٪) و اختلاف معنی‌داری بین درجات مختلف تومور از نظر بروز COX-2 وجود داشت (P<۰/۰۰۰۱). سن بیماران هم با این مارکر مرتبط بود (P=۰/۰۳). بالعکس، این مارکر با متغیرهایی از جمله جنس، تهاجم لنفاتیک و مرحله تومور ارتباط معنی‌داری نداشت (P>۰/۰۵). به علاوه در هیچ‌یک از بیماران تهاجم عروقی و دور عصبی یافت نشد.

نتیجه‌گیری: مارکر COX-2 در بیش از نیمی از بیماران ما دیده شد و ارتباط واضحی با تمایز تومور داشت. بنابراین این مولکول ممکن است یک مارکر توموری مفید در ارزیابی تومورهای مثانه باشد.

کلمات کلیدی: سیکلواکسیژناز-۲، ایمونوهیستوشیمی، تومور سلول ترانزیشنال، مثانه.

* نویسنده مسئول: تهران، خیابان امام‌خمینی، نرسیده به میدان حسن‌آباد، بیمارستان سینا، بخش پاتولوژی
تلفن: ۰۲۱-۶۶۳۴۸۵۰۱
E-mail: dr.olfati@gmail.com

مقدمه

Carcinoma (TCC) تشکیل می‌دهد.^۱ در موارد مهاجم به عضله، با وجود عمل جراحی، تنها ۵۰ درصد بیماران مبتلا به این تومور معالجه‌پذیر هستند و پیش‌آگهی آن‌ها علی‌رغم به کار بردن شیوه‌های درمانی پیشرفته رضایت‌بخش نیست.^۲ اکثریت بیماران مبتلا به تومورهای سطحی مثانه هم با این‌که پاسخ به درمان خوبی دارند، عود را تجربه می‌کنند و در ۱۰ تا ۲۰ درصد موارد نیز به سمت تومورهای مهاجم پیشرفت می‌کنند.^۳ در ایران هم، میزان بقای بیماران مبتلا به

تومور مثانه (Cancer of the urinary bladder) نهمین تومور شایع جهان است.^۱ در سال ۲۰۰۸، ۳۸۶/۳۰۰ مورد جدید و ۱۵۰/۲۰۰ مورد مرگ ناشی از این تومور در سراسر دنیا گزارش شد.^۲ در ایران نیز در مردان رتبه چهارم را در بین تومورهای شایع دارد.^۳ بیش از ۹۰٪ کل موارد تومورهای مثانه را تومور سلول ترانزیشنال Transitional Cell

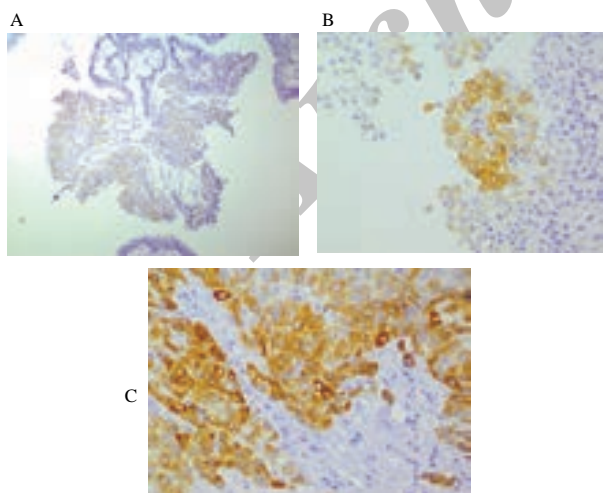
ناقص از نظر پرونده از مطالعه خارج شدند. در نهایت ۴۰ بیمار انتخاب گردید و لام‌های مربوط به آن‌ها توسط یک پاتولوژیست با سابقه در زمینه اروپاتولوژی که از سابقه بیماران اطلاع نداشت، مورد بازبینی قرار گرفت. درجه تومور طبق معیار مورد توافق سازمان بهداشت جهانی/انجمن بین‌المللی پاتولوژی سیستم اداری WHO/ International Society of Urological Pathology (ISUP) در سال ۱۹۹۸^{۳۰} و مرحله تومور نیز بر اساس سیستم TNM پیشنهاد شده توسط کمیته الحاقی سرطان آمریکا American Joint Committee on Cancer (AJCC)^{۳۱} تعیین شد. سپس از هر نمونه یک بلوک پارافینی مناسب (دارای میزان کافی از بافت توموری و فاقد نکروز و خون‌ریزی) انتخاب گردید و با ضخامت سه میکرون جهت رنگ‌آمیزی Immunohistochemistry (IHC) برش خورد. پس از مراحل پارافین‌زدایی و آبرسانی نمونه و شستشو با بافر Phosphate Buffered Saline (PBS)، فعالیت پراکسیداز آندوژن با استفاده از آب اکسیژنه ۳٪ به مدت ۳۰-۲۰ دقیقه مهار شد. به دنبال آن پس از شستشوی مجدد با بافر PBS، بازیابی آنتی‌ژن‌ها با قرار دادن نمونه‌ها در بافر تریس (Tris) ۰/۰۱ مولار با pH=۹ در اتوکلاو با دمای ۱۲۰ درجه به مدت ۲۰ دقیقه صورت گرفت. از محلول Protein block serum-free (code X0909, DAKO) نیز به منظور کاهش اتصال غیراختصاصی آنتی‌بادی، به مدت ۱۰ دقیقه استفاده گردید. سپس نمونه‌ها با آنتی‌بادی اولیه (Monoclonal mouse anti-human, clone: CX294 COX-2 مربوط به شرکت DAKO دانمارک با رقت ۱/۱۰۰ به مدت یک ساعت انکوبه شدند. پس از شستشوی مجدد با بافر PBS، از معرف کیت K4061, DAKO Envision (code)، که شامل آنتی‌بادی ثانویه متصل به پلیمر نشان‌دار شده با Horseradish پراکسیداز بود، به مدت ۳۰ دقیقه استفاده شد. بعد از شستشوی مجدد با بافر PBS، نمونه‌ها در معرض سوبسترای دی‌آمینو پنزیدین برای ۱۰ دقیقه قرار گرفتند. سپس جهت رنگ‌آمیزی زمینه از همتوکسیلین استفاده شد و مراحل آب‌گیری و شفاف‌سازی انجام گرفت. از نمونه آدنوکارسینوم کولون به عنوان کنترل مثبت استفاده شد. برای کنترل منفی نیز در هر سری (run) کاری، یک نمونه بدون اضافه کردن آنتی‌بادی گذاشته شد. پس از آن لام‌های رنگ‌آمیزی شده از نظر مثبت یا منفی بودن مارکر سیکلواکسیژناز-۲ بررسی شدند. رنگ‌آمیزی مثبت برای COX-2 به معنی بروز این مارکر با رنگ قهوه‌ای روشن در سیتوپلاسم حداقل

تومور مثانه کم‌تر از مناطق دیگر گزارش شده است.^۷ به همین دلیل شناسایی روش‌های درمانی جدید در این تومور توجه زیادی را به خود اختصاص داده است. یکی از این استراتژی‌های جدید پیشنهادی، درمان هدف‌مند بر اساس تأکید بر روی مولکول‌های هدف (Molecular targeted therapy) است و یکی از مهم‌ترین مولکول‌های هدف شناسایی شده در این تومور، سیکلواکسیژناز-۲ (Cyclooxygenase-2, COX-2) می‌باشد.^{۸-۱۰} سیکلواکسیژناز-۲ یک آنزیم کلیدی در تولید پروستاگلاندین‌ها از آراشیدونیک اسید است که بروز بیش از حد آن در تومورهای متعددی از جمله تومور مثانه دیده شده است.^{۱۱} این آنزیم در ایجاد تومور و پیشرفت آن از طریق فعال کردن عوامل سرطان‌زا، کاهش آپوپتوز، سرکوب ایمنی، رگ‌زایی و القای متاستاز، نقش ایفا می‌کند.^{۸-۱۰} بروز مارکر COX-2 در بیماران مبتلا به TCC مثانه بین ۷۹٪ - ۱۳/۶٪ گزارش شده است.^{۱۲-۲۷} مطالعات متعددی نیز بروز بالاتر این مارکر را در TCC های با درجه و مرحله بدخیمی بالاتر نشان داده‌اند^{۱۳-۱۵} و بیان آن حتی در عود و پیشرفت این تومور موثر بوده است.^{۱۶-۱۹} به علاوه در تحقیقات مختلف اثر استفاده از داروهای ضد التهابی غیر استروئیدی (که هدف اصلی آن‌ها مهار سیکلواکسیژناز است) در کاهش خطر ابتلا و ایجاد بهبودی در بیماران مبتلا به تومور مثانه نشان داده شده است.^{۲۸،۲۹} در ایران آمار دقیقی از میزان ابتلا به تومورهای مثانه وجود ندارد و از طرفی، تاکنون بررسی در زمینه سنجش این مارکر و ارتباط آن با شاخص‌های بالینی - پاتولوژیکی صورت نگرفته است. در این تحقیق ما به بررسی بروز این مارکر و ارتباط آن با شاخص‌های بالینی - پاتولوژیکی از جمله درجه و مرحله تومور می‌پردازیم.

روش بررسی

در این مطالعه مقطعی، کلیه پرونده‌های مربوط به بیماران با تشخیص قطعی تومور ترانزیشنال مثانه که طی سال‌های ۱۳۸۵ تا ۱۳۹۰ تحت عمل برداشتن از طریق پیشابراه Transurethral Resection (TUR) قرار گرفته بودند، از آرشیو بخش پاتولوژی بیمارستان سینا وابسته به دانشگاه علوم پزشکی تهران خارج گردید. گزارشات پاتولوژی این بیماران به منظور کسب اطلاعات دموگرافیکی و ارزیابی تومور مطالعه شد. لازم به ذکر است موارد

عضله وجود داشت. جدول ۲ فراوانی بروز مارکر COX-2 را بر حسب مرحله و درجه تومور نشان می‌دهد. بر اساس جدول ۲، ۸۷/۵٪ تومورهای پایلاری با درجه بدخیمی بالا (High grade) مارکر COX-2 را بروز دادند و در این تومورها نسبت به درجات دیگر تومور این مارکر بروز بالاتری داشت. رابطه آماری معنی‌داری هم بین درجات مختلف تومور و بروز مارکر COX-2 به دست آمد ($P < 0/0001$). در شکل ۱ نیز بروز مثبت مارکر COX-2 به صورت سیتوپلاسمی، با استفاده از روش ایمونوهیستوشیمی، در درجات مختلف تومور نشان داده شده است. از طرفی در تحقیق ما، همان‌طور که در جدول ۲ مشاهده می‌کنید، ارتباط معنی‌دار آماری بین مراحل مختلف تومور و بروز مارکر COX-2 دیده نشد ($P = 0/13$). هم‌چنین در ۸۵/۷٪ تومورهای مهاجم به عضله (T2) و در ۴۵/۵٪ تومورهای سطحی (Ta- T1) مارکر COX-2 بروز یافت، با این وجود اختلاف آماری معنی‌داری بین این دو گروه از نظر بیان این مارکر به دست نیامد ($P = 0/09$). در تومورهای ترانزیشنال مثانه مورد بررسی، در دو بیمار (۵٪) تهاجم به عروق لنفاتیک مشاهده شد که در هر دو هم مارکر COX-2 مثبت بود. در تومورهایی نیز که تهاجم به عروق لنفاتیک نداشتند، این مارکر در ۱۹ مورد (۵۰٪) بروز یافت. اما از نظر آماری، ارتباط معنی‌داری بین بروز COX-2 و تهاجم به عروق لنفاتیک دیده نشد ($P = 0/48$).



شکل ۱- بروز مثبت مارکر COX-2 به روش ایمونوهیستوشیمی A- تومور پایلاری با پتانسیل کم بدخیمی (x100)، B- تومور پایلاری با درجه بدخیمی پایین (x400) و C- تومور پایلاری با درجه بدخیمی بالا (x400)

۵٪ سلول‌های توموری می‌باشد (Cut-point=۵٪).^{۱۷-۱۹} برای بررسی‌های آماری نیز از نرم‌افزار SPSS ویراست ۱۷ استفاده شد. رابطه بروز مارکر COX-2 با هر یک از متغیرهای موجود در مطالعه با استفاده از آزمون‌های آماری Fisher's exact test، χ^2 و Student's t-test بررسی شد. $P < 0/05$ معنی‌دار در نظر گرفته شد.

یافته‌ها

در این مطالعه ۴۰ بیمار با تشخیص قطعی تومور ترانزیشنال مثانه که تحت TUR قرار گرفته بودند، ارزیابی شدند. در کل، مارکر COX-2 در ۲۱ بیمار (۵۲/۵٪) بروز یافت. میانگین سنی بیماران ۶۲/۶ سال با انحراف معیار ۱۲/۹ بود و ۳۶ بیمار (۹۰٪) مرد بودند. یافته‌های دموگرافیکی بیماران بر حسب بروز مارکر COX-2 در جدول ۱ خلاصه شده است. طبق جدول ۱، میانگین سنی در بیمارانی که مارکر COX-2 را بروز داده بودند نسبت به گروهی که از نظر COX-2 منفی بودند، بالاتر بود و بروز این مارکر با سن رابطه معنی‌دار آماری را نشان داد ($P = 0/03$). با این وجود مارکر COX-2 با جنس ارتباط معنی‌داری از نظر آماری نداشت ($P = 1$). لازم به ذکر است در هیچ‌یک از نمونه‌های تومور ترانزیشنال مثانه که مورد بازبینی قرار گرفت، تهاجم دور عصبی و تهاجم عروقی دیده نشد. بنابراین ما نتوانستیم رابطه این دو متغیر را با مارکر COX-2 مورد ارزیابی قرار دهیم. در این مطالعه رابطه بروز این مارکر با مرحله و درجه بدخیمی تومور هم سنجیده شد. طبقه‌بندی درجه تومور طبق ۱۹۹۸ WHO/ISUP^۳ صورت گرفت و مرحله تومور نیز که به اختصار با حرف T مشخص می‌شود در واقع وضعیت تومور اولیه می‌باشد که بر اساس عمق تهاجم تومور (طبق سیستم مرحله‌بندی TNM که توسط AJCC^۳ مطرح شده است) به سه گروه Ta، T1 و T2 رده‌بندی شده است. از مجموع ۴۰ بیمار، ۹ مورد (۲۲/۵٪) تومور پایلاری با پتانسیل کم بدخیمی، ۱۵ مورد (۳۷/۵٪) تومور پایلاری با درجه پایین بدخیمی و ۱۶ مورد (۴۰٪) تومور پایلاری با درجه بدخیمی بالا داشتند. از نظر عمق تهاجم تومور هم، ۱۱ بیمار (۲۷/۵٪) در مرحله Ta، ۲۲ بیمار (۵۵٪) در مرحله T1 و هفت بیمار (۱۷/۵٪) در مرحله T2 قرار داشتند. در واقع ۸۲/۵٪ تومورهای ترانزیشنال در مطالعه ما از نوع غیر مهاجم به عضله (Ta- T1) بودند و تنها در ۱۷/۵٪ موارد، تهاجم به

جدول- ۱: یافته‌های دموگرافیکی در بیماران مبتلا به تومور ترانزیشنال مثانه به تفکیک بروز مارکر COX-2

متغیر	COX-2 مثبت	COX-2 منفی	مجموع	P*
تعداد بیماران (%)	۲۱(۵۲/۵)	۱۹(۴۷/۵)	۴۰	
جنس تعداد (%)				
زن	۲(۵۰)	۲(۵۰)	۴	۱
مرد	۱۹(۵۲/۸)	۱۷(۴۷/۲)	۳۶	
سن (سال)				
میانگین ± انحراف معیار	۶۶/۷ ± ۱۱/۶	۵۸ ± ۱۲/۹	۶۲/۶ ± ۱۲/۹	۰/۰۳
دامنه	۴۹-۸۴	۴۰-۸۶	۴۰-۸۶	

* با آزمون آماری t-test و Fisher's exact test محاسبه گردید. P < ۰/۰۵ معنی دار تلقی شد.

جدول- ۲: فراوانی بروز مارکر COX-2 بر حسب مرحله و درجه بدخیمی تومور

متغیر	COX-2 مثبت (%) تعداد	COX-2 منفی (%) تعداد	مجموع	P*
درجه تومور				
تومور پاپیلاری با پتانسیل کم بدخیمی	۴(۴۴/۴)	۵(۵۵/۶)	۹	
تومور پاپیلاری با درجه پایین بدخیمی	۳(۲۰)	۱۲(۸۰)	۱۵	< ۰/۰۰۰۱
تومور پاپیلاری با درجه بدخیمی بالا	۱۴(۸۷/۵)	۲(۱۲/۵)	۱۶	
مرحله تومور (T)				
Ta	۴(۳۶/۴)	۷(۶۳/۶)	۱۱	
T1	۱۱(۵۰)	۱۱(۵۰)	۲۲	۰/۱۳
T2	۶(۸۵/۷)	۱(۱۴/۳)	۷	
Ta-T1	۱۵(۴۵/۵)	۱۸(۵۴/۵)	۳۳	۰/۰۹
T2	۶(۸۵/۷)	۱(۱۴/۳)	۷	

* با آزمون آماری χ^2 محاسبه گردید. P < ۰/۰۵ معنی دار تلقی شد.

بحث

تومور ترانزیشنال مثانه مورد ارزیابی قرار گرفت و ارتباط آن با شاخص‌های بالینی-پاتولوژیکی از جمله درجه و مرحله تومور سنجیده شد. در مطالعه حاضر، بروز مارکر COX-2 در ۵۲/۵٪ از بیماران دیده شد. این نتیجه به دست آمده مشابه نتایج برخی از مطالعات قبلی در این زمینه بود.^{۱۴،۲۱،۲۵} با این وجود، درصد بروز این مارکر در مطالعات مختلف متفاوت بوده است.^{۶،۱۲-۲۷} به علاوه، در تحقیق ما بروز مارکر COX-2 با درجه بدخیمی تومور ارتباط

در سال‌های اخیر، مارکر COX-2 (آنزیم کلیدی تولید پروستاگلاندین‌ها) به عنوان یکی از مولکول‌های هدف مهم در درمان تومورها توجه زیادی را به خود جلب کرده است و در بسیاری از تومورهای انسانی از جمله تومور مثانه بروز می‌یابد.^{۸-۱۱} در مطالعه ما حضور این مارکر به روش ایمنووهیستوشیمی در ۴۰ بیمار مبتلا به

متفاوت (سیستم قدیمی WHO^{۳۳} یا WHO/ISUP^{۱۹۹۸}) برای درجه بندی تومور باشد. از طرفی در مطالعات Ristimaki و Komhoff که از هر دو طبقه بندی قدیمی و جدید برای ارزیابی رابطه COX-2 و درجه تومور استفاده شده بود، نتایج یکسانی در مقایسه این دو سیستم به دست آمد.^{۲۶،۳۳} در تحقیق ما، ارتباطی بین بروز مارکر COX-2 و مراحل مختلف تومور یافت نشد. نتایج حاصله از برخی مطالعات در این زمینه، مشابه ما بود.^{۲۳-۲۷} با این وجود مطالعات متعددی نیز این ارتباط را گزارش کردند.^{۱۶،۲۰،۲۱،۲۶} البته در مطالعه ما به علت انتخاب بیماران از گروه TUR، قادر به ارزیابی کلیه مراحل تومور (Ta- T4b) نبودیم و تنها مراحل Ta تا T2 قابل بررسی بود. با این که در ۸۵/۷٪ تومورهای مرحله T2 مارکر COX-2 بروز یافت اما اختلاف آماری معنی داری بین تومورهای مهاجم و غیر مهاجم به عضله از نظر بروز این مارکر دیده نشد که البته یکی از دلایل آن می تواند حجم نمونه پایین گروه T2 باشد. Ristimaki هم علی رغم انتخاب بیماران از دو گروه TUR و رادیکال سیستکتومی و مطالعه بر روی ۱۰۲ مورد تومور ترانزیشنال مثانه، مثل مطالعه ما تفاوتی را در بروز مارکر COX-2 بین تومورهای مهاجم و غیر مهاجم به عضله گزارش نکرد.^{۲۶} ما هم چنین به بررسی ارتباط بروز مارکر COX-2 با شاخص های بالینی - پاتولوژیکی پرداختیم. بر طبق بررسی های انجام گرفته، تاکنون تحقیقی رابطه بین سن و بروز این مارکر را نشان نداده بود اما در مطالعه حاضر، ارتباط معنی داری بین سن و بروز مارکر COX-2 وجود داشت و بیمارانی که این مارکر را بروز داده بودند میانگین سنی بالاتری نسبت به گروه مقابل داشتند. با این که اختلاف بین دو گروه از نظر آماری معنی دار بود، به دلیل مشابهت محدوده سنی دو گروه و نزدیکی میانگین سن ها، به نظر نمی رسد که این یافته از نظر بالینی با اهمیت باشد. هم چنین در تحقیق حاضر، تهاجم به عروق لنفاتیکی نیز با بروز این مارکر ارتباط نداشت. این نتیجه با نتایج مطالعات Shariat و Gurocak قابل مقایسه بود.^{۱۹،۲۱} با این وجود Shirahama و Margulis در تحقیقات خود رابطه معنی داری را بین بروز مارکر COX-2 و تهاجم به عروق لنفوی گزارش کردند.^{۱۷،۲۰} به دلیل فقدان تهاجم دور عصبی و تهاجم عروقی در نمونه های ما، امکان ارزیابی رابطه این دو متغیر با بروز این مارکر وجود نداشت. طبق بررسی هایی که انجام دادیم، تنها در دو مطالعه Shirahama و Margulis به ارتباط واضح این مارکر با تهاجم داخل عروقی اشاره

معنی داری داشت و در ۸۷/۵٪ تومورهای پاپیلاری با درجه بدخیمی بالا این مارکر بروز یافت. با این وجود، این افزایش بروز، طبق الگوی ترتیبی خاصی از تومورهای پاپیلاری با پتانسیل کم بدخیمی Papillary Urothelial Neoplasm of Low Malignant Potential (PUNLMP) تا تومورهای با درجه بدخیمی بالا نبود، به طوری که در مطالعه ما بروز این مارکر در تومورهای پاپیلاری مثانه با پتانسیل کم بدخیمی (PUNLMP) نسبت به تومورهای با درجه پایین بدخیمی (Low grade) بالاتر بود (۴/۴٪ در برابر ۲۰٪). این مسئله ممکن است به دلیل تعداد کم بیماران ما در گروه PUNLMP باشد. یافته ما در مورد ارتباط معنی دار مارکر COX-2 با درجه تومور، نتایج برخی از مطالعات دیگر را تأیید می کرد.^{۱۴،۲۳،۲۴} Matsuzawa مانند ما رابطه معنی داری را بین درجه تومور و بروز مارکر COX-2 گزارش کرد، با این وجود در آن تحقیق بر خلاف ما، میزان بروز COX-2 به ترتیب از درجه یک تا سه افزایش یافته بود.^۶ در تحقیقی دیگر توسط Wadhwa که بر روی ۳۸ بیمار مبتلا به تومور ترانزیشنال مثانه که تحت TUR قرار گرفته بودند، انجام شد بروز مارکر COX-2 با درجه تومور ارتباط داشت.^{۱۲} Jang در یک مطالعه، بروز مارکر COX-2 را در ۱۵٪ تومورهای ترانزیشنال مثانه با درجه پایین بدخیمی و در ۷۲٪ موارد با درجه بدخیمی بالا نشان داد و ارتباط واضحی را بین بروز این مارکر و تمایز تومور مثانه گزارش کرد.^{۱۳} در مطالعه ای دیگر توسط Zhan بروز این مارکر در ۵۰٪ بیماران مبتلا به تومور ترانزیشنال مثانه دیده شد و با درجه بدخیمی تومور مرتبط بود.^{۱۴} در مطالعه Komhoff نیز بین بروز مارکر COX-2 و درجه تومور ارتباط معنی داری وجود داشت و بیان این مارکر در ۳۸٪ تومورهای ترانزیشنال مثانه با درجه بدخیمی بالا دیده شد اما بر خلاف مطالعه ما، در تومورهای با درجه پایین بدخیمی بروز نیافت.^{۳۳} از طرف دیگر، مطالعاتی هم وجود دارند که رابطه بین بروز این مارکر و درجه بدخیمی تومور را تأیید نمی کنند.^{۲۰،۲۲،۲۶،۲۷} در دو مطالعه که توسط Yamada و Naruse بر روی بیماران با تومورهای ترانزیشنال مثانه مهاجم به عضله صورت گرفت، رابطه ای بین بروز مارکر COX-2 و درجه تومور دیده نشد.^{۲۴،۲۵} لازم به ذکر است که این نتیجه متناقض با مطالعه ما، ممکن است به دلیل تعداد محدود بیماران آن ها در Grade ۲ یا تفاوت در انتخاب گروه مورد بررسی باشد. یکی از علل تفاوت نتایج مطالعات فوق در مورد ارتباط مارکر COX-2 با درجه تومور هم ممکن است انتخاب تقسیم بندی های

تومورهای مثانه غیر مهاجم دارد،^{۳۳} با توجه به نتیجه به دست آمده، تعیین بروز این مارکر می‌تواند نقش به‌سزایی را در پیش‌آگهی این تومورها ایفا کند، اگرچه این مسئله برای تأیید نیاز به مطالعات پیش‌تری دارد. ما پیشنهاد می‌کنیم که مطالعات مشابهی با حجم نمونه بالاتر (با در نظر گرفتن موارد رادیکال سیستمیک) به همراه پیش‌بیماران صورت گیرد تا ارتباط بروز این مارکر را با شاخص‌های بالینی - پاتولوژیکی، میزان بقای بیماران و عود تومور مورد ارزیابی قرار دهد. همچنین با توجه به بروز بالای این مارکر در بیماران ما و گزارشات قبلی دال بر تأثیر مهار کننده‌های COX-2 در درمان تومورهای مثانه،^{۲۹،۳۸،۹} انجام مطالعاتی در زمینه بررسی کارایی این نوع داروها در بیماران مبتلا به این تومور توصیه می‌شود.

سپاسگزاری: این مقاله حاصل بخشی از پایان‌نامه و طرح تحقیقاتی با عنوان "بررسی بروز آنزیم سیکلواکسیژناز-۲ به روش ایمونوهیستوشیمی در تومورهای ترانزیشنال مثانه و ارتباط آن با درجه و مرحله تومور در بیمارستان سینا تهران" در مقطع دکترای تخصصی پاتولوژی مصوب دانشگاه علوم پزشکی تهران در سال ۱۳۸۹ و کد ۱۰۴۵۹ می‌باشد که با حمایت دانشگاه علوم پزشکی و خدمات بهداشتی درمانی تهران اجرا شده است.

شده بود.^{۱۷،۲۰} در مجموع اختلاف نتایج مطالعات مختلف در میزان بروز مارکر COX-2 و نیز ارتباط آن با متغیرهای گوناگون ذکر شده، ممکن است به دلیل موارد زیر باشد: (۱) متفاوت بودن حجم نمونه (۲) تفاوت در درصد مورد توافق جهت تأیید مثبت بودن بروز این مارکر (۳) متفاوت بودن تکنیک و روش انجام ایمونوهیستوشیمی (۴) استفاده از آنتی‌بادی‌های مختلف، در این مورد باید تأکید کنیم که بیش‌تر مطالعات قبلی از آنتی‌بادی پلی‌کلونال ضد COX-2 استفاده کرده بودند و تنها در چند مطالعه، مشابه ما از آنتی‌بادی مونوکلونال استفاده شده بود.^{۲۴،۲۵،۲۶،۵} به کار بردن طبقه‌بندی‌های مختلف برای شاخص‌های بالینی - پاتولوژیکی به خصوص درجه تومور. در تحقیق حاضر محدودیت‌هایی از جمله حجم کم نمونه، عدم پی‌گیری بیماران و انتخاب آن‌ها تنها از گروه TUR وجود داشت. مطالعه ما علی‌رغم محدودیت‌های ذکر شده، بروز مارکر COX-2 را در بیش از نیمی از بیماران مبتلا به تومور ترانزیشنال مثانه نشان داد. هم‌چنین ارتباط معنی‌دار مارکر COX-2 با درجه بدخیمی تومور دال بر نقش احتمالی این مارکر در تمایز تومور مثانه است. بنابراین، این مولکول ممکن است یک مارکر توموری مفید در ارزیابی تومورهای مثانه باشد. از طرفی، با توجه به این که درجه تومور نقش اصلی را در پیش‌آگهی

References

- Parkin DM. The global burden of urinary bladder cancer. *Scand J Urol Nephrol Suppl* 2008;42(218):12-20.
- Jemal A, Bray F, Center MM, Ferlay J, Ward E, Forman D. Global cancer statistics. *CA Cancer J Clin* 2011;61(2):69-90. Erratum in: *CA Cancer J Clin* 2011;61(2):134.
- Sadjadi A, Nouraie M, Mohagheghi MA, Mousavi-Jarrahi A, Malekezadeh R, Parkin DM. Cancer occurrence in Iran in 2002, an international perspective. *Asian Pac J Cancer Prev* 2005;6(3):359-63.
- Bulbul MA, Husseini N, Houjaij A. Superficial bladder cancer epidemiology, diagnosis and management. *J Med Liban* 2005;53(2):107-13.
- Stein JP, Lieskovsky G, Cote R, Groshen S, Feng AC, Boyd S, et al. Radical cystectomy in the treatment of invasive bladder cancer: long-term results in 1,054 patients. *J Clin Oncol* 2001;19(3):666-75.
- Matsuzawa I, Kondo Y, Kimura G, Hashimoto Y, Horie S, Imura N, et al. Cyclooxygenase-2 expression and relationship to malignant potential in human bladder cancer. *J Health Sci* 2002;48(1):42-7.
- Mohammad-Beigi A, Rezaeianzadeh A, Tabbatabaei HR. Application of life table in survival analysis of patients with bladder cancer. *Zahedan J Res Med Sci (ZJRMS)* 2011;13(3):25-9.
- Méric JB, Rottey S, Olausson K, Soria JC, Khayat D, Rixe O, et al. Cyclooxygenase-2 as a target for anticancer drug development. *Crit Rev Oncol Hematol* 2006;59(1):51-64.
- Pruthi RS, Derksen E, Gaston K, Wallen EM. Rationale for use of cyclooxygenase-2 inhibitors in prevention and treatment of bladder cancer. *Urology* 2004;64(4):637-42.
- Pruthi RS, Derksen E, Gaston K. Cyclooxygenase-2 as a potential target in the prevention and treatment of genitourinary tumors: a review. *J Urol* 2003;169(6):2352-9.
- Raspolini MR, Taddei GL. Cyclooxygenase-2: a novel target in human solid tumors. *Curr Oncol Rep* 2007;9(2):96-101.
- Wadhwa P, Goswami AK, Joshi K, Sharma SK. Cyclooxygenase-2 expression increases with the stage and grade in transitional cell carcinoma of the urinary bladder. *Int Urol Nephrol* 2005;37(1):47-53.
- Jang TJ, Lee KS. The expression of cyclooxygenase-2 and survivin in urinary bladder transitional cell carcinoma. *Korean J Pathol* 2009;43(3):206-11.
- Zhan J, Tang XD. Expression of cyclooxygenase-2 in human transitional cell bladder carcinomas. *Ai Zheng* 2002;21(11):1212-6.
- Shirahama T. Cyclooxygenase-2 expression is up-regulated in transitional cell carcinoma and its preneoplastic lesions in the human urinary bladder. *Clin Cancer Res* 2000;6(6):2424-30.

16. Kim SI, Kwon SM, Kim YS, Hong SJ. Association of cyclooxygenase-2 expression with prognosis of stage T1 grade 3 bladder cancer. *Urology* 2002;60(5):816-21.
17. Shirahama T, Arima J, Akiba S, Sakakura C. Relation between cyclooxygenase-2 expression and tumor invasiveness and patient survival in transitional cell carcinoma of the urinary bladder. *Cancer* 2001;92(1):188-93.
18. Shariat SF, Kim JH, Ayala GE, Kho K, Wheeler TM, Lerner SP. Cyclooxygenase-2 is highly expressed in carcinoma in situ and T1 transitional cell carcinoma of the bladder. *J Urol* 2003;169(3):938-42.
19. Shariat SF, Matsumoto K, Kim J, Ayala GE, Zhou JH, Jian W, et al. Correlation of cyclooxygenase-2 expression with molecular markers, pathological features and clinical outcome of transitional cell carcinoma of the bladder. *J Urol* 2003;170(3):985-9.
20. Margulis V, Shariat SF, Ashfaq R, Thompson M, Sagalowsky AI, Hsieh JT, et al. Expression of cyclooxygenase-2 in normal urothelium, and superficial and advanced transitional cell carcinoma of bladder. *J Urol* 2007;177(3):1163-8.
21. Gurocak S, Sozen S, Erdem O, Ozkan S, Kordan Y, Alkibay T, et al. Relation between cyclooxygenase-2 expression and clinicopathologic parameters with patient prognosis in transitional cell carcinoma of the bladder. *Urol Int* 2006;76(1):51-6.
22. Wülfing C, Eltze E, von Struensee D, Wülfing P, Hertle L, Piechota H. Cyclooxygenase-2 expression in bladder cancer: correlation with poor outcome after chemotherapy. *Eur Urol* 2004;45(1):46-52.
23. Kömhoff M, Guan Y, Shappell HW, Davis L, Jack G, Shyr Y, et al. Enhanced expression of cyclooxygenase-2 in high grade human transitional cell bladder carcinomas. *Am J Pathol* 2000;157(1):29-35.
24. Yamada Y, Nakamura K, Inoue Y, Naruse K, Aoki S, Taki T, et al. Cyclooxygenase-2 expression in invasive transitional cell carcinoma of the urinary bladder. *Mol Med Report* 2008;1(6):791-5.
25. Naruse K, Yamada Y, Nakamura K, Aoki S, Taki T, Zennami K, et al. Potential of molecular targeted therapy of HER-2 and Cox-2 for invasive transitional cell carcinoma of the urinary bladder. *Oncol Rep* 2010;23(6):1577-83.
26. Ristimäki A, Nieminen O, Saukkonen K, Hotakainen K, Nordling S, Haglund C. Expression of cyclooxygenase-2 in human transitional cell carcinoma of the urinary bladder. *Am J Pathol* 2001;158(3):849-53.
27. Eschwège P, Ferlicot S, Droupy S, Ba N, Conti M, Loric S, et al. A histopathologic investigation of PGE(2) pathways as predictors of proliferation and invasion in urothelial carcinomas of the bladder. *Eur Urol* 2003;44(4):435-41.
28. Okamoto A, Shirakawa T, Bito T, Shigemura K, Hamada K, Gotoh A, et al. Etodolac, a selective cyclooxygenase-2 inhibitor, induces upregulation of E-cadherin and has antitumor effect on human bladder cancer cells in vitro and in vivo. *Urology* 2008;71(1):156-60.
29. Dhawan D, Craig BA, Cheng L, Snyder PW, Mohammed SI, Stewart JC, et al. Effects of short-term celecoxib treatment in patients with invasive transitional cell carcinoma of the urinary bladder. *Mol Cancer Ther* 2010;9(5):1371-7.
30. Epstein JI, Amin MB, Reuter VR, Mostofi FK. The World Health Organization/International Society of Urological Pathology consensus classification of urothelial (transitional cell) neoplasms of the urinary bladder. Bladder Consensus Conference Committee. *Am J Surg Pathol* 1998;22(12):1435-48.
31. Edge SB, Byrd DR, Compton CC, Fritz AG, Greene FL, Trotti A, editors. American Joint Committee on Cancer Staging Manual (AJCC): Cancer Staging Manual. 7th ed. New York, NY: Springer; 2010; p. 497-505.
32. Mostofi FK, Sobin LH, Torloni H. Histological Typing of Urinary Bladder Tumors. International Classification of Tumours, No.10. World Health Organization (WHO): Geneva, Switzerland, 1973. P. 15-7.
33. Miyamoto H, Miller JS, Fajardo DA, Lee TK, Netto GJ, Epstein JI. Non-invasive papillary urothelial neoplasms: the 2004 WHO/ISUP classification system. *Pathol Int* 2010;60(1):1-8.

Immunohistochemical expression of Cyclooxygenase-2 in urinary bladder transitional cell carcinomas

Hedieh Moradi Tabriz M.D.
Golrokh Olfati M.D.*
Ali Ahmadi M.D.
Farzaneh Niki A.Sc.

Department of Pathology, Sina Hospital, Tehran University of Medical Sciences, Tehran, Iran.

*Corresponding author: Department of Pathology, Sina Hospital, Imam Khomeini St. Hassan Abad Sq., Tehran, Iran.
Tel: +98- 21- 66348501
E-mail: dr.olfati@gmail.com

Abstract

Received: January 16, 2012 Accepted: April 07, 2012

Background: Transitional Cell Carcinoma (TCC) is the most common type of urinary bladder cancer. Cyclooxygenase-2 (COX-2), a key enzyme in prostaglandins biosynthesis, has been introduced as a new candidate for targeted therapy in this cancer. In this study, we investigated the expression of COX-2 in urinary bladder TCCs and its relationship with clinicopathological parameters such as tumor grade and stage.

Methods: This cross-sectional study was performed in the Pathology department of Sina Hospital in Tehran, Iran during 2006-2011. Pathology reports of patients with definite diagnosis of urinary bladder TCCs who had undergone Transurethral Resection (TUR) were reviewed and 40 cases were selected. Subsequently, COX-2 expression was assessed immunohistochemically by the examination of paraffin embedded tissue blocks. Staining in more than 5% of tumor cells was considered as positive expression.

Results: COX-2 was expressed in 52.5% of the patients. High-grade tumors revealed a higher (87.5%) COX-2 expression versus other grades of the lesions and there was a statistically significant difference in COX-2 expression between them ($P < 0.001$). Patients' age was also related to the expression of this marker ($P = 0.03$). In contrast, this marker did not correlate with other characteristics including gender, lymphatic invasion or tumor stage. In addition, perineurial or vascular invasions were not detected in any of the patients.

Conclusion: COX-2 expression was seen in more than half of our patients and it had a marked relation to tumor differentiation. Accordingly, this molecule may be a useful tumor marker in the assessment of urinary bladder cancers.

Keywords: cyclooxygenase-2, immunohistochemistry, transitional cell carcinoma, urinary bladder.