

بررسی اثرات ناهنجاری‌زایی عصاره گیاه دارویی مرزنجوش بر جنین‌های موش سوری

چکیده

تاریخ دریافت مقاله: ۱۳۹۲/۰۱/۱۷ تاریخ پذیرش: ۱۳۹۲/۰۴/۱۵

زمینه و هدف: برخی مطالعات در زمینه تولیدمثل از تاثیر مثبت عصاره مرزنجوش به‌عنوان مکمل غذایی در کاهش مرگ و میر و بهبود باروری گزارش داده‌اند. در مقابل برخی مطالعات عنوان کرده‌اند که می‌توان از عصاره مرزنجوش جهت القاء سقط جنین استفاده کرد. هدف این مطالعه بررسی تاثیر دوزهای مختلف عصاره مرزنجوش بر زنده مانی و ناهنجاری‌های ماکروسکوپی در جنین موش سوری بود.

روش بررسی: در این مطالعه ۲۴ سر موش Balb/c ماده با وزن تقریبی ۳۰-۲۵ گرم به چهار گروه تقسیم شدند. عصاره مرزنجوش تهیه و با غلظت‌های متفاوت (۲/۵، ۱۲/۵ و ۲۵ میلی‌گرم در آب مقطر) در حد فاصل روز شش تا روز ۱۵ بارداری از طریق گاوژ دریافت کردند. شش موش به‌عنوان گروه کنترل فقط آب مقطر دریافت کردند. در روز ۱۶ بارداری موش‌های مورد مطالعه به وسیله کلروفورم بیهوش و جنین‌ها از رحم خارج گردیده و با استفاده از رنگ‌آمیزی Alizarin Red S، Alcian Blue و پرتودهی میکروویو، ناهنجاری‌های مورفولوژیک و اسکلتی آن‌ها مورد بررسی قرار گرفت.

یافته‌ها: نتایج نشان داد که دوز بالای عصاره مرزنجوش سبب کاهش معنادار میانگین تعداد جنین‌ها ($P > 0/05$)، میانگین تعداد جنین‌های زنده ($P > 0/05$)، میانگین وزن ($P > 0/05$) و میانگین وزن ($8 \pm 1184 \text{ mg}$) و قد جنین‌ها ($P > 0/05$)، نسبت به گروه شاهد گردید. علاوه بر این دوز بالای عصاره مرزنجوش سبب جثه‌ای کوچک‌تر از طبیعی ($P > 0/05$) و خون‌ریزی‌های زیر جلدی با اختلاف معناداری ($P > 0/05$) نسبت به گروه کنترل شد.

نتیجه‌گیری: احتمال دارد دوز بالای عصاره مرزنجوش سبب سقط و ناهنجاری در جنین مادران دریافت‌کننده آن گردد.

کلمات کلیدی: مرزنجوش، ناهنجاری‌ها، ساختارهای جنینی، سقط.

ایرج راگردی کاشانی^۱

محمد انصاری^۲، کبری مهران نیا^۱

کسری معظمی^۱

صفورا ورداسبی جویباری^{۲*}

۱- گروه آناتومی، دانشکده پزشکی، دانشگاه علوم پزشکی تهران، تهران، ایران.

۲- گروه بیوشیمی بالینی، دانشکده پزشکی، دانشگاه علوم پزشکی تهران، تهران، ایران.

* نویسنده مسئول: تهران، خیابان پورسینا، دانشکده پزشکی دانشگاه علوم پزشکی تهران، گروه بیوشیمی
تلفن: ۰۲۱-۸۸۹۵۳۰۰۴
E-mail: vardasbi@yahoo.com

مقدمه

که زنان باردار استفاده از گیاهان دارویی را به‌عنوان ماده‌ای طبیعی و بدون خطر جایز بدانند.^۴ برخی مطالعات در زمینه تولیدمثل از تاثیرات مثبت تجویز گیاه دارویی مرزنجوش به‌عنوان مکمل غذایی در جهت کاهش مرگ و میر و بهبود باروری گزارش داده‌اند.^۵ در مقابل کاهش عنوان کرد که می‌توان از عصاره مرزنجوش جهت القاء سقط جنین استفاده کرد.^۶ مرزنجوش (*Origanum vulgare*) گیاهی است پایا به ارتفاع ۶۰-۳۰ سانتی‌متر و دارای بوی معطر می‌باشد.

استفاده از گیاهان دارویی که به‌طور معمول به‌عنوان مکمل رژیم غذایی به بازار عرضه می‌شود به‌سرعت در حال افزایش است.^۱ بین سال‌های ۱۹۹۰ تا ۱۹۹۷ حدود ۳۸٪ جمعیت ایالات متحده به استفاده از گیاهان دارویی روی آورده^۲ و در عمل مشخص شده که کاربران گیاهان دارویی بیش‌تر خانم‌ها می‌باشند.^۳ پس این فرض وجود دارد

جفت‌گیری، موش‌های ماده برای داشتن پلاک واژینال ارزیابی شده و در صورت وجود پلاک، روز صفر بارداری محسوب شدند. گروه‌های تحت درمان در حد فاصل روز شش بارداری (شروع گاسترولاسیون) تا روز ۱۵ بارداری (پایان دوره ارگانوژنز) از طریق گاوژ دوزهای مختلف عصاره مرزنجوش و یا آب مقطر دریافت کردند.

گروه‌های مورد مطالعه: گروه ۱ (M1) شامل شش سر موش که از روز شش بارداری (شروع گاسترولاسیون) تا روز ۱۵ بارداری (پایان دوره ارگانوژنز) روزانه ۰/۲۵ میلی‌لیتر عصاره مرزنجوش با غلظت ۲/۵ میلی‌گرم به صورت گاوژ دریافت کردند. گروه ۲ (M2) شامل شش سر موش و گروه ۳ (M3) شامل شش سر موش روزانه ۰/۲۵ میلی‌لیتر عصاره مرزنجوش به ترتیب با غلظت ۱۲/۵ میلی‌گرم و ۲۵ میلی‌گرم دریافت کردند. گروه ۴ (M4) شامل شش سر موش به عنوان گروه شاهد (شم) روزانه ۰/۲۵ میلی‌لیتر آب مقطر به صورت گاوژ دریافت کردند.

استخراج جنین‌ها و رنگ‌آمیزی: در روز ۱۶ بارداری موش‌های تحت مطالعه به وسیله کلروفورم بیهوش شده و با شکافتن شکم در قسمت بالای رحم، رحم به همراه لوله‌های فالوپ خارج شد. پس از خارج کردن مایع آمنیوتیک و خارج کردن جنین‌ها از رحم، تعداد کل جنین‌ها، تعداد جنین‌های زنده، مرده، وزن و قد آن‌ها اندازه‌گیری و ثبت گردید. در مرحله بعد، جنین‌ها در استون به مدت ۲۴ ساعت نگهداری شده و سپس با استفاده از پنس و تیغ جراحی پوست آن‌ها را جدا نموده و جنین‌ها را در محلول رنگ‌آمیزی که حاوی Alcian Blue، Alizarin Red S، اتانل و اسیداستیک بود قرار دادیم. پس از این مرحله با پرتو دهی مایکروویورنگ‌آمیزی شدند.^{۱۶} برای ایجاد شفافیت ۲۴ ساعت در محلولی که حاوی پتاسیم هیدروکسید ۱٪، اتانل ۹۵٪ و گلیسرین بود قرار گرفتند. به دنبال آن جنین‌ها از نظر ناهنجاری‌های ساختاری شامل آناتومیکی، اسکلتی و مورفولوژیکی خواص استخوانی با استفاده از استرئومیکروسکوپ مورد بررسی قرار گرفتند.

نتایج به دست آمده با استفاده از برنامه آماری SPSS ویراست ۱۸ تحلیل و بررسی شد. جهت تجزیه و تحلیل نتایج و مقایسه گروه‌های مورد مطالعه با گروه شاهد از Student's t-test استفاده شد. داده‌ها به صورت میانگین \pm انحراف معیار برای هر گروه گزارش شدند. $P \leq 0/05$ معنادار در نظر گرفته شد.

برگ‌های این گیاه بیضوی به رنگ سبز تیره و پوشیده از کرک که عصاره آن در گیاه درمانی مورد استفاده قرار می‌گیرد.^۷ مرزنجوش سرشار از آنتی‌اکسیدان قوی است که می‌تواند فعالیت رادیکال‌های آزاد را خنثی^{۸،۹} و همچنین موجب کاهش میزان ترشح NO شود.^۹ در بررسی آثار فارماکولوژیک مرزنجوش ترکیبات فنلی به خصوص اسیدهای فنلی و فلاونوئیدها به عنوان عوامل موثر احتمالی مطرح شده‌اند.^{۱۰}

اگرچه در ارتباط با اثرات ضد التهاب،^{۱۱} ضد میکروب،^{۱۲} آنتی‌اورولیتیک،^۷ ترمیم زخم^{۱۳} و ضد کاتاراکت^{۱۴} مرزنجوش تحقیقات زیادی انجام گرفته ولی در رابطه با تاثیر ناهنجاری‌زایی این گیاه دارویی به هنگام مصرف در دوران بارداری فقط یک مطالعه انجام شده است.^{۱۵} هدف این مطالعه بررسی تاثیر عصاره مرزنجوش بر زنده ماندن و ناهنجاری‌های ماکروسکوپی در جنین موش سوری می‌باشد.

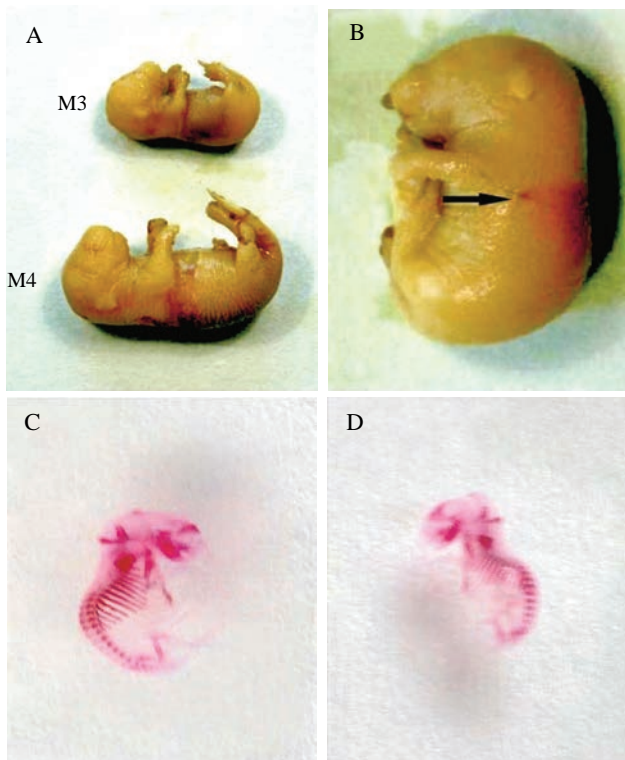
روش بررسی

این بررسی از نوع مطالعه علوم پایه (Experimental) بوده که در سال ۱۳۹۱ در آزمایشگاه گروه بیوشیمی دانشکده پزشکی دانشگاه علوم پزشکی تهران انجام شده است. گیاه دارویی مورد مطالعه از طریق استادان گروه فارماکولوژی دانشگاه علوم پزشکی تهران تهیه، تأیید و مورد استفاده قرار گرفت.

روش عصاره‌گیری: ۴۰ گرم از برگ مرزنجوش با ۲۰۰ میلی‌لیتر آب مقطر مخلوط و به مدت دو ساعت تحت رفلکس (Reflux) قرار گرفت. پس از رفلکس ابتدا از صافی درشت سپس با قیف بوختر و در آخر فیلتر گردید. محلول صاف شده در ظرف پتری با قطر ۲۰ سانتی‌متر ریخته و در حرارت 37°C قرار گرفت تا خشک شود. عصاره خشک شده پس از وزن کردن و ثبت آن در شیشه کوچک که با فویل آلومینیم پوشیده شده بود تا زمان استفاده در یخچال نگهداری گردید.

حیوانات مورد آزمایش: در این تحقیق از ۲۴ سر موش Balb/c ماده با وزن تقریبی ۲۵-۳۰ گرم که از انستیتو رازی خریداری شده بود، استفاده گردید. موش‌ها در شرایط ۱۲ ساعت روشنایی، ۱۲ ساعت تاریکی و در حرارت متوسط 23°C نگهداری شدند. از یک موش نر برای باروری پنج موش ماده استفاده شد. سه ساعت بعد از

یافته‌ها



شکل ۱: مقایسه اندازه سری-دمی جنین‌های حاصل از مادران گروه شاهد (M4) و گروهی که دوز بالای مرزنجوش (M3) به میزان ۲۵ میلی‌گرم دریافت کرده بودند (A). مشاهده خونریزی زیر جلدی که با علامت پیکان نشان داده شده است (B). بررسی اسکلت استخوانی با رنگ‌آمیزی Alcian Blue و Alizarin Red در گروه شاهد (C) و گروهی که دوز بالای مرزندوش دریافت کرده‌اند (D).

همان‌طور که در جدول ۱ نشان داده شده است تعداد موش‌های حامله در هر گروه، میانگین تعداد جنین‌ها در هر موش، میانگین تعداد جنین‌های مرده در هر موش، تعداد کل جنین‌ها در هر گروه، میانگین وزن و قد (طول سری-دمی) جنین‌ها در هر گروه مورد ارزیابی قرار گرفتند. نتایج این بخش از مطالعه نشان داد که در گروه M3 که دوز بالای مرزنجوش (۲۵ میلی‌گرم) دریافت کرده بودند میانگین تعداد جنین‌ها در هر موش (۱۰±۰/۵)، میانگین تعداد جنین‌های زنده (۷±۰/۵) میانگین تعداد جنین‌های مرده (۳±۰/۵)، میانگین وزن (mg) ۱۱۸۴±۸ و قد جنین‌ها (۱۱/۹±۰/۲۳ mm) به‌طور معناداری کم‌تر از گروه شاهد (M4) بود در حالی‌که در گروه‌های دریافت‌کننده مرزنجوش با دوز پایین (۲/۵ و ۱۲/۵ میلی‌گرم) نسبت به گروه شاهد تفاوت معناداری وجود نداشت (شکل ۱A). برای بررسی شکل ظاهری جنین‌ها، جنین‌های فیکس شده با استفاده از استرنومیکروسکوپ بررسی شده و ناهنجاری‌های خارجی آن‌ها ثبت گردید (شکل‌های ۴-۱ و جدول ۲). در جنین‌های گروه‌های M1 و M2 هیچ‌گونه ناهنجاری مشاهده نشد و تنها تعدادی جنین غیرطبیعی در گروه M2 (سه سر) مشاهده شده که نسبت به گروه شاهد اختلاف معناداری نداشت (جدول ۲)، ولی در جنین‌های گروه M3 که دوز بالای مرزنجوش (۲۵ میلی‌گرم) دریافت کردند جنین‌هایی با جثه‌ای

جدول ۱: میانگین تعداد جنین‌های متولد شده، جنین‌های زنده و مرده، وزن و طول سری-دمی جنین‌های حاصل از مادران دریافت‌کننده دوزهای مختلف مرزنجوش.

گروه‌ها	M1	M2	M3	M4
تعداد موش حامله در هر گروه	۶	۶	۶	۶
میانگین تعداد جنین	۱۴±۱	۱۳±۱	۱۰±۰/۵*	۱۴±۱
میانگین تعداد جنین‌های زنده	۱۴±۱	۱۲±۰/۵	۷±۰/۵*	۱۴±۱
میانگین تعداد دجنین‌های مرده	۰	۱±۰/۱	۳±۰/۵*	۰
میانگین وزن جنین‌ها (mg)	۱۳۴۰±۱۲	۱۳۳۵±۹	۱۱۸۴±۸*	۱۳۴۲±۱۳
میانگین طول سری-دمی جنین‌ها (mm)	۱۳/۵±۰/۲	۱۳/۵±۰/۱۵	۱۱/۹±۰/۲۳*	۱۳/۶±۰/۳

داده‌ها به‌صورت میانگین±انحراف‌معیار نشان داده شده‌اند. اختلاف معنادار با ستاره مشخص شده است.

جدول ۲: میانگین ناهنجاری‌های ماکروسکوپیک ظاهری (بیرونی) جنین‌های متولد شده از مادران دریافت‌کننده دوزهای مختلف عصاره مرزنجوش.

گروه‌ها	M1	M2	M3	M4
تعداد جنین‌هایی که تحت بررسی ماکروسکوپی بودند	۴۴	۴۰	۲۵	۴۴
میانگین هیدروسفال	۰	۰	۰	۰
میانگین کیست پوستی	۰	۰	۰	۰
میانگین میکروفتالمی	۰	۰	۰	۰
میانگین شکاف کام	۰	۰	۰	۰
میانگین خونریزی زیر جلدی	۰	۰	۲±۰/۱*	۰
میانگین جثه کوچک‌تر از طبیعی	۰	۰	۴±۰/۲*	۰

داده‌ها به صورت میانگین ± انحراف معیار نشان داده شده‌اند. اختلاف معنادار با ستاره مشخص شده است.

جدول ۳: میانگین ناهنجاری‌های اسکلتی جنین‌های متولد شده از مادران دریافت‌کننده دوزهای مختلف عصاره مرزنجوش.

گروه‌ها	M1	M2	M3	M4
تعداد کل جنین‌هایی که تحت بررسی اسکلتی بودند	۴۰	۳۸	۲۰	۴۰
تعداد جنین‌های غیر طبیعی	۱	۱	۲	۱
کاهش استخوان‌سازی	۰	۰	۱	۰
جوش خوردگی جناغ	۰	۰	۰	۰
کوتاهی استخوان‌های دراز	۰	۱	۰	۰
دنده‌های کوتاه	۰	۰	۰	۰
زواید دنده‌ای	۰	۰	۱	۰
فقدان استخوانی شدن مهره‌های دمی	۱	۰	۰	۰
چرخش غیر طبیعی اندام‌ها	۰	۰	۰	۰
کوتاهی دست‌ها یا پاها	۰	۰	۱	۰

داده‌ها به صورت میانگین ± انحراف معیار نشان داده شده‌اند. اختلاف معنادار با ستاره مشخص شده است.

مشاهده شد ولی نسبت به گروه شاهد تفاوت معناداری نداشت (جدول ۳).

بحث

هرچند که سابقه استفاده از گیاهان دارویی به پیش از میلاد بر می‌گردد ولی استفاده از آن‌ها در زمان حاضر در حال افزایش است.

کوچک‌تر از طبیعی (۴±۰/۲) و خونریزی‌های زیر جلدی (۲±۰/۱) مشاهده شد (شکل ۱A, ۱B) که در مقایسه با جنین‌های گروه شاهد اختلاف معناداری داشت. جهت بررسی ناهنجاری اسکلتی و استخوانی، جنین‌ها شفاف‌سازی شده و به وسیله Alcian Blue و Alizarin Red S رنگ‌آمیزی شده و با استفاده از استرئومیکروسکوپ مورد بررسی قرار گرفتند (شکل ۱C, ۱D و جدول ۳). هرچند جنین‌هایی با ناهنجاری‌های اسکلتی در گروه‌های مورد مطالعه

فلاونوئیدها سبب ایجاد رادیکال‌های آزاد و آپوپتوز سلولی می‌گردند.^{۲۰} رادیکال‌های آزاد سبب پراکسیداسیون لیپیدی شده که منجر به آسیب غشای سلولی، تغییر فشار اسمزی و تورم سلولی شده و در نهایت مرگ سلولی رخ می‌دهد. علاوه بر این رادیکال‌های آزاد واسطه‌های التهابی را جذب نموده سبب ایجاد واکنش التهابی و آسیب بافتی می‌شوند.^{۲۱}

مکانیسم دفاعی بدن در مقابل این رادیکال‌های آزاد تشریح عوامل آنتی‌اکسیدانی درون‌زا هم‌چون آنزیم‌های سوپراکسید دسموتاز، کاتالاز و پراکسیداز می‌باشد. افزایش تولید گونه‌های اکسیژن فعال سبب کاهش این آنزیم‌های آنتی‌اکسیدانی درون‌زا شده و بدین‌وسیله سبب افزایش آپوپتوز سلولی می‌گردد.^{۲۲} دوز پایین فلاونوئیدها سبب افزایش عملکرد آنتی‌اکسیدان‌های درون‌زا شده در حالی که دوز بالای فلاونوئیدها سبب مهار عملکرد آنتی‌اکسیدان‌های درون‌زا از طریق افزایش رادیکال‌های آزاد شده و بدین‌وسیله سبب مرگ سلولی می‌گردند.^{۲۰}

یافته دیگر این مطالعه وجود خون‌ریزی‌های زیر جلدی در گروه دریافت‌کننده دوز بالای عصاره گیاه مرزنجوش بود که اختلاف معناداری نسبت به گروه شاهد داشت که احتمال دارد به دلیل وجود ترکیبات آلی موجود در این عصاره باشد زیرا مطالعات مختلف نشان داده‌اند که ترکیبات آلی موجود در گیاهان دارویی (اتانل) اثرات ترانژنیک قوی دارند^{۲۳، ۲۴} و از آنجایی که مرزنجوش دارای ترکیبات فنلی می‌باشد در نتیجه احتمال دارد بروز خون‌ریزی‌های زیر جلدی به دلیل حضور این ترکیبات باشد.^{۲۵}

از دیگر یافته‌های این مطالعه کاهش معنادار وزن و طول سری-دمی در گروه دریافت‌کننده دوز بالای عصاره گیاه مرزنجوش در مقایسه با گروه شاهد بود که یافته‌های Araujo را تایید می‌کند.^{۲۶} مکانیسم احتمالی تاثیر دوز بالای عصاره مرزنجوش در کاهش وزن جنین، وجود Alpha-Terpinene به‌عنوان یکی از ترکیبات عصاره مرزنجوش پیشنهاد شده است.^{۲۶}

سپاسگزاری: این مقاله حاصل بخشی از طرح تحقیقاتی با عنوان "بررسی اثر ناهنجاری زایی دو گیاه دارویی مرزنجوش و اسطوخودوس بر روی موش سوری" مصوب دانشگاه علوم پزشکی و خدمات بهداشتی و درمانی تهران با کد ۳۴۰۴ می‌باشد که با حمایت دانشگاه علوم پزشکی تهران اجرا شده است.

برخی از این داروهای گیاهی دارای خواص متفاوتی مانند اثرات ضدباکتری، ضدالتهابی و آنتی‌اکسیدانی شناخته شده‌ای هستند، اما مطالعات اخیر نشان داده است که آن‌ها می‌توانند دستگاه‌های متفاوت بدن را تحت تاثیر قرار داده و دستگاه تناسلی نیز از این تاثیرات مستثنی نمی‌باشد.^{۱۵} اگرچه در ارتباط با اثرات ضد التهاب،^{۱۱} ضد میکروب،^{۱۲} آنتی‌اورولیتیک،^۷ ترمیم زخم^{۱۳} و ضدکاتاراکت^{۱۴} مرزنجوش تحقیقات زیادی انجام گرفته ولی در رابطه با تاثیر ناهنجاری‌زایی این گیاه دارویی به‌هنگام مصرف در دوران بارداری مطالعات اندکی انجام پذیرفته است. هدف این مطالعه بررسی تاثیر عصاره مرزنجوش بر زنده‌مانی و ناهنجاری‌های ماکروسکوپی در جنین موش سوری می‌باشد.

نتایج این مطالعه نشان داد که مصرف دوز پایین مرزنجوش سبب بروز ناهنجاری معنادار نسبت به گروه شاهد نگردید، ولی مصرف دوز بالای عصاره گیاه مرزنجوش سبب کاهش معنادار تعداد جنین‌های متولد شده و افزایش معنادار جنین‌های مرده نسبت به گروه شاهد شد. این یافته نتایج Cingada را مبنی بر این‌که استفاده از دوز بالای مرزنجوش سبب القاء سقط جنین می‌گردد را تایید می‌کند.^۶ اثرات القایی سقط جنین توسط مرزنجوش ممکن است از طریق مهار ترشح پروژسترون و یا مهار ساخت پروتئین با تاثیر بر DNA و ریپوزوم صورت پذیرد.^{۱۷، ۱۸}

در بررسی آثار فارماکولوژیک مرزنجوش ترکیبات فنلی به‌خصوص اسیدهای فنلی و فلاونوئیدها به‌عنوان عوامل موثر احتمالی مطرح شده‌اند.^{۱۱} مطالعات گسترده‌ای در مورد متابولیسم فلاونوئیدها انجام پذیرفته و مشخص شده که تقسیم فلاونوئیدهای الیگومریک از قبیل پروسیانیدین‌ها (Procyanidins) ممکن است در معده و در PH پایین رخ دهد. همه انواع فلاونوئیدها تحت متابولیسم گسترده‌ای در ژرژنوم و ایلنوم قرار گرفته و متابولیت‌های حاصل از طریق ورید پورت وارد کبد شده و متحمل متابولیسم بیش‌تری می‌گردند. فلور کولون سبب تبدیل فلاونوئیدها به اسیدهای فنلی کوچک‌تر شده و بدین‌وسیله جذب آن‌ها افزایش می‌یابد. سرنوشت بسیاری از متابولیت‌های حاصل، دفع کلیوی است، هر چند که برخی نیز جذب سلول و بافت می‌گردند.^{۱۹}

اگرچه فلاونوئیدها در غلظت پایین به عنوان یک آنتی‌اکسیدان قوی عمل می‌کنند ولی نشان داده شده است که غلظت بالای

References

- Eisenberg DM, Davis RB, Ettner SL, Appel S, Wilkey S, Van Rompay M, et al. Trends in alternative medicine use in the United States, 1990-1997: results of a follow-up national survey. *JAMA* 1998;280(18):1569-75.
- MacLennan AH, Wilson DH, Taylor AW. Prevalence and cost of alternative medicine in Australia. *Lancet* 1996;347(9001):569-73.
- Ernst E, White A. The BBC survey of complementary medicine use in the UK. *Complement Ther Med* 2000;8(1):32-6.
- Chez RA, Jonas WB. Complementary and alternative medicine. Part II: Clinical studies in gynecology. *Obstet Gynecol Surv* 1997;52(11):709-16.
- Mauch C, Bilkei G. Strategic application of oregano feed supplements reduces sow mortality and improves reproductive performance: a case study. *J Vet Pharmacol Ther* 2004;27(1):61-3.
- Ciganda C, Laborde A. Herbal infusions used for induced abortion. *J Toxicol Clin Toxicol* 2003;41(3):235-9.
- Khan A, Bashir S, Khan SR, Gilani AH. Antiurolithic activity of *Origanum vulgare* is mediated through multiple pathways. *BMC Complement Altern Med* 2011;11:96.
- Faleiro L, Miguel G, Gomes S, Costa L, Venâncio F, Teixeira A, et al. Antibacterial and antioxidant activities of essential oils isolated from *Thymbra capitata* L. (Cav.) and *Origanum vulgare* L. *J Agric Food Chem* 2005;53(21):8162-8.
- Kaurinovic B, Popovic M, Vlasisavljevic S, Trivic S. Antioxidant capacity of *Ocimum basilicum* L. and *Origanum vulgare* L. extracts. *Molecules* 2011;16(9):7401-14.
- El Babili F, Bouajila J, Souchar JP, Bertrand C, Bellvert F, Fouraste I, et al. Oregano: chemical analysis and evaluation of its antimalarial, antioxidant, and cytotoxic activities. *J Food Sci* 2011;76(3):C512-8.
- Ocaña-Fuentes A, Arranz-Gutiérrez E, Señorans FJ, Reglero G. Supercritical fluid extraction of oregano (*Origanum vulgare*) essential oils: anti-inflammatory properties based on cytokine response on THP-1 macrophages. *Food Chem Toxicol* 2010;48(6):1568-75.
- Chaves-López C, Martín-Sánchez AM, Fuentes-Zaragoza E, Viuda-Martos M, Fernández-López J, Sendra E, et al. Role of Oregano (*Origanum vulgare*) essential oil as a surface fungus inhibitor on fermented sausages: evaluation of its effect on microbial and physicochemical characteristics. *J Food Prot* 2012;75(1):104-11.
- Ragi J, Pappert A, Rao B, Havkin-Frenkel D, Milgraum S. Oregano extract ointment for wound healing: a randomized, double-blind, petrolatum-controlled study evaluating efficacy. *J Drugs Dermatol* 2011;10(10):1168-72.
- Dailami KN, Azadbakht M, Pharm ZR, Lashgari M. Prevention of selenite-induced cataractogenesis by *Origanum vulgare* extract. *Pak J Biol Sci* 2010;13(15):743-7.
- Domaracký M, Reháč P, Juhás S, Koppel J. Effects of selected plant essential oils on the growth and development of mouse preimplantation embryos in vivo. *Physiol Res* 2007;56(1):97-104.
- Ilgaz C, Kocabiyik H, Erdogan D, Ozogul C, Peker T. Application of the microwave beam radiation in double skeleton staining method. *Gazi Med J* 1997;8:151-5.
- Hepner DL, Harnett MJ, Segal S, Camann W, Bader M, Tsen LC. Herbal medicinal products during pregnancy: are they safe? *BJOG* 2002;109(12):1425-6.
- Gold J, Cates W Jr. Herbal abortifacients. *JAMA* 1980;243(13):1365-6.
- Spencer JP, Abd-el-Mohsen MM, Rice-Evans C. Cellular uptake and metabolism of flavonoids and their metabolites: implications for their bioactivity. *Arch Biochem Biophys* 2004;423(1):148-61.
- Wätjen W, Michels G, Steffan B, Niering P, Chovolou Y, Kampkötter A, et al. Low concentrations of flavonoids are protective in rat H4IIE cells whereas high concentrations cause DNA damage and apoptosis. *J Nutr* 2005;135(3):525-31.
- Halliwell B. How to characterize an antioxidant: an update. *Biochem Soc Symp* 1995;61:73-101.
- Nijveldt RJ, van Nood E, van Hooft DE, Boelens PG, van Norren K, van Leeuwen PA. Flavonoids: a review of probable mechanisms of action and potential applications. *Am J Clin Nutr* 2001;74(4):418-25.
- Ogawa T, Kuwagata M, Ruiz J, Zhou FC. Differential teratogenic effect of alcohol on embryonic development between C57BL/6 and DBA/2 mice: a new view. *Alcohol Clin Exp Res* 2005;29(5):855-63.
- Andrews JE, Ebron-McCoy M, Schmid JE, Svendsgaard D. Effects of combinations of methanol and formic acid on rat embryos in culture. *Teratology* 1998;58(2):54-61.
- El Babili F, Bouajila J, Souchar JP, Bertrand C, Bellvert F, Fouraste I, et al. Oregano: chemical analysis and evaluation of its antimalarial, antioxidant, and cytotoxic activities. *J Food Sci* 2011;76(3):C512-8.
- Araujo IB, Souza CA, De-Carvalho RR, Kuriyama SN, Rodrigues RP, Vollmer RS, et al. Study of the embryofetotoxicity of alpha-terpinene in the rat. *Food Chem Toxicol* 1996;34(5):477-82.

Teratogenic effects of Origanum Vulgare extract in mice fetals

Abstract

Received: April 06, 2013 Accepted: July 06, 2013

Iraj Ragerdi Kashani Ph.D.¹
Mohammad Ansari Ph.D.²
Kobra Mehrannia M.Sc.¹
Kasra Moazzemi M.D.¹
Safura Vardasbi Joybary
M.Sc.^{2*}

1- Department of Anatomy, School of Medicine, Tehran University of Medical Sciences, Tehran, Iran.

2- Department of Clinical Biochemistry, School of Medicine, Tehran University of Medical Sciences, Tehran, Iran.

* Corresponding author: Department of Clinical Biochemistry, School of Medicine, Tehran University of Medical Sciences, Tehran, Iran.
Tel: +98- 21- 88953004
E-mail: vardasbi@yahoo.com

Background: A number of studies on reproduction have mentioned Origanum Vulgare extract's ability to reduce mortality rates and improve fertility rates. However, other studies have suggested that it is possible to use Origanum Vulgare extract to induce abortion. The aim of this study was to investigate the effect of different doses of Origanum Vulgare on embryo survival and macroscopic abnormalities in mice.

Methods: In this study, 24 mice Balb/c female weighting approximately 25-30 g were divided into 4 groups. Origanum Vulgare extract was prepared; different concentrations (2.5, 12.5, and 25 mg in 0.25 ml distilled water) were administered, by oral gavage, to three experimental groups of mice between day 6 (starting gastrulation) until day 15 of pregnancy (end of organogenesis). The control group consisted of six mice that received 0.25 ml of distilled water daily. On day 16 of study, pregnant mice were anesthetized by chloroform and fetuses were removed and stained with Alcian Blue, Alizarin Red s and microwave irradiation. Morphological and skeletal abnormalities were investigated by light and stereomicroscopes.

Results: The results of this study showed that high doses of the Origanum Vulgare extract significantly decreased the mean number of embryos (10 ± 0.5 , $P > 0.05$), mean number of live embryos (7 ± 0.5 , $P > 0.05$) in each mouse and resulted in significant reduction in mean weight (1184 ± 8 mg, $P > 0.05$) and crown-rump length (11.9 ± 0.23 mm, $P > 0.05$) and the overall size of fetuses compared to control group, whereas there was no significant difference between the groups receiving low dose of Origanum Vulgare extract with control group. In addition, under the effect of the Origanum Vulgare extract the subcutaneous bleeding seemed (2 ± 0.1 , $P > 0.05$) significantly more frequent compared to the control group.

Conclusion: Origanum Vulgare extract did not have any positive effect on fetal development; and high dosages led to an increased incidence rate of abortion and fetal malformations in the fetuses of women who received it.

Keywords: abortion, embryonic structures, origanum vulgare, teratogens.