

اثر هموستاتیک کلرید آلومینیوم در خونریزی کبدی ناشی از لاسراسیون: مطالعه مدل حیوانی

چکیده

سعید نوری^۱

محمد رضا شریف^{۲*}

۱- مرکز تحقیقات آسیب‌های شیمیایی، دانشگاه علوم پزشکی بقیه‌الله، تهران، ایران.
۲- مرکز تحقیقات تروما، دانشگاه علوم پزشکی کاشان، کاشان، ایران.

دریافت: ۱۳۹۳/۰۱/۲۰ پذیرش: ۱۳۹۳/۰۶/۰۲ آنلاین: ۱۳۹۳/۰۷/۱۵

زمینه و هدف: کنترل خونریزی کبد علیرغم پیشرفت علم جراحی، کماکان یکی از چالش‌های روبه‌روی جراحان برای حفظ جان بیماران می‌باشد. یک رقابت پژوهشی بر سر معرفی روش موثرتر بین پژوهشگران این زمینه وجود دارد. این مطالعه به منظور تعیین اثر هموستاتیک کلرید آلومینیوم در کنترل خونریزی کبدی و مقایسه آن با روش استاندارد (بخیه) انجام گردید.

روش بررسی: در این مطالعه تجربی ۶۰ موش نر ویستار به صورت تصادفی ساده در شش گروه ۱۰ تایی قرار داده شدند. بر روی کبد هر موش برشی به طول ۲ cm و عمق ۰/۵ cm داده شد و زمان هموستاز با استفاده از غلظت‌های مختلف کلرید آلومینیوم (۰/۵٪، ۱/۰٪، ۱/۵٪، ۲/۵٪، ۵/۰٪) و روش کنترل نیز (بخیه زدن) اندازه‌گیری شد. بافت کبدی از نظر تغییرات پاتولوژی نیز مورد بررسی قرار گرفت. در نهایت داده‌های به دست آمده وارد نرم‌افزار SPSS شده و با نظر تغییرات پاتولوژی نیز مورد بررسی قرار گرفتند. در نهایت داده‌های به دست آمده وارد نرم‌افزار SPSS شده و با نظر تغییرات پاتولوژی نیز مورد بررسی قرار گرفتند. در نهایت داده‌های به دست آمده وارد نرم‌افزار SPSS شده و با نظر تغییرات پاتولوژی نیز مورد بررسی قرار گرفتند.

یافته‌ها: میانگین زمان هموستاز در گروه‌های غلظتی کلرید آلومینیوم ۰/۵٪، ۱/۰٪، ۱/۵٪، ۲/۵٪ و ۵/۰٪ به ترتیب ۸/۹۰±۰/۷۷، ۱۳/۱۰±۰/۶۷، ۲۳/۳۰±۱/۲۲، ۳۰/۳۰±۰/۷۳ و ۳۷/۸۰±۱/۱۶ ثانیه بود و در گروه کنترل (بخیه) میانگین زمان هموستاز ۸۱/۶۰ بود. زمان برقراری هموستاز ناشی از گروه‌های غلظتی کلرید آلومینیوم از گروه کنترل (بخیه زدن) به صورت معنادار کمتر بود (P<۰/۰۰۱).

نتیجه‌گیری: کلرید آلومینیوم باعث تسریع در کنترل خونریزی کبدی و برقراری هموستاز می‌شود و یک ماده هموستاتیک موثر در کنترل خونریزی کبد در مدل حیوانی می‌باشد.

کلمات کلیدی: هموستاز، کلرید آلومینیوم، کبد.

* نویسنده مسئول: کاشان، کیلومتر ۳ بلوار قطب راوندی، بیمارستان شهید بهشتی کاشان، مرکز تحقیقات تروما
تلفن: ۰۳۱۵ - ۵۵۵۴۰۰۲۶
E-mail: dr.mrsharif@yahoo.com

مقدمه

آن نیاز به برش بر روی کبد می‌باشد همچون: متاستاتکتومی و ترومای کبد، روز به روز در حال افزایش می‌باشند.^۱ در سال‌های اخیر شیوع ترومای کبد به صورت چشمگیری افزایش پیدا کرده است و علت آن افزایش آسیب‌های شکمی ناشی از حوادث ترافیکی می‌باشد.^۲ کماکان مهمترین علت مورتالیتی در بیماران با ترومای کبد، خونریزی می‌باشد.^{۳-۱۰} یک پارگی به عمق ۳ cm در پارانشیم کبدی ۱۹٪ مورتالیتی و پارگی که ۵۰-۲۵٪ یک لوب کبدی را درگیر کند، ۲۸٪ مورتالیتی خواهد داشت.^{۱۱} این مورتالیتی و موربیدیتی بالای

کنترل خونریزی در ارگان‌های توپر از جمله کبد به علت شبکه عروقی غنی، حتی در اتاق عمل نیز کار بسیار دشواری می‌باشد. مشکل اصلی در برقراری هموستاز در بافت کبد، وجود ساختار سینوزویدی در این بافت است،^۱ در این ساختار عروق خونی آنقدر کوچک هستند که با تکنیک‌های معمول مورد استفاده در جراحی قابل بسته شدن نمی‌باشند.^{۲-۴} از سوی دیگر تعداد عمل‌های جراحی که در

بر ارتقای جایگاه مواد هموستاتیک موضعی، یک گزینه درمانی جدید برای کنترل خونریزی بافت پارانشیمی کبد را در اختیار جراحان قرار دهد. در همین راستا در این مطالعه به بررسی اثر هموستاتیک کلرید آلومینیوم در کنترل خونریزی بافت پارانشیمی کبدی پرداخته شد.

روش بررسی

در یک مطالعه تجربی که در سال ۱۳۹۲ با رعایت کامل اصول اخلاقی پژوهش بر حیوانات مصوب وزارت بهداشت در دانشگاه علوم پزشکی کاشان انجام شد (کد کمیته اخلاق: ۲۹/۵/۱/۴۲ پ)، ۶۰ موش نر ویستار با وزن $180-230$ g به طور تصادفی ساده در شش گروه ۱۰ تایی قرار گرفتند. یک هفته قبل از انجام مطالعه کلیه موش‌ها در دمای اتاق (21 ± 1 °C) و سیکل روشنایی/خاموشی ۱۲ ساعته (روشنایی از هشت صبح تا هشت شب) نگهداری شدند. کلیه موش‌ها دسترسی آزاد به غذای استاندارد (Standard rat chaw) و آب داشتند.

پس از یک هفته توسط تزریق داخل صفاقی ترکیب کتامین (Rampon, Ketalar, Alfasan Inc., Woerden, Holland) و زایلازین (Alfasan Inc., Woerden, Holland) (کتامین ۱۰۰ میلی‌گرم به ازای هر کیلوگرم و زایلازین ۱۰ میلی‌گرم به ازای هر کیلوگرم) موش‌ها بیهوش شدند و در وضعیت خوابیده بر روی شکم بر روی تخت عمل قرار داده شدند و پوست و زیرجلد در ناحیه شکم موش‌ها با انجام برش باز شد و پس از مشخص شدن کبد یک لوب کبدی از جایگاه آناتومیک خود به خارج از حفره شکمی کشیده شد (شکل ۱). برای ایجاد برش یکسان از نظر عمق، بر روی بیستوری یک نشان رنگی به فاصله ۰/۵ cm از نوک قرار داده شد تا بتوان عمق یکسانی را برش داد و برای برش با طول یکسان از یک خطکش استفاده شد و برشی به طول ۲ cm و عمق ۰/۵ cm روی کبد داده شد. کلرید آلومینیوم از Aluminum chloride (AlCl₃) (Merck KGaA, Darmstadt, Germany) خریداری شد و با استفاده از آب مقطر غلظت‌های ۰/۵٪، ۱/۵٪، ۱۰٪ و ۵٪ از کلرید آلومینیوم تهیه شد. پس از ایجاد برش بر روی کبد با استفاده از سواب (جهت برداشتن حجم برابر از سواب‌های یکسان استفاده شد و هر بار سواب به‌طور کامل وارد محلول کلرید آلومینیوم شد و پس از خارج شدن در روی

ترومای کبد به حجم خون زیادی که بیمار از دست می‌دهد و مدت زمان زیادی که کنترل این خونریزی به بیمار تحمیل می‌کند نسبت داده می‌شود^{۱۲} این موضوع باعث شده است که مطالعات فراوانی برای کنترل خونریزی بافت کبدی انجام شود و هدف اکثر این مطالعات معرفی روش‌های درمانی می‌باشد که تا حد ممکن با کنترل مناسب خونریزی، از روش‌های جراحی و برداشت قسمتی از کبد که خونریزی می‌کند، کمتر استفاده شود.^{۱۳-۱۶}

کلرید آلومینیوم یک ماده شیمیایی با فرمول (AlCl₃) می‌باشد. این ماده خاصیت اسیدی دارد. کلرید آلومینیوم خاصیت لخته‌کنندگی قوی دارد و پس از تماس با مواد پروتئینی به سرعت موجب انعقاد آنها می‌شود. از این ویژگی کلرید آلومینیوم در فرآیند لخته‌سازی در تصفیه آب استفاده می‌شود^{۱۷} از سوی دیگر با توجه به درصد قابل توجه پروتئین در خون، از کلرید آلومینیوم به عنوان ماده هموستاتیک نیز در اعمال جراحی دهان و دندان نیز استفاده می‌شود.^۳ یون‌های موجود در این ترکیب با پروتئین‌های موجود در خون واکنش می‌دهند و موجب منعقد شدن این پروتئین‌ها می‌شوند و در نهایت موجب بسته شدن دهانه مویرگ‌های کوچک می‌شوند^{۱۸} در واقع کلرید آلومینیوم بر خلاف تمامی مواد هموستاتیک شناخته شده، از طریق واکنش شیمیایی با خون اثر هموستاتیک خود را اعمال می‌کند و این خاصیت کلرید آلومینیوم را یک ماده هموستاتیک بسیار کارآمد می‌کند که برای اعمال اثر خود نیازمند عملکرد طبیعی کبد و یا سیستم هموستاتیک بدن نیست.

از آنجایی که اکثر مواد هموستاتیک موضعی که در کنترل خونریزی بافت پارانشیمال کبدی استفاده می‌شوند، برای اعمال اثر خود نیازمند عملکرد هموستاتیک طبیعی خود بدن می‌باشند و کبد یک ارگان اساسی در ایجاد هموستاز در بدن می‌باشد، این مواد در بیمارانی که عملکرد کبدی طبیعی ندارند همچون بیماران سیروتیک جوابگوی نیاز جراحان برای کنترل خونریزی کبدی نیستند و به همین دلیل این گروه درمانی کمتر در مطالعات مورد توجه قرار گرفته‌اند. این واقعیت این فرصت را نصیب محققان کرده است که با پژوهش در این زمینه بتوانند گزینه‌های درمانی جدیدی که تا به حال مورد استفاده قرار نگرفته است را معرفی نمایند. در واقع معرفی یک ماده هموستاتیک موضعی که برای اعمال اثر خود نیاز به عملکرد طبیعی هموستاتیک بدن و عملکرد طبیعی کبد نداشته باشد، می‌تواند علاوه

کبد در شش درجه التهاب (واکنش التهابی بافت کبد به کلرید آلومینیوم به‌عنوان یک جسم خارجی) تقسیم‌بندی شد: ۱^۹ (۰ بدون تغییر. ۱) با انفیلتراسیون التهابی جزئی و بدون ادم. ۲) انفیلتراسیون التهابی جزئی تا خفیف همراه با ادم خفیف. ۳) انفیلتراسیون التهابی خفیف تا متوسط و ادم متوسط. ۴) التهاب متوسط همراه نوتروفیل‌های پراکنده و ادم پراکنده. ۵) التهاب شدید در سراسر بافت و نیز تغییرات ادماتو، فیروز و خونریزی.

اطلاعات به‌دست‌آمده با استفاده از نرم‌افزار آماری SPSS ویراست ۱۶ (SPSS, Inc., Chicago, IL, USA) مورد تجزیه و تحلیل قرار گرفت. با توجه به توزیع متغیر غیرنرمال در آزمون Kolmogorov- Smirnov داده‌های به‌دست‌آمده با آزمون‌های آماری Kruskal- Wallis test و Mann- Whitney مورد تجزیه و تحلیل قرار گرفتند.

یافته‌ها

در این مطالعه زمان لازم برای کنترل خونریزی کبدی در ۶۰ موش نر و بیستار مورد بررسی قرار گرفت. میانگین زمان هموستاز در گروه‌های غلظتی کلرید آلومینیوم ۰.۵٪، ۱.۵٪، ۱۰٪ و ۵۰٪ به‌ترتیب ۸/۹۰، ۱۳/۱۰، ۲۳/۳۰، ۳۰/۳۰ و ۳۷/۸ ثانیه بود و در گروه کنترل (بخیه) میانگین زمان هموستاز ۸۱/۶۰ بود (جدول ۱). زمان در تمامی گروه‌ها هموستاز کبدی به‌طور کامل برقرار شد. زمان برقراری هموستاز در شش گروه با هم با استفاده از تست آماری Kruskal- Wallis از لحاظ آماری تفاوت معناداری را نشان داد ($P < 0.001$) و بین گروه‌های اول تا پنجم در مقایسه با گروه ششم (گروه کنترل) اختلاف معنادار وجود داشت و زمان مورد نیاز برای برقراری هموستاز با استفاده از غلظت‌های مختلف کلرید آلومینیوم نسبت به روش بخیه زدن با استفاده از تست آماری Mann- Whitney کمتر بود ($P < 0.001$).

محل برش کشیده شد) از محلول کلرید آلومینیوم در غلظت‌های ۰.۵٪، ۱.۵٪، ۱۰٪ و ۵۰٪ روی محل برش در کبد هر موش زده شد به‌طوری که از هر غلظت مورد نظر کلرید آلومینیوم بر روی یک گروه از موش‌ها استفاده شد و با کرومومتر زمان هموستاز اندازه‌گیری و ثبت شد (شکل ۲).

زمان هموستاز در این مطالعه، زمان مورد نیاز جهت خشک شدن کامل محل خونریزی و عدم ترشح خون از ناحیه برش در نظر گرفته شد. میانگین ده زمان به‌عنوان زمان هموستاز در آن غلظت در نظر گرفته شد، روش استاندارد جهت کنترل خونریزی کبد استفاده از بخیه می‌باشد که جهت مقایسه با روش استفاده از کلرید آلومینیوم زمان مورد نیاز جهت برقراری هموستاز کبدی به‌وسیله روش بخیه‌زدن (کلیه بخیه‌ها توسط یک جراح زده شد) نیز بر روی یک گروه از موش‌ها که شرایط یکسانی از نظر اندازه برش بر روی کبد با گروه‌های دریافت‌کننده کلرید آلومینیوم داشته‌اند، ثبت شد و میانگین ۱۰ زمان به‌عنوان زمان هموستاز با استفاده از روش بخیه در نظر گرفته شد و با نتایج حاصل از روش استفاده از کلرید آلومینیوم مورد مقایسه قرار گرفت. پس از کنترل خونریزی کبد، زیرجلد و پوست دوباره بسته شد و جهت جلوگیری از عفونت به هر کدام از موش‌ها ۵۰ mg سفالوتین (Keflin, Aspen Pharmacare Australia Pty Ltd, Australia) به صورت داخل صفاقی تزریق شد.

یک هفته پس از انجام برش کبدی توسط ترکیب کتامین و زایلازین (کتامین ۱۰۰ میلی‌گرم به‌ازای هر کیلوگرم و زایلازین ۱۰ میلی‌گرم به‌ازای هر کیلوگرم) موش‌ها بیهوش شدند و در وضعیت سوپاین بر روی تخت عمل قرار داده شدند و یک برش روی محل برش قبلی داده شد و کبد موش‌ها جدا و بلافاصله در فرمالین فیکس شد و جهت گزارش پاتولوژی به آزمایشگاه ارسال گردید (شکل ۳). معیارهای گریدبندی پاتولوژی در نمای بافت‌شناسی تهیه شده از بافت

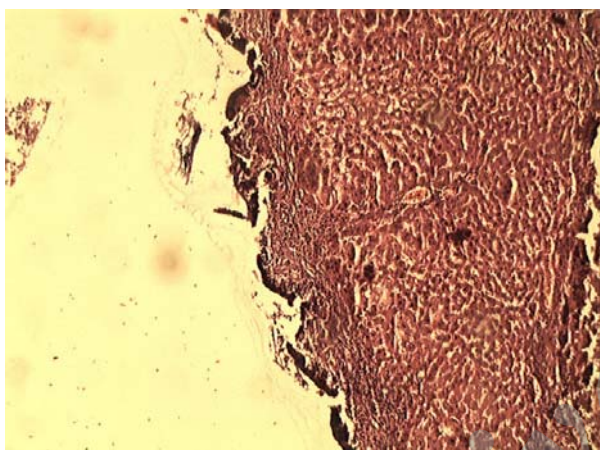
جدول ۱: زمان برقراری هموستاز با استفاده از غلظت‌های مختلف کلرید آلومینیوم و بخیه در پارانسیم کبد

گروه‌ها	کلرید آلومینیوم ۰.۵٪	کلرید آلومینیوم ۱.۵٪	کلرید آلومینیوم ۱۰٪	کلرید آلومینیوم ۲۵٪	کنترل	P *
زمان هموستاز	۳۷/۸۰±۱/۱۶	۳۰/۳۰±۰/۷۳	۲۳/۳۰±۱/۲۲	۱۳/۱۰±۰/۶۷	۸۱/۶۰±۲/۲۱	۰/۰۰۰

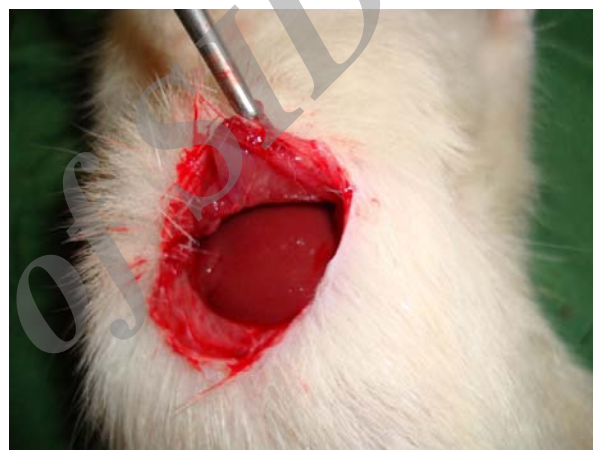میانگین ± انحراف معیار
Mann- Whitney test *

جدول ۲: فراوانی گرید پاتولوژی بافت کبدی (بر اساس شدت التهاب) یک هفته پس از تماس با غلظت‌های مختلف کلرید آلومینیوم و روش بخیه زدن

گرید پاتولوژی	گروه	کلرید آلومینیوم ۵٪	کلرید آلومینیوم ۱۰٪	کلرید آلومینیوم ۱۵٪	کلرید آلومینیوم ۲۵٪	کلرید آلومینیوم ۵۰٪	بخیه
گرید ۱	تعداد	۱۰	۱۰	۱۰	۳	۱	۱۰
	درصد	٪۱۰۰/۰	٪۱۰۰/۰	٪۱۰۰/۰	٪۳۰/۰	٪۱۰/۰	٪۱۰۰/۰
گرید ۲	تعداد	۰	۰	۰	۷	۹	۰
	درصد	٪۰/۰	٪۰/۰	٪۰/۰	٪۷۰/۰	٪۹۰/۰	٪۰/۰
مجموع	تعداد	۱۰	۱۰	۱۰	۱۰	۱۰	۱۰
	درصد	٪۱۰۰/۰	٪۱۰۰/۰	٪۱۰۰/۰	٪۱۰۰/۰	٪۱۰۰/۰	٪۱۰۰/۰



شکل ۳: نمای پاتولوژیک اثر کلرید آلومینیوم بر بافت کبد در موش نر ویستار

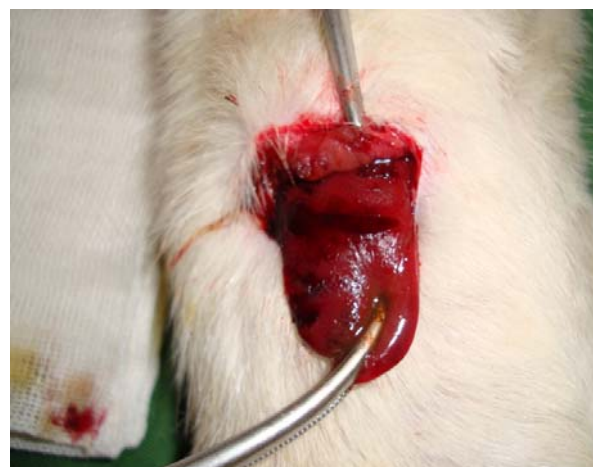

شکل ۱: برش در پوست و زیرجلد برای دسترسی به لوب کبدی در حفره شکمی موش نر ویستار

در هیچ‌یک از گروه‌های مورد مطالعه گرید پاتولوژی صفر، سه، چهار و پنج مشاهده نشد. در تمامی گروه‌های غلظتی ۵٪، ۱۰٪ و ۱۵٪ کلرید آلومینیوم و همچنین گروه کنترل (بخیه) گرید پاتولوژی یک مشاهده شد. در گروه‌های غلظتی ۲۵٪ و ۵۰٪ کلرید آلومینیوم به ترتیب ۷۰٪ و ۹۰٪ گرید پاتولوژی دو مشاهده شد (جدول ۲).

بحث

نتایج به‌دست‌آمده در این مطالعه نشان داد کلرید آلومینیوم در مقایسه با روش استاندارد کنترل خونریزی کبد (استفاده از بخیه) به‌صورت معناداری به زمان کمتری برای کنترل خونریزی نیاز دارد. این ماده هموستاتیک بر خلاف تمامی مواد هموستاتیک شناخته شده،



شکل ۲: کنترل خونریزی کبد با استفاده از کلرید آلومینیوم در موش نر ویستار

یک کردن نیز خطر خونریزی مجدد و ایجاد سندرم کمپارتمان شکمی را به دنبال دارد که یک جراحی دیگر را به بیمار تحمیل خواهد کرد. از سوی دیگر مواد موضعی مورد استفاده برای برقراری هموستاز در بافت کبدی موجب تحریک هموستاز در سطح برش بافت پارانشیمال کبد می‌شوند و در واقع برای اعمال عملکرد خود نیازمند سیستم هموستاتیک طبیعی بدن می‌باشند و این یک نقطه‌ضعف برای این دسته دارویی می‌باشد چرا که بسیاری از مواردی که کبد نیاز به جراحی دارد از جمله سیروز کبدی، عملکرد هموستاتیک بدن نیز به علت اختلال عملکرد کبد مختل می‌باشد.

از جمله این مواد هموستاتیک فیبرین را می‌توان نام برد که یک بستر برای کواگولاسیون اندوژن فراهم می‌کند و موجب تحریک هموستاز در سطح آسیب‌دیده پارانشیم کبدی می‌شود. Figueras و همکاران در یک کارآزمایی بالینی تصادفی بر روی ۳۰۰ بیمار که تحت جراحی بر روی کبد قرار گرفتند، نشان دادند که هیچ تفاوتی از نظر میزان کل خون از دست رفته، نیاز به انتقال خون و یا عوارض بعد از عمل جراحی میان بیماران درمان شده با فیبرین و بیمارانی که فیبرین دریافت نکرده بودند، وجود ندارد.^{۲۵} این واقعیت که فیبرین برای اعمال اثر خود نیاز به عملکرد طبیعی هموستاتیک بدن بیمار دارد از یک سو و شیوع بالای اختلالات کبدی و در نتیجه اختلالات هموستاتیک در بیماران نیازمند جراحی بر روی کبد توجیه‌کننده نتیجه مشاهده شده در این کارآزمایی بالینی می‌باشد. در مطالعه حاضر کلرید آلومینیوم نسبت به روش بخیه زمان کمتری را برای کنترل خونریزی نیاز داشت و در نتیجه حجم خونریزی کمتری را نیز در پی داشت که علت اختلاف موجود میان فیبرین و کلرید آلومینیوم را می‌توان مکانیسم عمل متفاوت این دو ماده دانست که در فیبرین این مکانیسم وابسته به عملکرد هموستاتیک بدن و در کلرید آلومینیوم غیر وابسته به آن می‌باشد.

در یک مطالعه دیگر نشان داده شده است که ترکیب آپروتینین و ترانگزامیک اسید موجب کاهش خون از دست رفته و همچنین نیاز به انتقال خون به میزان ۴۰-۳۰٪ می‌شود، اما به تازگی نگرانی‌هایی در مورد ایمن بودن این ترکیب مطرح شده است چراکه آپروتینین موجب نارسایی کلیه و افزایش خطر مرگ پس از جراحی می‌شود.^{۲۶} این عوارض کاربرد این ترکیب را در کنترل خونریزی کبدی محدود کرده است. نکته قابل توجه دیگر عوارض ناشی از اثرات سیستمیک

از طریق واکنش شیمیایی با خون اثر هموستاتیک خود را اعمال می‌کند و این خاصیت کلرید آلومینیوم را یک ماده هموستاتیک بسیار کارآمد می‌کند که برای اعمال اثر خود نیازمند عملکرد طبیعی کبد و یا سیستم هموستاتیک بدن نیست.^{۱۸} علاوه بر این خاصیت اسیدی کلرید آلومینیوم موجب می‌شود این ماده شیمیایی پس از واکنش با پروتئین‌های خون با ایجاد یک سد پروتئینی منعقد شده، از خروج خون از داخل عروق جلوگیری کند و از سوی دیگر از پیشروی خود کلرید آلومینیوم به درون عروق و ایجاد عوارض سیستمیک احتمالی نیز پیشگیری کند.^{۱۸}

از آنجایی که کلرید آلومینیوم تاکنون در هیچ مطالعه‌ای بر روی بافت‌های پارانشیمی استفاده نشده است، سعی شد با ارسال بافت کبدی پس از مواجهه با کلرید آلومینیوم برای گزارش پاتولوژی، اثرات پاتولوژیک این ماده هموستاتیک در قالب همین مطالعه مورد ارزیابی قرار گیرد. برای این منظور از گریدبندی پاتولوژیک برای تعیین میزان التهاب بافت کبدی ناشی از تماس با کلرید آلومینیوم به عنوان یک جسم خارجی استفاده شد.

این گریدبندی بنا بر شدت التهاب از صفر تا پنج توسط یک پاتولوژیست مجرب امتیازدهی شد. گزارش پاتولوژی بافت‌های کبدی ارسال شده به آزمایشگاه پاتولوژی نشان کلرید آلومینیوم حتی در غلظت‌های بسیار بالا (۵۰٪) نیز موجب التهابی بیشتر از گرید پاتولوژی دو نشده است و واکنش سیستم دفاعی موش به این ماده هموستاتیک تفاوت چندانی با روش استاندارد مورد استفاده در کنترل خونریزی کبدی نداشته است. در حال حاضر در مراکز درمانی، انتخاب تکنیک مورد استفاده برای به حداقل رساندن خونریزی در حین اعمال جراحی بر روی کبد بر اساس انتخاب شخصی پزشکان و تجربه آنها و امکانات در دسترس، می‌باشد. روش استاندارد و شایعترین روشی که برای کنترل خونریزی ناشی از پارگی کبد مورد استفاده قرار می‌گیرد، بستن عروق منطقه پاره شده کبد به وسیله بخیه‌های عمقی و یا پک کردن می‌باشد.^{۲۴-۲۰}

باید در نظر داشت کنترل خونریزی کبدی با استفاده از بخیه موجب افزایش آسیب پارانشیم و ایسکمیک شدن بافت‌های سالم کبد می‌شود و از سوی دیگر بافت پارانشیمی کبد، بافت مناسبی برای بخیه زدن نیست و در صورت کم تجربه بودن جراح، خود بخیه نیز می‌تواند موجب تشدید پارگی پارانشیم کبد شود. استفاده از روش

روش‌های دیگر در کنترل خونریزی بافت پارانشیمال کبدی می‌باشد و می‌تواند در حد یک ماده هموستاتیک موضعی حجم خون از دست رفته بیماری را کاهش دهد. این مطالعه نیز مانند سایر مطالعات با محدودیت‌هایی روبرو بود از جمله: این مطالعه بر روی بریدگی‌های کوچک انجام شد و در کبد به‌طور معمول کنترل خونریزی بریدگی‌های بزرگ و عمیق مطرح می‌باشد. همچنین در این مطالعه بنا بر نظر پاتولوژیست حداقل زمان مورد نیاز برای بررسی اثر کلرید آلومینیوم بر روی پارانشیم کبد یک هفته در نظر گرفته شد ولی ممکن است کبد در زمان طولانی‌تر دچار فیروز و اسکروز در محل شود. انجام مطالعات بر روی حیوان بزرگتر می‌تواند این محدودیت‌ها را تا حد زیادی برطرف کند. همچنین با توجه به خاصیت هموستاتیک کلرید آلومینیوم، ارزیابی این ماده هموستاتیک در کنترل خونریزی خارجی در قالب یک مطالعه مدل حیوانی نیز در راستای معرفی یک کوتر شیمیایی، از سوی نویسندگان پیشنهاد می‌شود.

سپاسگزاری: این مقاله حاصل طرح تحقیقاتی تحت عنوان "بررسی اثر هموستاتیک کلرید آلومینیوم در کنترل خونریزی کبدی در مدل حیوانی" مصوب دانشگاه علوم پزشکی و خدمات بهداشتی درمانی کاشان در سال ۱۳۹۲ به کد ۹۱۱۲۴ می‌باشد که با حمایت دانشگاه علوم پزشکی و خدمات بهداشتی درمانی کاشان اجرا شده است.

ناخواسته مواد هموستاتیک می‌باشد که کاربرد آنها را در برخی موارد محدود کرده است. خاصیت اسیدی کلرید آلومینیوم با ایجاد یک سد پروتئینی مانع از ورود این ماده به جریان خون و در نتیجه پیامدهای سیستمیک احتمالی می‌شود.

از سوی دیگر برخی مطالعات انجام شده بر روی مواد هموستاتیک موضعی دلالت بر سودمند بودن این مواد موضعی در کاهش زمان هموستاز و کم کردن نیاز بیماران به خون و فرآورده‌های خونی داشته‌اند و در نتیجه باعث بهبود پیش‌آگهی بیماران پس از عمل جراحی بر روی کبد شده است.^{۲۷-۳۱} Kim در مطالعه خود ذکر می‌کند یک ماده هموستاتیک ایده‌آل باید خونریزی را در کوتاهترین زمان ممکن متوقف کند، به راحتی قابل حمل باشد، سازگار با حیات باشد، کمترین عارضه را به بیمار تحمیل کند، موجب تاخیر یا اختلال در روند ترمیم بافت نشود و قیمت مناسبی داشته باشد.^{۳۱}

با در نظر گرفتن تعریفی که این پژوهشگر برای یک ماده هموستاتیک موثر ارایه کرده است، کلرید آلومینیوم نیز با توجه به ویژگی‌های منحصر به فردی که گفته شد از جمله مکانیسم عمل متفاوت این ماده هموستاتیک نسبت به دیگر مواد هموستاتیک موضعی که برای اعمال عملکرد خود نیازمند سیستم هموستاتیک طبیعی بدن نمی‌باشد، یک ماده هموستاتیک موضعی موثر در کنار

References

1. Sauaia A, Moore FA, Moore EE, Moser KS, Brennan R, Read RA, et al. Epidemiology of trauma deaths: a reassessment. *J Trauma* 1995;38(2):185-93.
2. Baykul T, Alanoglu EG, Kocer G. Use of Ankaferd Blood Stopper as a hemostatic agent: a clinical experience. *J Contemp Dent Pract* 2010;11(1):E088-94.
3. McBee WL, Koerner KR. Review of hemostatic agents used in dentistry. *Dent Today* 2005;24(3):62-5; quiz 65, 61.
4. Lemon RR, Steele PJ, Jeanson BG. Ferric sulfate hemostasis: effect on osseous wound healing. Left in situ for maximum exposure. *J Endod* 1993;19(4):170-3.
5. Odabaş ME, Ertürk M, Çınar Ç, Tüzün T, Tulunoğlu Ö. Cytotoxicity of a new hemostatic agent on human pulp fibroblasts in vitro. *Med Oral Patol Oral Cir Bucal* 2011;16(4):e584-7.
6. Goker H, Haznedaroglu IC, Erceetin S, Kirazli S, Akman U, Ozturk Y, et al. Haemostatic actions of the folkloric medicinal plant extract Ankaferd Blood Stopper. *J Int Med Res* 2008;36(1):163-70.
7. Meric Teker A, Korkut AY, Kahya V, Gedikli O. Prospective, randomized, controlled clinical trial of Ankaferd Blood Stopper in patients with acute anterior epistaxis. *Eur Arch Otorhinolaryngol* 2010;267(9):1377-81.
8. Cinar C, Odabaş ME, Akca G, Işık B. Antibacterial effect of a new haemostatic agent on oral microorganisms. *J Clin Exp Dent* 2012;4(3):e151-5.
9. Schriver DA, White CB, Sandor A, Rosenthale ME. A profile of the rat gastrointestinal toxicity of drugs used to treat inflammatory diseases. *Toxicol Appl Pharmacol* 1975;32(1):73-83.
10. Kragh JF Jr, Littrel ML, Jones JA, Walters TJ, Baer DG, Wade CE, et al. Battle casualty survival with emergency tourniquet use to stop limb bleeding. *J Emerg Med* 2011;41(6):590-7.
11. Kragh JF Jr, Murphy C, Dubick MA, Baer DG, Johnson J, Blackburn LH. New tourniquet device concepts for battlefield hemorrhage control. *US Army Med Dep J* 2011:38-48.
12. Clark WR Jr, Leather RP. Hemostasis during liver resections. *Surgery* 1970;67(3):556-7.
13. Cogbill TH, Moore EE, Jurkovich GJ, Feliciano DV, Morris JA, Mucha P. Severe hepatic trauma: a multi-center experience with 1,335 liver injuries. *J Trauma* 1988;28(10):1433-8.
14. Beal SL. Fatal hepatic hemorrhage: an unresolved problem in the management of complex liver injuries. *J Trauma* 1990;30(2):163-9.
15. Saifi J, Fortune JB, Graca L, Shah DM. Benefits of intra-abdominal pack placement for the management of nonmechanical hemorrhage. *Arch Surg* 1990;125(1):119-22.

16. Dodd GD 3rd, Soulen MC, Kane RA, Livraghi T, Lees WR, Yamashita Y, et al. Minimally invasive treatment of malignant hepatic tumors: at the threshold of a major breakthrough. *Radiographics* 2000;20(1):9-27.
17. Shamansouri MR, Neshat AA. Comparison of PAC, Alum and Ferric Chloride in TOC and total coliform removal. *Iranian J Water Wastewater* 2003;48:39-44. [Persian]
18. Palm MD, Altman JS. Topical hemostatic agents: a review. *Dermatol Surg* 2008;34(4):431-45.
19. Nouri S, Sharif MR. Efficacy and safety of ferric chloride in controlling hepatic bleeding: an animal model study. *Hepat Mon* 2014; 14(6):e18652.
20. Cué JI, Cryer HG, Miller FB, Richardson JD, Polk HC Jr. Packing and planned reexploration for hepatic and retroperitoneal hemorrhage: critical refinements of a useful technique. *J Trauma* 1990;30(8):1007-11; discussion 1011-3.
21. Wadia Y, Xie H, Kajitani M. Liver repair and hemorrhage control by using laser soldering of liquid albumin in a porcine model. *Lasers Surg Med* 2000;27(4):319-28.
22. David Richardson J, Franklin GA, Lukan JK, Carrillo EH, Spain DA, Miller FB, et al. Evolution in the management of hepatic trauma: a 25-year perspective. *Ann Surg* 2000;232(3):324-30.
23. Pachter HL, Hofstetter SR. The current status of nonoperative management of adult blunt hepatic injuries. *Am J Surg* 1995;169(4): 442-54.
24. Carrillo EH, Richardson JD. The current management of hepatic trauma. *Adv Surg* 2001;35:39-59.
25. Figueras J, Llado L, Miro M, Ramos E, Torras J, Fabregat J, et al. Application of fibrin glue sealant after hepatectomy does not seem justified: results of a randomized study in 300 patients. *Ann Surg* 2007;245(4):536-42.
26. Berrevoet F, de Hemptinne B. Use of topical hemostatic agents during liver resection. *Dig Surg* 2007;24(4):288-93.
27. Nouri S, Sharif MR, Tabatabaei F, Farokhi S. Investigating the effect of zinc chloride to control external bleeding in rats. *Nurs Midwifery Stud* 2014;3(3):e22063
28. Heaton N. Advances and methods in liver surgery: haemostasis. *Eur J Gastroenterol Hepatol* 2005;17 Suppl 1:S3-12.
29. Chapman WC, Clavien PA, Fung J, Khanna A, Bonham A. Effective control of hepatic bleeding with a novel collagen-based composite combined with autologous plasma: results of a randomized controlled trial. *Arch Surg* 2000;135(10):1200-4; discussion 1205.
30. Schwartz M, Madariaga J, Hirose R, Shaver TR, Sher L, Chari R, et al. Comparison of a new fibrin sealant with standard topical hemostatic agents. *Arch Surg* 2004;139(11):1148-54.
31. Jackson MR. Fibrin sealants in surgical practice: An overview. *Am J Surg* 2001;182(2 Suppl):1S-7S.
32. Kim S, Rethnam S. Hemostasis in endodontic microsurgery. *Dent Clin North Am* 1997;41(3):499-511.

Archive of SID

Hemostatic effect of aluminum chloride in liver bleeding: an animal model study

Saeed Nouri M.D.¹
Mohammad Reza Sharif M.D.^{2*}

1- Chemical Injuries Research
Center, Baqiyatallah University of
Medical Sciences, Tehran, Iran.
2- Trauma Research Center,
Kashan University of Medical
Sciences, Kashan, Iran.

* Corresponding author: Trauma Re-
search Center, Shahid Beheshti Hospital,
3rd Km of Ravand's Road, Kashan, Iran.
Tel: +98-315-5540026
E-mail: dr.mrsharif@yahoo.com

Abstract

Received: 09 Apr. 2014 Accepted: 24 Aug. 2014 Available online: 07 Oct. 2014

Background: Controlling parenchymal hemorrhage especially in liver parenchyma, despite all the progress in surgical science, is still one of the challenges surgeons face saving patients' lives and there is a research challenge among researchers in this field to introduce a more effective method. This study attempts to determine the haemostatic effect of aluminum chloride and compare it with that of the standard method (simple suturing technique) in controlling bleeding from liver parenchymal tissue.

Methods: This is an experimental study. In this animal model study 60 male Wistar rats were randomly allocated into six groups and each of which contains 10 mouse. An incision, two centimeters (cm) long and half a cm deep, was made on each rat's liver and the hemostasis time was measured once using aluminum chloride with different concentrations (5%, 10%, 15%, 25%, and 50%) and then using the control method (i.e. controlling bleeding by simple suturing). The liver tissue was examined for pathological changes. Finally, the obtained data were entered into SPSS software and analyzed using Kruskal- wallis test, Mann- Whitney, Kolmogorov- Smirnov test.

Results: The mean time to hemostasis in groups of aluminum chloride concentration of 50%, 25%, 15%, 10% and 5% were respectively, 8.90, 13.10, 23.30, 30.30 and 37.8 seconds, also in the control group (suture) mean time of hemostasis was 60/81 seconds. The haemostatic times of different concentrations of aluminum chloride were significantly less than that of the control group ($P < 0.001$). There was a statistically significant difference between every two haemostatic times ($P < 0.001$). The pathologic examination showed the highest frequency of low grade inflammation based on the defined pathological grading.

Conclusion: Aluminum chloride compare to the control method (i.e. controlling liver bleeding by simple suturing) needs less time to control liver bleeding. Aluminum chloride is an effective agent in controlling liver hemorrhage in an animal model.

Keywords: aluminum chloride, hemostasis, liver.