

تأثیر سلول‌های استرومال آلوزن برگرفته از مغز استخوان در التیام زخم سوختگی پوستی درجه سه در موش

چکیده

دریافت: ۱۳۹۳/۰۱/۲۰ پذیرش: ۱۳۹۳/۰۶/۲۳ آنلاین: ۱۳۹۳/۰۷/۱۵

زمینه و هدف: سلول‌های استرومال مغز استخوان رهیافت‌های جدیدی را در پیش روی مدیریت درمان آسیب‌های شدید پوستی قرار داده است. این سلول‌ها شامل جمعیت هتروژنی از سلول‌های بنیادی مزانشیمال، خونساز و فیبروبلاست می‌باشند که از طریق تولید فاکتورهای رشد و تمایز به سلول‌های رده مزودرمال می‌توانند در درمان آسیب‌های بافتی مورد استفاده قرار گیرند. هدف از مطالعه حاضر، بررسی تأثیرات تزریق زیرجلدی سلول‌های استرومال مغز استخوان، در التیام سوختگی پوستی درجه سه در موش سوری بود.

روش بررسی: در یک مطالعه تجربی که در پژوهشکده دانشگاه ارومیه از دی ۱۳۹۰ تا تیر ۱۳۹۱ انجام پذیرفت، ۱۸ سر موش سوری نر با محدوده سنی ۷-۸ هفته تحت القای سوختگی درجه سه در ناحیه پشت قرار گرفتند. به‌دنبال تقسیم‌بندی تصادفی موش‌ها در دو گروه کنترل و درمان سلولی، یک ساعت پس از اعمال سوختگی، موش‌ها به‌ترتیب تحت تزریق زیرجلدی در ناحیه سوختگی با بافر فسفات‌سالین و سلول‌های استرومال به تعداد یک میلیون سلول در حجم ۱۱۱ ۴۰۰ بافر فسفات‌سالین قرار گرفتند. با تهیه مقاطع بافتی در روزهای ۷، ۱۴ و ۲۱ پس از القای سوختگی، رنگ‌آمیزی بافتی با روش‌های هماتوکسیلین-انوزین و ماسون‌تری کروم انجام پذیرفت.

یافته‌ها: به‌لحاظ پارامترهای بررسی‌شده شامل شکل‌گیری بافت جوانه‌ای (به‌ترتیب در روزهای ۷، ۱۴ و ۲۱، $P \leq 0/007$ ، $P \leq 0/013$ و $P \leq 0/001$)، رگ‌زایی (روز ۲۱، $P \leq 0/002$) و رسوب کلاژن نتایج نشان دادند که در گروه درمان‌شده با سلول، سرعت روند التیام به‌طور معناداری بیشتر از گروه کنترل بود ($P \leq 0/05$).

نتیجه‌گیری: سلول‌های استرومال مغز استخوان می‌توانند از طریق تحریک شکل‌گیری بافت جوانه‌ای، رگ‌زایی و تکثیر فیبروبلاستی به‌همراه رسوب بیشتر کلاژن در التیام آسیب پوستی ناشی از سوختگی موثر واقع شوند.

کلمات کلیدی: سوختگی، التیام بافت، رت، سلول استرومال مغز استخوان.

لیلا سلیمانی^۱

رحیم حب تقی^{۲*}

آرام مکاری‌زاده^۳

صمد زارع^۱

نوروز دلیرز^۴

۱- گروه بیولوژی، دانشکده علوم، دانشگاه ارومیه، ارومیه، ایران.

۲- گروه پاتوبیولوژی، دانشکده دامپزشکی، دانشگاه ارومیه، ارومیه، ایران.

۳- گروه ایمونولوژی، دانشکده پزشکی، دانشگاه علوم پزشکی کردستان، سنندج، ایران.

۴- گروه میکروبیولوژی، دانشکده دامپزشکی، دانشگاه ارومیه، ارومیه، ایران.

* نویسنده مسئول: ارومیه، خیابان بهشتی، دانشگاه ارومیه، صندوق پستی: ۵۷۵۶۱۵۱۸۱۸

تلفن: ۰۴۴-۳۲۷۵۲۳۳۸

E-mail: hobbenaghi@gmail.com

مقدمه

پوست از ناحیه‌ی سالم)، یکی از روش‌های درمانی پایه برای این دسته از بیماران محسوب می‌شود. تهاجمی بودن این روش، کمبود ناحیه‌ی اهداکننده و نیز ایجاد بافت اسکار قابل‌ملاحظه از جمله مشکلاتی است که در این روش بیماران را درگیر می‌کند.^۳ استفاده از پوست اتولوگ (کاشت قطعه کوچکی از اپیدرم در شرایط آزمایشگاهی و ایجاد سطح وسیع و قابل پیوند به ناحیه آسیب‌دیده)، یکی دیگر از روش‌های جدیدی است که در سوختگی عمیق به‌کار

پوست یکی از حیاتی‌ترین سدهای دفاعی بدن در برابر هجوم عوامل بیماری‌زا است.^۱ سوختگی به‌عنوان یکی از عمده دلایل آسیب بافت پوست شناخته می‌شود که علاوه بر افزایش آسیب‌پذیری نسبت به ورود عوامل بیگانه، موجب از دست رفتن آب بدن و شکل طبیعی پوست می‌شود.^۲ در سوختگی‌های عمیق، اتوگرافت (پیوند خودی

تسریع روند بهبود آسیب‌های پوستی به کمک سلول‌های بنیادی استرومال صورت پذیرفته است.^{۱۸،۱۷} این نتایج نیز در تأیید نتایج حاصل از مطالعات پیشین، بیان‌کننده تأثیر مثبت سلول‌های تک‌هسته‌ای استرومال در تسریع روند انقباض زخم، افزایش سرعت تشکیل عروق خونی و نشست بیشتر ماتریکس خارج سلولی می‌باشد. با تکیه بر این واقعیت که حضور سلول‌های تک‌هسته‌ای استرومال در تسریع بهبود انواع آسیب‌های پوستی از طریق تسریع روند آنژیوژنز و تشکیل ماتریکس خارج سلولی مؤثر بود، در مطالعه حاضر تأثیر تجویز زیر جلدی سلول‌های استرومال آلوژن مغز استخوان بر ترمیم آسیب بافتی ناشی از سوختگی درجه سه پوست در مدل موش مورد بررسی قرار گرفت.

روش بررسی

در یک مطالعه تجربی که در پژوهشکده زیست فناوری دانشگاه ارومیه از دی‌ماه ۱۳۹۰ تا تیرماه ۱۳۹۱ و با رعایت کامل ضوابط اخلاقی کار بر روی حیوانات آزمایشگاهی انجام پذیرفت، تعداد ۱۸ سر موش سوری نر سالم ۷-۸ هفته با میانگین وزنی ۳۰-۲۵ به مدت یک هفته جهت گذراندن پروسه استرس‌زدایی و تطبیق با محیط جدید در خانه حیوانات پژوهشکده زیست فناوری نگهداری شدند. به دنبال آن موش‌ها با احتساب شرایط فیزیکی یکسان (وزن، اندازه و وضعیت ظاهری) به صورت تصادفی در دو گروه تقسیم‌بندی شدند.

سلول‌های مغز استخوان‌های Tibia و Femur موش‌های ۸-۶ هفته C57B1/6 نر، به روش فلاشینگ، مطابق روش Mohammadi و همکاران جداسازی شده و متعاقب دو بار شستشو با سانتریفیوژ (۱۵۰۰ rpm) برای مدت پنج دقیقه (در Phosphate Buffered Saline (PBS) به تعداد 1×10^6 سلول به فلاسک‌های کشت T25 حاوی محیط کشت و ۱۰٪ Fetal Bovine Serum (FBS) (Gibco, Carlsbad, CA, USA) منتقل گردیدند. پس از ۱۲ ساعت انکوباسیون در دمای ۳۷ درجه و غلظت ۵٪ گاز CO₂، مایع رویی کشت سلول تعویض شده و با حذف سلول‌های غیر چسبیده، کشت سلول‌های چسبیده ادامه یافت. در ادامه، جایگزینی محیط کشت هر سه روز یک‌بار انجام گرفته و در مرحله بارآمدگی بالای ۷۰٪ کشت سلولی، سلول‌های چسبیده با استفاده از محلول تریپسین ۰/۲۵٪ (Sigma-Aldrich, St. Louis, MO)

می‌رود، با این وجود، تهاجمی بودن این روش و نیز ایجاد بافت اسکار در ناحیه پیوند از اشکالات این روش می‌باشد.^{۱۹} با توجه به این ملاحظات به نظر می‌رسد، استفاده از روش‌های نوین سلول درمانی به‌عنوان یک رهیافت غیر تهاجمی، بتواند جانشین مناسبی برای روش‌های قدیمی درمان باشد. مطالعات اخیر پیرامون سلول درمانی، سلول‌های تک‌هسته‌ای استرومال را به‌عنوان سلول‌هایی کارآمد جهت کاربرد در برنامه‌های بازسازی بافتی معرفی می‌کند. این سلول‌ها شامل جمعیت به‌نسبت هتروژنی می‌باشند که قابلیت پیوند اتولوگ و آلوگرافت را بدون هیچ‌گونه پاسخ ایمنی در میزبان دارا می‌باشد.^{۷،۶}

در مطالعات پیش‌بالینی، کاربرد این سلول‌ها در درمان سکنه قلبی، اختلالات عصبی و استئوژنز ایمپرکتا (Osteogenesis imperfecta) بررسی شده است.^{۸-۱۰} اثرات ترمیمی این سلول‌ها، از طریق تمایز مستقیم به سلول‌های تشکیل‌دهنده بافت و یا ترشح فاکتورهای رشد مختلف و پروتئین‌های ماتریکس خارج سلولی در روند ترمیم آسیب‌های بافتی گزارش شده است.^{۱۱} مطالعات متعددی نیز نقش مثبت این سلول‌ها را در پیشبرد پروسه ترمیم آسیب‌های بافتی و تنظیم ایمنی به واسطه‌ی ترشح فاکتورهای تروفیک (Insulin-like growth factor-1, Epidermal growth factor, Vascular epithelial growth factor, Fibroblast growth factor, Leukemia growth factor, Transforming growth factor-β)^{۱۲،۱۳} تأثیرات پاراکراین این فاکتورها در تحریک فراخوانی سلول‌های پیش‌ساز بنیادی مقیم در بافت آسیب‌دیده، مهار التهاب پیش‌رونده، تقویت قدرت بقا و بازسازی سلول‌ها و تحریک تولید بافت جوانه‌ای به‌وضوح مشخص شده است.^{۱۴} گرافت پوست به‌همراه سلول‌های بنیادی مزانشیمال انسانی و فاکتور رشد فیبروبلاستی نخستین بار طی مطالعه‌ای توسط Nakagawa و همکاران انجام گردید که نتایج حاصل از این مطالعه حاکی از تسریع روند انقباض زخم و نیز تبدیل سلول‌های بنیادی مزانشیمال انسانی به سلول‌های کراتینوسایت در محل آسیب دیده بود.^{۱۵}

در ادامه مطالعات تأثیر تزریق زیر جلدی سلول‌های بنیادی مزانشیمال در روند بهبود پوست آسیب‌دیده موش توسط Wu و همکاران مورد بررسی قرار گرفت که تسریع روند انقباض زخم، آنژیوژنز و بازسازی سلول‌های اپی‌تلیالی، همسو با نتایج مطالعه Nakagawa و همکاران بود.^{۱۶} مطالعات متعدد دیگری در رابطه با

و ماسون‌تری کروم رنگ‌آمیزی و در دو گروه کنترل و درمان سلولی مورد ارزیابی و مقایسه کیفی قرار گرفت. نتایج کمی به‌دست‌آمده با استفاده از نرم‌افزار SPSS ویراست ۱۸ به‌روش آنالیز واریانس یک‌طرفه (One-way ANOVA) به‌همراه Tukey's test مورد تجزیه و تحلیل آماری قرار گرفتند، $P < 0.05$ به‌عنوان سطح معنادار آماری در نظر گرفته شد.

یافته‌ها

مورفولوژی سلول‌های تک‌هسته‌ای استرومال مغز استخوان: جمعیت به‌نسبت همگونی از سلول‌های چسبنده دوکی شکل در پاساز سوم (روز ۲۴-۲۱) کشت سلولی به‌دست آمد (شکل ۱).

تغییرات هیستوپاتولوژیک: مطالعات میکروسکوپی بر روی پوست آسیب‌دیده در دو گروه کنترل و درمان سلولی انجام پذیرفت. پارامترهایی از قبیل ضخامت بافت جوانه‌ای، تعداد فیبروبلاست‌ها، تعداد عروق تازه تشکیل و میزان کلاژن مورد مطالعه و بررسی قرار گرفت.

حداکثر ضخامت بافت جوانه‌ای در گروه درمان سلولی در روز هفت و در گروه کنترل با هفت روز تأخیر در روز ۱۴ شکل گرفت و پس از آن روند شروع کاهش ضخامت بافت جوانه‌ای در گروه درمان سلولی از روز هفت و در گروه کنترل از روز ۱۴ بود (جدول ۱). در ادامه کمترین ضخامت بافت جوانه‌ای (جمع شدن زخم) در روز ۲۱ و در گروه درمان سلولی مشاهده شد. بر پایه جدول ۱، اختلاف در ضخامت بافت جوانه‌ای در دو گروه درمان سلولی و کنترل در هر سه مقطع زمانی از لحاظ آماری تفاوت معناداری را نشان داد



شکل ۱: مورفولوژی سلول‌های استرومال مغز استخوان موش در پاساز سوم کشت

USA) جداسازی و جهت پاساژ دیگر به فلاسک‌های T25 منتقل گردیدند.^{۲۰،۱۹}

القای مدل سوختگی درجه سه: القای سوختگی درجه سه به‌روش استاندارد به‌کمک یک میله استوانه‌ای فلزی به وزن ۶۵ g و قطر ۱ cm انجام پذیرفت. میله فلزی مزبور جهت هم‌دما شدن با آب جوش، به مدت چند دقیقه درون آب جوش قرار داده شد. در پی القای بیهوشی با تزریق داخل صفاقی ترکیب کتامین (کتامین هیدروکلراید ۵٪) و زایلازین (زایلازین هیدروکلراید ۲٪) (Alfasan Inc, Woerden, Netherlands)، ناحیه پشت موش‌ها به‌طور کامل تراشیده شده و سوختگی درجه سه به‌وسیله تماس میله فلزی با ناحیه مذکور به‌مدت ۹ ثانیه ایجاد گردید.^{۲۱} سپس، ۱ ml محلول نرمال سالین به‌صورت درون صفاقی جهت جبران آب از دست‌رفته طی سوختگی به موش‌ها تزریق شد. موش‌ها به‌صورت تصادفی و با احتساب شرایط فیزیکی یکسان در دو گروه کنترل و درمان با سلول‌های تک‌هسته‌ای استرومال آلوژن تقسیم‌بندی شده و یک ساعت پس از القای سوختگی به‌ترتیب به‌طور جداگانه تحت تزریق زیرجلدی در ناحیه اطراف سوختگی با بافر فسفات سالین و سلول‌های استرومال آلوژن مغز استخوان (تعداد 10^6 سلول در ۴۰۰ میکرولیتر بافر فسفات سالین) قرار گرفتند. نگهداری موش‌ها در قفس‌های مجزا، دمای 37°C ، سیکل ۱۲ ساعت تاریکی و روشنایی و با امکان دسترسی نامحدود به آب و غذا انجام پذیرفت.

نمونه‌برداری، برش‌گیری و رنگ‌آمیزی اختصاصی: نمونه‌برداری در روزهای هفت، ۱۴ و ۲۱ پس از القای سوختگی انجام پذیرفت. در زمان مقرر، موش‌ها در هر دو گروه کنترل و درمان سلولی با کلروفرم آسان‌کشی شده و بیوپسی گردیدند.

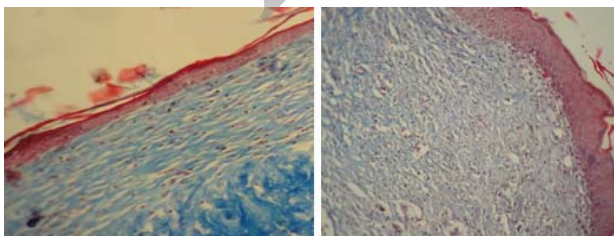
نمونه‌برداری از بافت التیام‌یافته و بافت سالم اطراف صورت پذیرفت. نمونه‌های بیوپسی شده، به‌مدت ۴۸ ساعت در محلول فرمالین ۱۰٪ تثبیت شده و پس از آبگیری به‌کمک درجات مختلف الکل، با پارافین قالب‌گیری شدند. پس از آن، برش‌های ۵ میکرونی از نمونه‌ها توسط میکروتوم روتاری تهیه گردید و مقاطع تهیه‌شده جهت مطالعات هیستوپاتولوژیک به‌کمک رنگ‌آمیزی هماتوکسیلین-ائوزین و ماسون‌تری کروم و با استفاده از عدسی چشمی مدرج (Eyepiece) خط‌کش‌دار و عدسی چشمی Graticule از نظر ضخامت بافت جوانه‌ای، تعداد فیبروبلاست‌ها و عروق خونی بررسی شدند.^{۱۸}

تراکم فیبرهای کلاژن، با استفاده از رنگ‌های هماتوکسیلین و ائورین

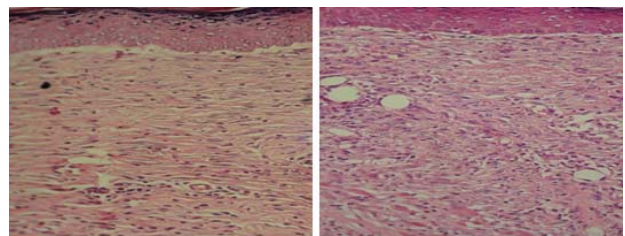
جدول ۱: مقایسه نتایج حاصل از تغییرات پارامترهای مربوط به ضخامت بافت جوانه‌ای، تعداد عروق خونی و تعداد فیبروبلاست در دو گروه کنترل و درمان سلولی

متغیرها	گروه‌های مورد بررسی	Mean ±SD	P*
ضخامت بافت جوانه‌ای (µm)	کنترل ۷	۱۳/۸±۱/۳۰۳۸	۰/۰۰۷
	درمان سلولی ۷	۲۴±۳/۸۰۷۸	
	کنترل ۱۴	۳۰/۸±۷/۱۹۰۲۷	
	درمان سلولی ۱۴	۲۱±۴/۴۱۵۸	
تعداد عروق خونی (عدد)	کنترل ۲۱	۲۴/۲±۳/۷۰۱۳	<۰/۰۰۱
	درمان سلولی ۲۱	۱۲/۵±۲/۱۷۹۴	
	کنترل ۷	۱۳/۲±۲/۵۸۸۴	
	درمان سلولی ۷	۱۸±۵/۸۳۰۹	
تعداد فیبروبلاست (عدد)	کنترل ۱۴	۱۵/۲±۳/۵۶۳۷	۰/۰۶۲
	درمان سلولی ۱۴	۶/۴±۰/۵۴۷۷۲	
	کنترل ۲۱	۱۴/۷±۴/۸۱۶۶	
	درمان سلولی ۲۱	۳/۸±۱/۳۵۰۹	
تعداد فیبروبلاست (عدد)	کنترل ۷	۲۱/۲±۳/۲۷۱۰	۰/۹۹۹
	درمان سلولی ۷	۲۳/۸±۱/۴۸۳۲۴	
	کنترل ۱۴	۱۹±۳/۵۳۵۵	
	درمان سلولی ۱۴	۱۴/۶±۲/۷۹۲۸	
تعداد فیبروبلاست (عدد)	کنترل ۲۱	۱۴/۳±۶/۳۵۰۲	۰/۹۰۸
	درمان سلولی ۲۱	۸/۷±۴/۷۱۱۶	

* بررسی‌های آماری با استفاده از آزمون آنالیز واریانس یک‌طرفه و تست تک‌میلی توکی انجام پذیرفته شده و $P \leq 0/05$ به‌عنوان سطح معنادار آماری در نظر گرفته شد.



شکل ۳: مقایسه تراکم کلاژن در بافت التیامی دو گروه کنترل (راست) و درمان سلولی (چپ) در روز ۲۱ (رنگ‌آمیزی ماسون‌تری کروم، بزرگ‌نمایی (×۱۰۰))



شکل ۲: مقایسه نظم و آرایش بافت التیامی (فیبروبلاست‌ها و کلاژن) در گروه کنترل (راست) و درمان سلولی (چپ) در روز ۲۱ بزرگ‌نمایی (×۲۰۰): نظم و آرایش بافتی در گروه درمان سلولی بیشتر از گروه کنترل می‌باشد.

به‌علاوه مطالعه Cha و همکاران نیز گویای تأثیر مثبت سلول‌های مزانشیمال مغز استخوان در تسریع روند بهبود آسیب پوستی موش از طریق تمایز مستقیم و ترشح فاکتورهای رشد بود.^{۱۳} نتایج مطالعه Liu و همکاران نشان داد که سلول‌های مزانشیمال مغز استخوان به‌واسطه‌ی تحریک بیشتر عروق‌زایی و کاهش التهاب نقش مهمی را در التیام بهتر جراحات سوختگی ایفا می‌کنند.^{۲۴}

به‌نظر می‌رسد که به‌دنبال حضور هرچه بیشتر عروق خونی و فیبروبلاست‌ها در بافت جوانه‌ای حجیم در روزهای نخست ترمیم، زمینه برای تشکیل دیگر اجزای بافت از جمله بافت همبند فراهم می‌شود. در مطالعه حاضر شکل‌گیری زود هنگام بافت جوانه‌ای با حداکثر ضخامت، عروق‌زایی بیشتر و تعداد بیشتر فیبروبلاست‌ها در روزهای ابتدایی ترمیم زخم سوختگی در گروه درمان سلولی نسبت به گروه کنترل، در توافق با نتایج به‌دست‌آمده از مطالعات مشابه دیگر می‌باشد. این نتایج می‌تواند به نقش تمایزی مستقیم یا تأثیرات پاراکرینی غیرمستقیم (به‌واسطه‌ی تولید فاکتورهای رشد نظیر فاکتور رشد شبه انسولینی، فاکتور رشد اپیتلیال عروقی، و فاکتور رشد فیبروبلاستی) این سلول‌ها نسبت داده شود.

از آنجایی‌که تشکیل بافت جوانه‌ای در روزهای نخست ترمیم یکی از فاکتورهای مهم در تسریع روند بهبود آسیب می‌باشد، مطالعات صورت گرفته در این زمینه نشان می‌دهد یکی از عملکردهای ترمیمی سلول‌های مزانشیمال مغز استخوان القای اولیه‌ی بافت جوانه‌ای در روزهای نخست ترمیم آسیب می‌باشد.^{۱۴} در مطالعه حاضر، شکل‌گیری حداکثر ضخامت بافت جوانه‌ای در گروه درمان سلولی روز هفت و در گروه کنترل با هفت روز تأخیر در روز ۱۴ مشاهده شد.

همچنین روند انقباض زخم در روز ۲۱ نسبت به روز ۱۴ در گروه درمان سلولی با شدت بیشتری نسبت به گروه کنترل انجام شد و با وجود اینکه روند انقباض زخم در هر دو گروه از روز ۱۴ شروع گردید، ولی سرعت کاهش و میزان انقباض به‌صورت معناداری در گروه تیمار شده با سلول بیشتر بود. بنابراین، می‌توان چنین نتیجه‌گیری کرد که در گروه تیمار شده با سلول، حضور سلول‌های تک‌هسته‌ای استرومال، با تحریک تولید بافت جوانه‌ای همراه با تسریع روند بلوغ زخم، زمینه جمع‌شدگی و انقباض بیشتر زخم در روزهای نخست ترمیم آسیب را فراهم آورده است.

(به‌ترتیب در روزهای ۷ ($P \leq 0/007$)، ۱۴ ($P \leq 0/013$) و ۲۱ ($P \leq 0/000$)). با توجه به جدول ۱، بیشترین تعداد عروق در روز هفت در گروه درمان سلولی و در روز ۲۱ کمترین تعداد عروق در گروه درمان سلولی مشاهده شد. به‌لحاظ میزان هجوم عروق خونی در دو گروه درمان سلولی و کنترل تفاوت آماری معنادار فقط در روز ۲۱ پس از شروع تیمار مشاهده گردید ($P \leq 0/002$).

نتایج حاصل از شمارش تعداد فیبروبلاست‌ها نشان داد که بیشترین و کمترین تعداد فیبروبلاست در گروه درمان سلولی به‌ترتیب در روز هفت و روز ۲۱ پس از شروع تیمار بود (جدول ۱). با این وجود اختلاف معناداری به‌لحاظ تغییرات تعداد فیبروبلاست‌ها در سه مقطع زمانی روزهای هفت ($P \geq 1/000$)، ۱۴ ($P \geq 0/998$) و ۲۱ ($P \geq 0/908$) مشاهده نگردید (جدول ۱).

تفاوت نظم و آرایش بافتی در گروه درمان با سلول‌های تک‌هسته‌ای استرومال و گروه کنترل نشان داده شد (شکل ۲). حضور بیشتر رشته‌های کلاژن با آرایش منظم‌تر، گویای روند ترمیم بهتر در گروه درمان سلولی بود. علی‌رغم عدم وجود اختلاف معنادار در تعداد فیبروبلاست‌ها بین دو گروه در روزهای مختلف، نتایج حاصل از رنگ‌آمیزی ماسون‌تری‌کروم (شکل ۳) گویای تأثیر سلول‌های تک‌هسته‌ای استرومال بر ترشح بیشتر کلاژن توسط فیبروبلاست‌ها بود.

بحث

امروزه استفاده از سلول‌های تک‌هسته‌ای استرومال در برنامه‌های بازسازی بافتی به‌دلیل سهولت امکان تکثیر و جداسازی در شرایط آزمایشگاهی و توانایی‌های بالقوه آنها در پیشبرد و تسریع روند بهبود آسیب‌های بافتی از طریق تولید فاکتورهای رشد متعدد (IFG, EGF, VEGF, FGF, LIF)، بسیار مورد توجه قرار گرفته است.^{۱۳، ۱۴} در مطالعه Shumakov و همکاران بر روی اثرات درمانی سلول‌های مزانشیمال آلوژن و اتوژن مغز استخوان در درمان سوختگی درجه سه نشان داده شد که در موش‌های صحرایی درمان‌شده با سلول‌های مزانشیمال مغز استخوان به‌واسطه‌ی تحریک تشکیل بافت جوانه‌ای وسیع‌تر، عروق‌زایی بیشتر و تحریک شکل‌گیری کلاژن با نظم و آرایش بافتی بهتر، سرعت و کیفیت بهبود به‌صورت چشمگیری افزایش می‌یابد.^{۱۴}

و حجم بافت التیامی) مطابقت داشت. سایر مطالعات نشان می‌دهد، سلول درمانی یکی از روش‌های استحکام بخشیدن به بافت آسیب‌دیده از طریق تحریک تولید، نشست و سازمان‌دهی رشته‌های کلاژن توسط فیبروبلاست‌ها می‌باشد.^{۲۸} با توجه به نتایج حاصل از رنگ‌آمیزی ماسون‌تری کروم در این مطالعه، نقش مثبت این سلول‌ها در ترمیم ناحیه آسیب‌دیده به کمک رسوب بیشتر کلاژن با آرایش خیلی منظم‌تر نسبت به گروه کنترل به‌وضوح مشخص می‌باشد.

در همین ارتباط شکل ۳ گویای تراکم بیشتر و نظم و آرایش بهتر کلاژن در محل زخم در گروه درمان سلولی نسبت به گروه کنترل می‌باشد. در مجموع، می‌توان چنین استنباط کرد که سلول‌های تک‌هسته‌ای استرومال به‌خاطر اثرات پاراکرین در تحریک شکل‌گیری بافت‌جوانه‌ای، عروق و فیبروبلاست در روزهای نخست ترمیم آسیب و نیز تسریع روند بهبود به‌واسطه‌ی انقباض سریع‌تر زخم و استحکام ناحیه آسیب‌دیده با نشست بیشتر کلاژن باعث تسریع ترمیم زخم ناشی از سوختگی می‌شود.

نتایج حاصل از پژوهش حاضر نشان داد که تجویز زیرجلدی سلول‌های تک‌هسته‌ای استرومال در ناحیه سوختگی، باعث تسریع روند ترمیم زخم شده و مدت زمان لازم برای بهبود کامل زخم را کاهش می‌دهد. هر چند پژوهش حاضر در همراهی با بسیاری از مطالعات تجربی مرتبط دیگر تأثیر مثبت سلول‌های یادشده بر روی برخی از پارامترهای مرتبط با ترمیم زخم در حیوانات آزمایشگاهی نشان داد با این حال امکان تعمیم این نتایج به مطالعات انسانی نیازمند مطالعات دقیق‌تر، کارآزمایی‌های بالینی بیشتر و مانیتورینگ‌های طولانی‌مدت است.

سپاسگزاری: این مقاله حاصل بخشی از پایان‌نامه تحت عنوان "بررسی تأثیر سلول‌های بنیادی مزانشیمی مغز استخوان تحریک‌شده با آگونیست‌های TLR3 (PolyI-C) و TLR4 (LPS) در ترمیم زخم حاصل از سوختگی پوست موش و مقایسه آن با درمان استاندارد" در مقطع کارشناسی ارشد در سال ۹۱-۱۳۹۰ و کد ۲۳۲۹-۲ می‌باشد که با حمایت دانشگاه ارومیه و پژوهشکده زیست فناوری دانشگاه ارومیه اجرا شده است.

نویسندگان مقاله بدین‌وسیله مراتب تشکر و قدردانی خود را از شورای پژوهشی دانشگاه ارومیه و همکاران محترم پژوهشکده زیست فناوری دانشگاه ارومیه اعلام می‌دارند.

به‌طور کلی فرایند ترمیم زخم سوختگی شامل مجموعه‌ای از فرایندهای سلولی، مولکولی و بافتی می‌باشد که در این بین عروق‌زایی و تشکیل یک شبکه‌ی عروقی وسیع، نقش مهمی در گسترش یک محیط التهابی موضعی جهت پاکسازی این محیط از عوامل بیگانه و پاتوژن‌ها را دارا می‌باشد.^{۲۶،۲۵}

تأثیر سلول‌های مزانشیما مغز استخوان به‌ویژه از طریق تولید فاکتورهای آنژیوژنز دلیلی بر تحریک ایجاد بیشترین میزان عروق در روز هفت در گروه تیمار شده با سلول می‌باشد. بدیهی است که خود فاکتور رگ‌زایی، زمینه را برای تشکیل بیشتر و بهتر دیگر اجزای بافت مانند سلول‌های همبندی در روزهای اولیه در گروه درمان سلولی فراهم می‌آورد. Romeo و Pearson نشان دادند زمانی که در بافت جوانه‌ای خون‌رسانی به‌اندازه کافی برقرار شود، مهاجرت و تکثیر سلول‌های آندوتلیال کم شده و سرانجام عروق‌خونی غیرضروری دچار آپوپتوز شده و از بین می‌روند.^{۲۷} کاهش شمار عروق در مطالعه حاضر در گروه تیمار شده با سلول‌های تک‌هسته‌ای استرومال با سرعت بیشتر، از روز هفت و در گروه کنترل از روز ۱۴ مشاهده شد که گویای تأثیر مثبت این سلول‌ها در تسریع روند بهبود آسیب می‌باشد.

نتایج به‌دست‌آمده از مطالعه حاضر و سایر مطالعات، گویای برتری روش سلول درمانی نسبت به روش آلوگرافت می‌باشد چراکه علی‌رغم تأثیرات مثبت روش درمانی آلوگرافت در تحریک عروق‌زایی، تجمع عروق‌خونی در روزهای پایانی ترمیم، نشان از تأخیر بازسازی بافت پیوندشده در این روش درمانی دارد.^{۲۸}

شمارش فیبروبلاست‌ها از دیرباز به‌عنوان یک شاخص مهم در ارزیابی کیفیت ترمیم همبندی مورد استفاده قرار گرفته است. Tettamanti و همکاران از شمارش فیبروبلاست‌ها در تعیین کیفیت ترمیم زخم و شکل‌گیری بافت همبند در ترمیم زخم ناشی از زالو استفاده نمودند.^{۲۹} همچنین Eyarefe و همکاران، شمارش فیبروبلاست‌های محل بخیه را به‌عنوان شاخصی برای ترمیم زخم جراحی معرفی کردند.^{۳۰} همگام با مطالعات فوق در پژوهش حاضر، از شمارش فیبروبلاست‌ها به‌عنوان یک شاخص در ارزیابی بافت التیامی استفاده شد.

چنانچه از نتایج جدول ۱ مشخص می‌گردد تعداد فیبروبلاست‌های گروه درمان سلولی در روز هفت از گروه کنترل بیشتر بوده و اگرچه این برتری معنادار نبود ولی با نتایج حاصل شاخص‌های قبلی (رگ‌زایی

References

1. Wysocki AB. Skin anatomy, physiology, and pathophysiology. *Nurs Clin North Am* 1999;34(4):777-97, v.
2. Slavin J. The role of cytokines in wound healing. *J Pathol* 1996;178(1):5-10.
3. Hansbrough JF. Current status of skin replacements for coverage of extensive burn wounds. *J Trauma* 1990;30(12 Suppl):S155-60.
4. Ben-Bassat H, Chaouat M, Segal N, Zumai E, Wexler MR, Eldad A. How long can cryopreserved skin be stored to maintain adequate graft performance? *Burns* 2001;27(5):425-31.
5. Gajiwala K, Gajiwala AL. Evaluation of lyophilised, gamma-irradiated amnion as a biological dressing. *Cell Tissue Bank* 2004; 5(2):73-80.
6. Phinney DG. Biochemical heterogeneity of mesenchymal stem cell populations: clues to their therapeutic efficacy. *Cell Cycle* 2007;6(23):2884-9.
7. Mishra PJ, Mishra PJ, Glod JW, Banerjee D. Mesenchymal stem cells: flip side of the coin. *Cancer Res* 2009;69(4):1255-8.
8. Chopp M, Li Y. Treatment of neural injury with marrow stromal cells. *Lancet Neurol* 2002;1(2):92-100.
9. Orlic D, Kajstura J, Chimenti S, Limana F, Jakoniuk L, Quaini F, et al. Mobilized bone marrow cells repair the infarcted heart, improving function and survival. *Proc Natl Acad Sci USA* 2001;98(18): 10344-9.
10. Horwitz EM, Prockop DJ, Fitzpatrick LA, Koo WW, Gordon PL, Neel M, et al. Transplantability and therapeutic effects of bone marrow-derived mesenchymal cells in children with osteogenesis imperfecta. *Nat Med* 1999;5(3):309-13.
11. McFarlin K, Gao X, Liu YB, Dulchavsky DS, Kwon D, Arbab AS, et al. Bone marrow-derived mesenchymal stromal cells accelerate wound healing in the rat. *Wound Repair Regen* 2006;14(4):471-8.
12. Jones BJ, McTaggart SJ. Immunosuppression by mesenchymal stromal cells: from culture to clinic. *Exp Hematol* 2008;36(6):733-41.
13. Steed DL. Modifying the wound healing response with exogenous growth factors. *Clin Plast Surg* 1998;25(3):397-405.
14. Shumakov VI, Onishchenko NA, Rasulov MF, Krashennnikov ME, Zaidenov VA. Mesenchymal bone marrow stem cells more effectively stimulate regeneration of deep burn wounds than embryonic fibroblasts. *Bull Exp Biol Med* 2003;136(2):192-5.
15. Nakagawa H, Akita S, Fukui M, Fujii T, Akino K. Human mesenchymal stem cells successfully improve skin-substitute wound healing. *Br J Dermatol* 2005;153(1):29-36.
16. Wu Y, Chen L, Scott PG, Tredget EE. Mesenchymal stem cells enhance wound healing through differentiation and angiogenesis. *Stem Cells* 2007;25(10):2648-59.
17. Falanga V, Iwamoto S, Chartier M, Yufit T, Butmarc J, Kouttab N, et al. Autologous bone marrow-derived cultured mesenchymal stem cells delivered in a fibrin spray accelerate healing in murine and human cutaneous wounds. *Tissue Eng* 2007;13(6):1299-312.
18. Badillo AT, Redden RA, Zhang L, Doolin EJ, Liechty KW. Treatment of diabetic wounds with fetal murine mesenchymal stromal cells enhances wound closure. *Cell Tissue Res* 2007;329(2):301-11.
19. Mohammadi R, Azizi S, Amini K. Effects of undifferentiated cultured omental adipose-derived stem cells on peripheral nerve regeneration. *J Surg Res* 2013;180(2):e91-7.
20. Mokarizadeh A, Delirez N, Morshedi A, Mosayebi G, Farshid AA, Mardani K. Microvesicles derived from mesenchymal stem cells: potent organelles for induction of tolerogenic signaling. *Immunol Lett* 2012;147(1-2):47-54.
21. Bruen KJ, Campbell CA, Schooler WG, deSerres S, Cairns BA, Hultman CS, et al. Real-time monitoring of keratin 5 expression during burn re-epithelialization. *J Surg Res* 2004;120(1):12-20.
22. Lory S. Pseudomonas and other nonfermenting bacilli. In: Davis BD, Dulbecco R, Eisen HN, Ginsberg HS, editors. *Microbiology*. 4th ed. New York, NY: Lippincott Williams and Wilkins; 1990. p. 595-600.
23. Cha J, Falanga V. Stem cells in cutaneous wound healing. *Clin Dermatol* 2007;25(1):73-8.
24. Liu P, Deng Z, Han S, Liu T, Wen N, Lu W, et al. Tissue-engineered skin containing mesenchymal stem cells improves burn wounds. *Artif Organs* 2008;32(12):925-31.
25. Zhou YF, Bosch-Marce M, Okuyama H, Krishnamachary B, Kimura H, Zhang L, et al. Spontaneous transformation of cultured mouse bone marrow-derived stromal cells. *Cancer Res* 2006;66(22):10849-54.
26. Fletcher JM, Lalor SJ, Sweeney CM, Tubridy N, Mills KH. T cells in multiple sclerosis and experimental autoimmune encephalomyelitis. *Clin Exp Immunol* 2010;162(1):1-11.
27. Simon PE, Moutran HA, Romo T. Skin wound healing. [Internet] 2014 Apr 17 [cited 2014 Sep 15]; Available from: <http://emedicine.medscape.com/article/884594-overview>
28. Busuioc CJ, Popescu FC, Mogoşanu GD, Părvănescu H, Streba L, Mogoantă L. Histological and immunohistochemical study of cutaneous angiogenesis process in experimental third-degree skin burns treated with allograft. *Rom J Morphol Embryol* 2012;53(4):1061-7.
29. Tettamanti G, Grimaldi A, Rinaldi L, Arnaboldi F, Congiu T, Valvassori R, et al. The multifunctional role of fibroblasts during wound healing in *Hirudo medicinalis* (Annelida, Hirudinea). *Biol Cell* 2004;96(6):443-55.
30. Eyarefe OD, Amid SA. Small bowel wall responds to enterotomy closure with polypropylen and polyglactin 910 using simple interrupted suture pattern rats. *Int J Anim Vet Adv* 2010;2(3):72-5.

Effect of allogeneic bone marrow derived stromal cells on induced third-degree skin burn healing in mouse

Abstract

Received: 09 Apr. 2014 Accepted: 14 Sep. 2014 Available online: 07 Oct. 2014

Leyla Soleymani M.Sc.¹
Rahim Hobbenaghi DVM.,
DVSc.^{2*}
Aram Mokarizadeh DVM.,
Ph.D.³
Samad Zare M.Sc., Ph.D.¹
Nowruz Delirezeh M.Sc., Ph.D.⁴

1- Department of Biology, Faculty of Science, Urmia University, Urmia, Iran.

2- Department of Pathobiology, Faculty of Veterinary Medicine, Urmia University, Urmia, Iran.

3- Department of Immunology, Faculty of Medicine, Kurdistan University of Medical Sciences, Sanandaj, Iran.

4- Department of Microbiology, Faculty of Veterinary Medicine, Urmia University, Urmia, Iran.

Background: Recently, bone-marrow-derived cells have introduced new therapeutic approaches to the management of wound healing in severe skin injuries. Bone marrow-derived stromal cells are described as a heterogeneous population, including mesenchymal stem cells, hematopoietic stem cells, and fibro-blast cells. Results derived from several studies indicate that these cells may contribute to tissue regeneration whether through producing variety of bioactive growth factors and/or by differentiation into mesoderm lineage. The aim of the present study was to investigate the effect of subcutaneous administration of bone marrow-derived stromal cells in repairing or regeneration of skin wounds induced by third-degree burn in a mouse model.

Methods: In an experimental study that was performed in Urmia University research center from December 2011 to June 2012, The third-degree skin burn was induced on the shaved backs of healthy 7-8 week old male mice (N=18) using a metal rods heated in boiling water. After 1 hour, based on the equal physical condition mice were randomly divided into two separate groups and then subcutaneously administered with phosphate buffered saline (PBS; 400 μ l) or bone marrow-derived stromal cells (10^6 cell in 400 μ l PBS) at the burn site. 7, 14 and 21 days after induction of burn injury, biopsies were taken from burn wounds and then the sections were prepared. Subsequently the prepared sections were stained with hematoxylin/eosin and Masson's trichrome to explore histopathological changes evoke by administration of bone marrow derived stromal cells in comparison with control subjects.

Results: Considering investigated parameters including formation of granulation tissue (respectively on days 7, 14 and 21 $P \leq 0/007$, $P \leq 0/0013$ and $P \leq 0/001$), angiogenesis (on day 21 $P \leq 0/002$) and collagen deposition, in mice treated with bone marrow-derived stromal cells the rate of healing of third-degree thermal burns was significantly accelerated when compared to the PBS-treated mice.

Conclusion: This experimental modulation of wound healing suggests that bone marrow-derived stromal cells can significantly enhance the rate of wound healing possibly through stimulation of granulation tissue, angiogenesis, fibroblast proliferation and collagen deposition.

Keywords: bone marrow stromal cells, burns, rat, tissue regeneration.

* Corresponding author: Urmia University, Beheshti St., Urmia, Iran.
Tel: +98-44-32752738
E-mail: hobbenaghi@gmail.com