

مطالعه هیستومورفومتریک اثر سم دیازینون بر پلاک رشد استخوانی موش صحرایی نر

چکیده

دریافت: ۱۳۹۳/۱۱/۰۸ پذیرش: ۱۳۹۴/۰۱/۲۵ آنلاین: ۱۳۹۴/۰۳/۲۰

مهدیه بزمی^۱، میترا حقایقی^۱

رویا لاری^{۱*}، ناصر مهدوی شهری^۲

مرتضی بهنام رسولی^۱

۱- گروه زیست‌شناسی، دانشکده علوم، دانشگاه فردوسی مشهد، ایران.

۲- گروه زیست‌شناسی، گروه تحقیقاتی سلول‌های بنیادی، پژوهشکده فناوری زیستی، دانشکده علوم، دانشگاه فردوسی مشهد، ایران.

زمینه و هدف: استخوان بافت سختی است که محتوای آن مرتب در حال تغییر و تحول می‌باشد. رشد طولی استخوان به واسطه‌ی پلاک رشد صورت می‌گیرد که ساختاری غضروفی در انتهای استخوان‌های دراز بدن می‌باشد. هنگام بلوغ جنسی، ضمن بسته شدن (استخوانی شدن) پلاک رشد، رشد طولی استخوان متوقف می‌گردد. دیازینون از سموم ارگانوفسفره است که ضمن ایجاد استرس اکسیداتیو می‌تواند به سلول‌ها و بافت‌های بدن آسیب برساند. هدف این مطالعه بررسی اثر سم دیازینون بر تغییرات پهنای پلاک رشد (شامل ناحیه سلول‌های در حال تکثیر و ناحیه سلول‌های هاپروتروفه) در موش صحرایی نابالغ بود.

روش بررسی: این مطالعه‌ی تجربی در اردیبهشت سال ۱۳۹۲ در دانشگاه فردوسی مشهد و بر روی ۱۲ سر موش صحرایی نر نابالغ از نژاد ویستار که به‌طور تصادفی در دو گروه کنترل و دیازینون قرار گرفتند، انجام شد. تیمارها به صورت گاوآژ دهانی و طی ۲۸ روز انجام شد. در روز ۲۸، حیوانات کشته و استخوان ران پای چپ برای بررسی‌های هیستومورفومتریک پهنای پلاک رشد اپیفیز ران جدا شدند. بررسی‌ها توسط ImageJ, ver. 1.40g (Wayne Rasband, NIH, USA) و معنادار بودن نتایج توسط آنالیز واریانس ANOVA به همراه Tukey's test انجام شد.

یافته‌ها: پهنای پلاک رشد در گروه دیازینون نسبت به گروه کنترل کاهش معنادار ($P=0/0126$) داشت که به صورت کاهش پهنای ناحیه در حال تکثیر ($P<0/001$) و افزایش پهنای ناحیه هیپرتروفی شده ($P=0/016$) مشاهده شد.

نتیجه‌گیری: دیازینون منجر به کاهش پهنای پلاک رشد اپیفیز ران موش‌های صحرایی نابالغ می‌شود و می‌تواند عاملی باشد بر اختلال در روند رشد طولی استخوان و بسته شدن پیش از موعد پلاک رشد.

کلمات کلیدی: پلاک رشد، بافت استخوان، دیازینون، استرس اکسیداتیو، موش صحرایی.

* نویسنده مسئول: مشهد، میدان آزادی، دانشگاه فردوسی، دانشکده علوم، گروه زیست‌شناسی

تلفن: ۰۵۱-۳۸۸۰۵۵۱۱

E-mail: rrlari@um.ac.ir

مقدمه

غضروفی (Chondrocytes) در مراحل مختلف تمایز (سلول‌های در حال تکثیر و سلول‌های هیپرتروفی شده هیپرتروفی شده) تقسیم می‌شود.^۲ رشد طولی استخوان نتیجه تکثیر و تمایز کندروسیت‌های پلاک رشد می‌باشد که متأثر از عوامل ژنتیکی، هورمونی، فاکتورهای رشد، محیط و تغذیه است.^۱ پلاک‌های رشد همراه با بلوغ جنسی بسته شده (ماتریکس کندروسیت‌ها استخوانی می‌شود) و رشد طولی استخوان پایان می‌یابد.^۲ پلاک‌های رشد در موش‌ها برای یک دوره طولانی تا پس از بلوغ جنسی و شاید در سراسر طول عمر طبیعی

بافت استخوان بافتی فعال و دینامیک است که ساختمان میکروسکوپی درونی آن به‌طور مداوم توسط سلول‌های استخوانی (استئوبلاست‌ها و استئوکلاست‌ها) در حال تغییر و تحول (Remodeling) می‌باشد.^۱ بافت پلاک رشد (Growth plate)، ساختار غضروفی بسیار سازمان‌دهی شده بین استخوان اپیفیز و دیافیز در انتهای استخوان‌های دراز بدن است که به نواحی افقی از سلول‌های

در پاسخ به این سوال که آیا تماس با سم دیازینون می تواند منجر به بسته شدن پیش از موعد پلاک رشد و به دنبال آن تأخیر یا کاهش رشد طولی استخوان گردد، مطالعه حاضر با هدف بررسی اثر سم دیازینون بر غضروف اپیفیزی (پلاک رشد) موش های صحرایی نابالغ انجام گردید.

روش بررسی

این مطالعه ی تجربی بر ۱۲ سر موش صحرایی نر نژاد ویستار چهار تا پنج هفته ای (میانگین وزنی ۱۰۰ gr) که در سال ۱۳۹۲ از دانشکده داروسازی دانشگاه فردوسی مشهد تهیه و به آزمایشگاه تحقیقات جانوری دانشکده علوم این دانشگاه منتقل شدند، انجام شد. موش ها به طور تصادفی در دو گروه شش تایی کنترل و دیازینون قرار گرفتند. کلیه مراحل آزمایش با رعایت اصول اخلاق زیستی در مورد حیوانات آزمایشگاهی انجام شد. موش ها، طی دوره پژوهش تحت شرایط یکسان و استاندارد از نظر نور (۱۲ ساعت روشنایی و ۱۲ ساعت تاریکی)، تهویه مناسب و دما (۲۲±۲ °C) قرار گرفته و آب و غذای استاندارد (Standard rat chaw) به میزان کافی در اختیارشان قرار داده شد.

غلظت دیازینون مورد استفاده در این پژوهش، بر اساس پژوهش های پیشین ۳۰ mg/kg انتخاب شد.^{۱۱،۱۷} اما تست یک بار تزریق دوز ۳۰ mg/kg و حتی دوزهای ۲۵، ۱۵ و ۱۰ منجر به مرگ حیوانات شد. دلیل این امر می تواند سن پایین و عدم بلوغ موش های مورد آزمایش و در نتیجه عدم تحمل دوز مصرفی توسط آنها باشد، بنابراین دوز ۵ mg/kg، دوز مصرفی و غیرکشنده دیازینون در این پژوهش در نظر گرفته شد. برای تهیه دوز مصرفی از دیازینون ۹۵٪ (Shanghai Tosco Chemical Co., Shanghai, China) استفاده گردید. رقیق سازی با استفاده از فرمول CIVI=C2V2 و توسط روغن ذرت به عنوان حلال انجام شد.^۹

حجم ۰/۵ ml دیازینون با دوز ۵ mg/kg، برای گروه دیازینون و همان حجم روغن ذرت برای گروه کنترل، به صورت گاواژ دهانی به مدت ۲۸ روز و در ساعت ۱۰ صبح صورت گرفت. پس از اتمام این دوره، حیوانات در دستگاه دسپکاتور و با رعایت اصول اخلاقی کشته و استخوان ران پای چپ بلافاصله پس از خروج و پاک سازی،

حیوان باز می ماند.^{۳،۴} ترکیبات ارگانوفسفره ترکیبات سمی هستند که به طور وسیع به عنوان آفت کش و حشره کش در کشاورزی، صنعت و باغبانی استفاده می شوند.^۵ دیازینون (O,O-diethyl-O-[2-isopropyl-6-methyl-4-pyrimidinyl] phosphoro thioate) سموم است که برای کنترل حشرات و آفات در خاک، گیاهان زینتی، میوه ها و سبزیجات مورد استفاده قرار می گیرد.^۶ این ترکیب پس از ورود به محیط، در تماس با بدن و بیشتر از طریق پوست، چشم، تنفس و بلع می تواند وارد بدن شود. مکانیسم عمل این ترکیب به این صورت است که با فسفریلاسیون اسید آمینه سرین در جایگاه فعال آنزیم استیل کولین استراز باعث مهار این آنزیم می گردد که تجمع استیل کولین در سیناپس های کولینرژیک و وقوع بحران کولینرژیک و عصبی را به دنبال دارد.^{۷،۸}

بسیاری از آثار مخرب دیازینون ارتباطی به مهار آنزیم استیل کولین استراز نداشته، بلکه توسط مکانیسم های سلولی دیگر القاء می شوند. یکی از مکانیسم هایی که بسیار مورد توجه قرار گرفته است، تولید رادیکال های آزاد توسط این ترکیب و به دنبال آن تغییر در سیستم آنتی اکسیدان سلول و در پی آن، پراکسیداسیون لیپیدهای غشاهای سلولی می باشد.^{۹-۱۱} دیازینون در جانوران و انواع بافت ها ایجاد سمیت کرده و طیف وسیعی از آثار بیوشیمیایی خود را در دوزهای غیرکشنده بر جای گذارده و می تواند باعث صدمات سلولی، ژنتیکی و محیطی گردد.^۶

از جمله آثار سمیت می توان به اثر تخریبی بر سیستم عصبی، سلول های کبدی، سلول های کلیوی، سلول های جنسی و غدد تناسلی اشاره کرد.^{۱۲-۱۴} مطالعات اندکی در مورد اثر دیازینون بر بافت استخوانی و غضروفی سیستم اسکلتی انجام شده است. طی بررسی اثر دیازینون بر جنین جوجه ی مرغ و بلدرچین، آثار تراژدیک این سم بر رشد غضروف و استخوان گزارش شده است.^{۱۵،۱۶} همچنین در بررسی خانواده ای که به اشتباه در منزل در معرض این سم قرار گرفته بودند، مشخص شد که دیازینون علاوه بر سمیت عصبی و اندوکراین، آثار مخربی بر رشد سیستم اسکلتی کودکان این خانواده داشته است که از آن جمله می توان به تأخیر کلسیفه شدن (استخوانی شدن)، تأخیر رشد استخوانی، رشد کیست در استخوان ها، شکستگی های پاتولوژیک و عدم پاسخ به پیوند استخوان در فرزندان این خانواده اشاره کرد.^{۱۶}

GraphPad Prism® software, با استفاده از One-way ANOVA version 6 (La Jolla, CA, USA) La Jolla, CA 92037 USA کمک گرفته شد.

میانگین‌ها به صورت Mean±SEM محاسبه شده و مقایسه آنها با آزمون آماری Tukey's multiple comparisons test انجام شد. سطح معناداری $P < 0.05$ در نظر گرفته شد. همچنین نمودارها به کمک نرم‌افزار Microsoft Office Excel 2007 ترسیم شدند.

یافته‌ها

میانگین پهنای پلاک رشد، ناحیه در حال تکثیر و ناحیه هیپرتروفی شده در گروه ديازینون به ترتیب 0.4278 ، 0.2317 و 0.2383 mm بود. این مقادیر در گروه کنترل 0.9200 ، 0.3417 و 0.1950 بود (جدول ۱).

بررسی میانگین پهنای پلاک رشد اپیفیزی گروه‌های مورد آزمایش، کاهش معنادار ($P = 0.0126$) پهنای پلاک رشد را در گروه ديازینون در مقایسه با گروه کنترل نشان داد (شکل ۳).

همچنین بررسی میانگین پهنای ناحیه در حال تکثیر پلاک رشد اپیفیزی گروه‌های مورد آزمایش، کاهش معنادار ($P < 0.0001$) پهنای این ناحیه در گروه ديازینون را در مقایسه با گروه کنترل نشان داد (شکل ۳) در بررسی میانگین پهنای ناحیه هیپرتروفی شده پلاک رشد اپیفیزی گروه‌های مورد آزمایش، افزایش معنادار ($P = 0.0166$) پهنای این ناحیه در گروه ديازینون در مقایسه با گروه کنترل مشاهده شد (شکل ۳).

به منظور بررسی‌های بافت‌شناسی (هیستومورفومتري پلاک رشد) جهت تثبیت سلولی در فرمالین ۱۰٪ برای حداقل زمان ۲۴ ساعت قرار داده شدند.^{۱۹} به منظور نرم کردن بافت استخوانی (دکلسیفیکاسیون) از محلول اسید نیتریک ۷٪ به مدت پنج شبانه روز و تعویض روزانه محلول استفاده شد. پس از پایان دکلسیفیکاسیون، برای حذف اثر اسید نیتریک از محلول سولفات سدیم ۵٪ و برای حذف اثر سولفات سدیم از آب جاری به مدت ۲۴ ساعت استفاده شد.

جهت بررسی تغییرات بافتی حاصل از تیمارهای انجام شده، مطالعات هیستومورفومتريک بر روی اسلایدهای آماده شده از بافت پلاک رشد ناحیه اپیفیز استخوان ران پای چپ و به کمک رنگ آمیزی هماتوکسیلین-ائوزین (H&E) انجام گرفت. در این رنگ آمیزی که یک رنگ آمیزی عمومی است، هسته‌ها به رنگ آبی تا بنفش و سیتوپلاسم و رشته‌های همبندی به رنگ صورتی نمایان می‌شوند.^{۲۰} (شکل ۱).

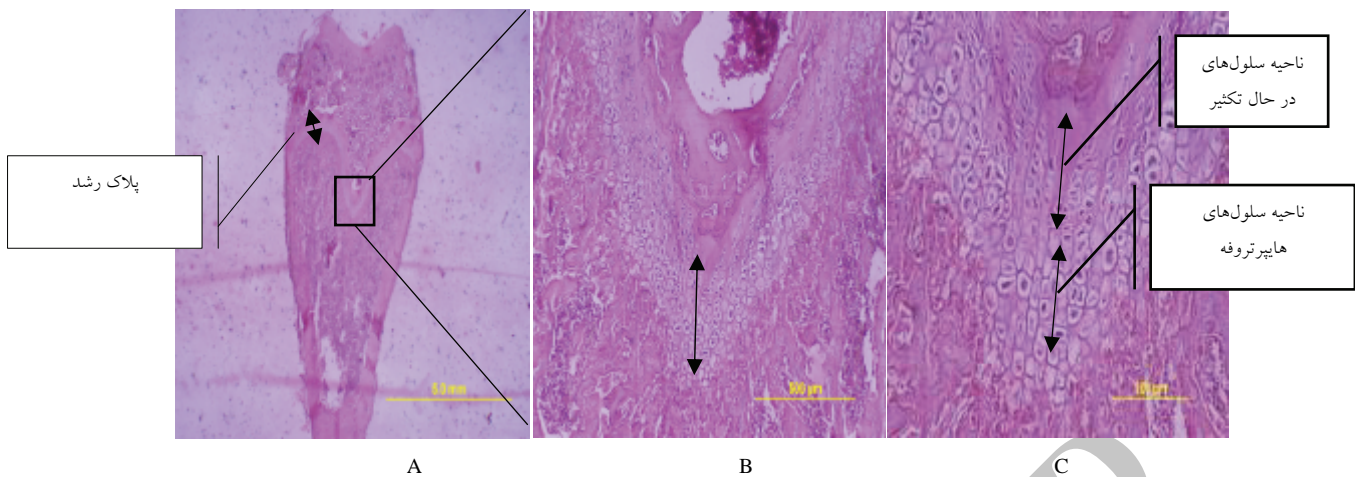
برای اندازه‌گیری پهنای پلاک رشد اپیفیزی در هر گروه، پهنای شش مقطع بافتی متفاوت از آن گروه و در سه ناحیه از هر مقطع با استفاده از ImageJ software, version 1.40g (Wayne Rasband, NIH, USA) و بر روی فتوگراف‌های تهیه شده از مقاطع میکروسکوپی اندازه‌گیری شد (شکل ۲) و سپس میانگین این مقادیر به عنوان پهنای پلاک رشد اپیفیزی در هر گروه در نظر گرفته شد.

پهنای ناحیه‌ی سلول‌های در حال تکثیر و ناحیه‌ی سلول‌های هیپرتروفی شده پلاک رشد نیز در هر گروه به همین ترتیب اندازه‌گیری شد.^{۲۱} (شکل ۱). در انجام محاسبات آماری، از آزمون

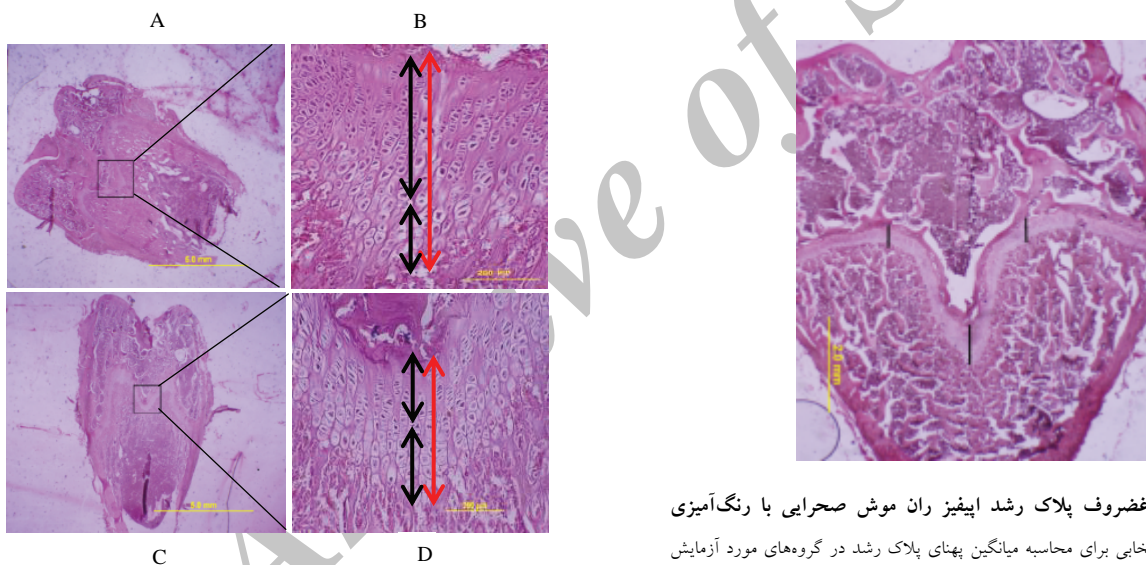
جدول ۱: میانگین پهنای پلاک رشد، ناحیه سلول‌های در حال تکثیر پلاک رشد و ناحیه سلول‌های هیپرتروفی شده پلاک رشد در گروه ديازینون و گروه کنترل

P*	گروه کنترل (انحراف معیار±میانگین)	گروه ديازینون (انحراف معیار±میانگین)	متغیرهای مورد بررسی
0.0126	0.9200±0.3787	0.4278±0.1212	پهنای پلاک رشد (mm)
0.0001	0.3417±0.2401	0.2317±0.3125	پهنای ناحیه سلول‌های در حال تکثیر پلاک رشد (mm)
0.0166	0.1950±0.2258	0.2383±0.2927	پهنای ناحیه سلول‌های هیپرتروفی شده پلاک رشد (mm)

*آزمون آماری: One-way ANOVA. مقادیر $P < 0.05$ معنادار می‌باشد.



شکل ۱: نمایش پلاک رشد اپیفیز تحتانی ران موش صحرايي و نواحی مختلف آن با رنگ‌آمیزی H&E. شکل (A) پلاک رشد با بزرگ‌نمایی $10\times$. شکل (B) بزرگ‌نمایی $100\times$. شکل (C) ناحیه سلول‌های در حال تکثیر و سلول‌های هایپرتروفی شده، بزرگ‌نمایی $200\times$.



شکل ۲: نمایش غضروف پلاک رشد اپیفیز ران موش صحرايي با رنگ‌آمیزی H&E. سه ناحیه انتخابی برای محاسبه میانگین پهنای پلاک رشد در گروه‌های مورد آزمایش با خطوط تیره مشخص شده است.

شکل ۳: (A-D) مقاطع بافتی پلاک رشد اپیفیزی و نواحی در حال تکثیر و هایپرتروفی شده (یک نمونه از شش نمونه انتخابی از هر گروه) با رنگ‌آمیزی هماتوکسیلین-اوتوزین. (A, B) گروه کنترل. (C, D) گروه دیازینون.

بحث

داده‌های حاصل از محاسبه‌ی پهنای پلاک رشد اپیفیزی گروه‌های مورد آزمایش نشان داد که دیازینون، پهنای پلاک رشد را به‌طور معناداری کاهش داده است. در مطالعه‌ی اثر دیازینون بر جنین‌های جوجه‌ی مرغ و بلدرچین، آثار تراژدیک این سم بر رشد غضروف و استخوان شامل کاهش رشد عناصر اسکلتی پا و بال و کاهش میزان

کلسیفه شدن در استخوان‌های پا گزارش گردید. ^{۱۲} و ^{۱۵} Dahlgren و همکاران در مطالعه‌ی تأخیر رشد استخوان و تأخیر کلسیفه شدن استخوان در اثر تماس با دیازینون را در کودکانی که در معرض این

سلولی که منجر به کاهش سنتز ماتریکس بین سلولی می شود می تواند دلیلی بر کاهش پهنای ناحیه در حال تکثیر در مطالعه حاضر باشد. علت افزایش پهنای ناحیه هیپرتروفی شده در تیمار با ديازینون را می توان به اثر این سم بر بلوغ و آپوپتوز کندروسیت های این ناحیه و اختلال در روند کندروکلاستوزن و کلسیفیکاسیون پلاک رشد نسبت داد. در واقع در این مورد هم ديازینون با تخریب غشای سلولی ارگانل ها اثر تخریبی خود را اعمال می کند.

Panda و همکاران با استفاده از موش های تراریخته که نقص در جذب ویتامین D داشتند بیان کردند که پهنای پلاک رشد استخوان درشتنی در این جهش یافته ها افزایش یافته است.^{۲۶} در مطالعه ی حاضر به نظر می رسد ديازینون ضمن تخریب استئوکلاست ها و کندروکلاست ها و مهار استئو/کندروکلاستوزن منجر به افزایش پهنای ناحیه هیپرتروفی شده است.

دستیابی به نتایج دقیق تر مستلزم انجام آزمایشاتی در سطح سلولی و مولکولی (از جمله سنجش سطوح مالون دی الیدید سرم به عنوان آخرین محصول ناشی از پراکسیداسیون لیپیدی سلول ها در بافت استخوان، سنجش نوسانات کلسیم، فسفر، متابولیت های ویتامین D، پاراتورمون، هورمون های جنسی (FSH, LH, Estradiol, Testosterone)، سنجش نشانگرهای بیوشیمیایی تغییرات استخوان شامل استئوکلسین، استئوپروتگرین و آلکالین فسفاتاز بافت استخوان (مارکرهای ساخت استخوان)، و مارکرهای جذب استخوان مثل کلاژن انتهایی C (CTX) و sRANKL، سنجش میزان استئوید ساخته شده توسط استئوبلاست ها با رنگ آمیزی Goldner، اندازه گیری نرخ رسوب معدنی استخوان Mineral Apposition Rate (MAR) و تخمین مقدار استخوان اسفنجی که در امتداد پلاک رشد ایجاد می شود توسط نقشه های رنگی سه بعدی برای مشاهده کاهش یا افزایش ضخامت این ناحیه که مبین میزان کلسیفیه شدن پلاک رشد است می باشد.

با توجه به اثرات هیستوپاتولوژیک تیمار با ديازینون در بافت استخوان موش صحرائی می توان به امکان بروز چنین سمیت سلولی در کشاورزان و افرادی که در تماس مزمن با این ترکیب قرار دارند اشاره نمود و بر لزوم مراقبت و رعایت پوشش های محافظتی جهت جلوگیری از ورود سم به بدن که منجر به اختلالات استخوانی و کاهش یا تأخیر رشد اسکلتی خواهد شد تأکید کرد. کودکان به علت

سم بوده اند گزارش کردند.^{۱۶} مطالعات کمی در رابطه با اثر سمیت عوامل خارجی بر بسته شدن پلاک رشد و با مکانیسم هایی متفاوت از اثر ديازینون انجام شده است.

Price و همکاران نشان دادند در موش های صحرائی که تحت تیمار شدید و طولانی مدت با وارفارین (از تولد تا هشت ماهگی) قرار گرفته بودند، معدنی شدن بیش از حد پلاک رشد منجر به فیوز و بسته شدن کامل پلاک رشد استخوان درشتنی و توقف رشد طولی قد در این حیوانات شده است. وارفارین ضمن نقص در سنتز فاکتورهای انعقادی مرتبط با ویتامین K در کبد، باعث کاهش میزان BGP (پروتئین مهار کننده معدنی شدن، که برای سنتز به ویتامین K نیاز دارد) منجر به معدنی شدن بیش از حد و بسته شدن پلاک رشد می گردد. در حالی که افزایش BGP سرم در بیماران کلیوی یا موش های صحرائی فاقد کلیه باعث باز ماندن صفحات رشد می گردد. به نظر می رسد ديازینون ضمن اثر تخریبی بر کبد و هپاتوسیت ها باعث نقص عملکرد ویتامین K و کاهش سطح BGP و در پی آن اختلال مهار معدنی شدن و در نتیجه فیوز پلاک رشد و کاهش پهنای آن گردد. البته این فرضیه خلاف اثر اکسیداتیو ديازینون بر سلول های استخوانی و غضروفی می باشد.^{۲۳}

نواحی پلاک رشد دارای ویژگی های مورفولوژیک و بیوشیمیایی مجزایی اند که توسط مسیرهای سیگنالینگ فاکتور رشد کنترل می شوند.^{۲۴} اثر مخرب ديازینون بر انتقال غشای میتوکندریایی، واکوئوله شدن و تورم میتوکندری ها در کبد و قلب موش صحرائی، تخریب سیتوکروم P450 و میکروزوم ها در کبد انسان، ایجاد تغییر در آنزیم های کبدی و شاخص های بیوشیمیایی هپاتوسیت ها به اثبات رسیده است.^{۲۵}

میتوکندری ها اولین ارگانل هایی هستند که تحت تأثیر سمیت ديازینون قرار می گیرند. تغییرات میتوکندریایی ناشی از ديازینون، شاخصی بر افزایش نیاز سلول به انرژی است تا بتواند بر آثار سمیت فائق آید. با توجه به حضور عمده میتوکندری ها در ناحیه در حال تکثیر پلاک رشد و نقش این ارگانل ها در تولید انرژی در این ناحیه،^۲ می توان این فرضیه را بیان کرد که کاهش انرژی در این سلول ها بر اثر آسیب اکسیداتیو ناشی از ديازینون، باعث اختلال در روند تکثیر و مراحل بعدی تمایز سلولی برای گذار از حالت تکثیری به حالت بلوغ و هیپرتروفی شده می گردد. همچنین تخریب غشاء سایر ارگانل های

در واقع دیازینون می‌تواند در روند رشد طولی استخوان اختلال ایجاد کرده و موجب بسته شدن پیش از موعد پلاک رشد شود. *سیاسگزارى*: این مقاله حاصل طرح تحقیقاتی با عنوان "مطالعه رادیوگرافیک و هیستومورفومتريک اثر سم دیازینون و مکمل ویتامین D بر بافت استخوان و پلاک رشد موش صحرائی" مصوب دانشگاه فردوسی مشهد در سال ۱۳۹۲ به کد ۲۶۱۹۸ می‌باشد و تأمین بخشی از هزینه‌های آن توسط معاونت پژوهشی این دانشگاه صورت گرفته. نویسندگان بر خود لازم می‌دانند مراتب سپاس و امتنان خود را از حوزه‌ی معاونت پژوهشی این دانشگاه ابراز نمایند.

گرایش طبیعی‌شان برای کشف محیط پیرامون از طریق به دهان بردن اشیاء مختلف و همچنین آلوده شدن در تماس مستقیم با سطوح، کف و هوای آلوده می‌تواند بیشتر در خطر سمیت قرار گیرند. به علاوه، خصوصیات فیزیولوژیک کودکان، مانند مصرف بالای آب، غذا و هوا در هر واحد سطح بدنشان می‌تواند عامل تشدید خطر و آثار زیان‌آور باشد. همچنین لزوم حفاظت در مورد مادران باردار ضروری است. با تکیه بر نتایج حاصل از بررسی‌های هیستومورفومتريک، می‌توان نتیجه‌گیری کرد که دیازینون منجر به کاهش پهنای پلاک رشد اپیفیز ران موش‌های صحرائی نابالغ می‌شود.

References

- Upledger J. Taming osteoporosis. *Massage Today* 2005;5(11):36-41.
- van der Eerden BC, Karperien M, Wit JM. Systemic and local regulation of the growth plate. *Endocr Rev* 2003;24(6):782-801.
- Kilborn SH, Trudel G, Uthoff H. Review of growth plate closure compared with age at sexual maturity and lifespan in laboratory animals. *Contemp Top Lab Anim Sci* 2002;41(5):21-6.
- Martin EA, Ritman EL, Turner RT. Time course of epiphyseal growth plate fusion in rat tibiae. *Bone* 2003;32(3):261-7.
- US Department of Health and Human Services. Agency for Toxic Substances and Disease Registry. Toxicological Profile for Diazinon. [Internet] 2008 Sep [cited 2015 May 15]. Available from: <http://www.atsdr.cdc.gov/toxprofiles/tp86.pdf>
- Barrett K, Jaward FM. A review of endosulfan, dichlorvos, diazinon, and diuron: Pesticides used in Jamaica. *Int J Environ Health Res* 2012;22(6):481-99.
- Yen J, Donerly S, Levin ED, Linney EA. Differential acetylcholinesterase inhibition of chlorpyrifos, diazinon and parathion in larval zebrafish. *Neurotoxicol Teratol* 2011;33(6):735-41.
- Flaskos J. The developmental neurotoxicity of organophosphorus insecticides: a direct role for the oxon metabolites. *Toxicol Lett* 2012;209(1):86-93.
- Keramati V, Jamili S, Ramin M. Effect of diazinon on catalase antioxidant enzyme activity in liver tissue of *rutilus rutilus*. *Fisher Aquatic Sci* 2010;5(5):368-76.
- Messarah M, Amamra W, Boumendjel A, Barkat L, Bouasla I, Abdenour C, et al. Ameliorating effects of curcumin and vitamin E on diazinon-induced oxidative damage in rat liver and erythrocytes. *Toxicol Ind Health* 2013;29(1):77-88.
- Oksay T, Naziroglu M, Ergun O, Dogan S, Ozatik O, Armagan A, et al. N-acetyl cysteine attenuates diazinon exposure-induced oxidative stress in rat testis. *Andrologia* 2013;45(3):171-7.
- Meneely GA, Wytenbach CR. Effects of the organophosphate insecticides diazinon and parathion on bobwhite quail embryos: skeletal defects and acetylcholinesterase activity. *J Exp Zool* 1989;252(1):60-70.
- Yilmaz N, Yilmaz M, Altuntas I. Diazinon-induced brain toxicity and protection by vitamins E plus C. *Toxicol Ind Health* 2012;28(1):51-7.
- Salehi M, Jafari M, Asgari A, Saleh Moghaddam M, Salimian M, Abbasnejad M, et al. Study of diazinon Effect on antioxidant enzymes and lipid peroxidation in rat's brain. *RJMS* 2010;17(70):15-23.
- Misawa M, Doull J, Uyeki EM. Teratogenic effects of cholinergic insecticides in chick embryos. III. Development of cartilage and bone. *J Toxicol Environ Health* 1982;10(4-5):551-63.
- Dahlgren JG, Takhar HS, Ruffalo CA, Zwass M. Health effects of diazinon on a family. *J Toxicol Clin Toxicol* 2004;42(5):579-91.
- Ogutcu A, Uzunhisarcikli M, Kalender S, Durak D, Bayrakdar F, Kalender Y. The effects of organophosphate insecticide diazinon on malondialdehyde levels and myocardial cells in rat heart tissue and protective role of vitamin E. *Pesticide Biochem Physiol* 2006;86(9):93-8.
- Saberi M, Gholizadehmoghadam S, Sharifzadeh M. Assessment of diazinone-induced oxidative stress on memory acquisition in male rats. *Daneshvar Med* 2010;17(87):19-28.
- Baniadam A, Esmaeilzadeh S, Razi Jalali M, Khazali MR. Histopathological and paraclinical study of autogenous cancellous bone and bone marrow grafting for filling of segmental bone defect. *Jundishapur Sci Med J* 2006;5(1):412-20.
- Kiernan JA. *Histological and Histochemical Methods: Theory and Practice*. 4th ed. Bloxham, UK: Scion, 2008.
- Parfitt AM, Drezner MK, Glorieux FH, Kanis JA, Malluche H, Meunier PJ, et al. Bone histomorphometry: standardization of nomenclature, symbols, and units. Report of the ASBMR Histomorphometry Nomenclature Committee. *J Bone Miner Res* 1987;2(6):595-610.
- Azarni M, Minaeii B, Mozaffari Z, Tahamtani Y. Histopathological effects of leaf extracts of *Trigonella foenum-graecum* on the development of the fetal rat long bone tissue. *J Dev Biol* 2008;1(1):50-8. [Persian]
- Price PA, Williamson MK, Haba T, Dell RB, Jee WS. Excessive mineralization with growth plate closure in rats on chronic warfarin treatment. *Proc Natl Acad Sci U S A* 1982;79(24):7734-8.
- Lee CS, Chen J, Wang Y, Williams JK, Ranly DM, Schwartz Z, et al. Coordinated tether formation in anatomically distinct mice growth centers is dependent on a functional vitamin D receptor and is tightly linked to three-dimensional tissue morphology. *Bone* 2011;49(3):419-27.

25. Ogutcu A, Uzunhisarcikli M, Kalender S, Durak D, Bayrakdar F, Kalender Y. The effects of organophosphate insecticide diazinon on malondialdehyde levels and myocardial cells in rat heart tissue and protective role of vitamin E. *Pesticide Biochem Physiol* 2006;86(2):93-8.
26. Panda DK, Miao D, Bolivar I, Li J, Huo R, Hendy GN, et al. Inactivation of the 25-hydroxyvitamin D 1alpha-hydroxylase and vitamin D receptor demonstrates independent and interdependent effects of calcium and vitamin D on skeletal and mineral homeostasis. *J Biol Chem* 2004;279(16):16754-66.

Archive of SID

Histomorphometric study of diazinon on growth plate of rat

Abstract

Received: 28 Jan. 2015 Accepted: 14 Apr. 2015 Available online: 10 Jun. 2015

Mahdiye Bazmi M.D.¹
Mitra Haghayeghi M.D.¹
Roya Lari Ph.D.^{1*}
Nasser Mahdavi Shahri Ph.D.²
Morteza Behnam Rasouli
Ph.D.¹

1- Department of Biology, Faculty of Science, Ferdowsi University of Mashhad, Mashhad, Iran.

2- Department of Biology, Stem cell Research Group, Institute of Biotechnology, Faculty of Science, Ferdowsi University of Mashhad, Mashhad, Iran.

Background: Bone is a hard and dynamic tissue, which continually undergoes remodeling process. Longitudinal growth of bone is mediated by growth plate that is a cartilage structure at the end of long bones. During puberty, along with the closure (ossification) of growth plate, the longitudinal growth of bone will stop. Diazinon is one of the widely used organophosphorus pesticides that have been known to cause damage to the cells and tissues of the body by enhancing oxidative stress. Due to the dynamism and active process, bone and growth plate tissues are suitable models to investigate the effect of diazinon on bone development and bone growth. The aim of this study was to investigate the effects of diazinon on the epiphyseal growth plate width (including the proliferating cells zone and hypertrophy cells zone) of immature rat.

Methods: This is an experimental study. This study was performed on 12 immature male in Ferdowsi University of Mashhad in May 2014, Wistar rats that randomly divided into 2 groups: control group and diazinon group. All treatments were done by oral gavage during 28 days. The animals were sacrificed on day 28 and left femur bones were removed for histomorphometric studies of epiphyseal growth plate width. Assessments were done by ImageJ software, version 1.40g (Wayne Rasband, NIH, USA) and the significance of the results were performed by ANOVA analysis and Tukey's test.

Results: Epiphyseal growth plate width of diazinon group was significantly reduced ($P=0.0126$) in compared to control group. This reduction was associated with reduced width of the proliferating zone ($P=0.0001$) and increased width of the hypertrophy zone ($P=0.0166$).

Conclusion: Diazinon leads to reduction in the Epiphyseal growth plate width of immature male rats. Therefore it could be a factor in the impairment of bone longitudinal growth and premature closure of the growth plate.

Keywords: bone tissue, diazinon, growth plate, oxidative stress, rat.

* Corresponding author: Department of Biology Faculty of Science, Ferdowsi University of Mashhad, Mashhad, Iran.
Tel: +98- 51- 38805511
E-mail: rlari@um.ac.ir