

موسینوس سیست آدنوم بزرگ تخمدان، گزارش یک مورد بیمار جوان: گزارش موردی

چکیده

دریافت: ۱۳۹۶/۰۱/۱۸ ویرایش: ۱۳۹۶/۰۵/۲۷ پذیرش: ۱۳۹۶/۰۵/۳۰ آنلاین: ۱۳۹۶/۰۵/۳۱

زمینه و هدف: تقریباً ۹۰٪ سرطان‌های تخمدان از بافت اپی‌تلیال آن منشأ می‌گیرند. درمان استاندارد این توده‌ها هیستریکتومی و سالپنگوآفورکتومی دوطرفه است ولی از آن‌جا که بیشتر این بیماران در سنین باروری هستند حفظ باروری را باید در نظر داشت.

معرفی بیمار: این مطالعه به معرفی بیمار ۲۱ ساله مجرد با شکایت افزایش وزن و عادت ماهیانه نامنظم می‌پردازد که در آبان ماه سال ۱۳۹۵ به درمانگاه سرطان‌های زنان بیمارستان فیروزگر تهران مراجعه کرد و تحت پاراستز درمانی مایع آسیت و لاپاراتومی قرار گرفت و با توجه به آسیت منفی از نظر بدخیمی و سن بیمار، با وجود حجم بالای آسیت و بزرگی توده، سیستکتومی تخمدان انجام شد.

نتیجه‌گیری: در بیماران جوان در صورت محدود بودن تومور به تخمدان و مایع آسیت منفی از نظر بدخیمی می‌توان سالپنگوآفورکتومی یک‌طرفه یا سیستکتومی انجام داد. آسیت همیشه دلیل بر بدخیمی نیست. بهترین نتیجه درمانی زمانی حاصل می‌شود که بیمار توسط فوق تخصص سرطان‌های زنان اداره شود.

کلمات کلیدی: کیست تخمدان، موسینوس سیست آدنوم تخمدان، آسیت، افزایش وزن.

سهیلا امینی مقدم^۱
سعیده السادات بطحایی*^۲
مهسا ولایی^۳

۱- گروه آنکولوژی زنان، دانشگاه علوم پزشکی ایران، تهران، ایران.
۲- گروه زنان و زایمان، دانشگاه علوم پزشکی ایران، تهران، ایران.
۳- گروه زنان و زایمان، دانشگاه علوم پزشکی اردبیل، اردبیل، ایران.

* نویسنده مسئول: تهران، خیابان شریعتی، تقاطع بل صدر، نبش کوی سمیاری، ساختمان برج صدر، طبقه اول.

تلفن: ۰۲۱-۲۲۲۱۱۶۸۸
E-mail: saeedehbatayee@gmail.com

مقدمه

امروزه سی‌تی‌اسکن برای مرحله‌بندی سرطان تخمدان به‌کار می‌رود اما با استفاده از تکنیک‌های کاربردی ام‌آر‌آی می‌توان بر محدودیت‌های آن غلبه کرد.^۱ نحوه برخورد و درمان کیست‌های تخمدان به عوامل مختلفی مانند سن بیمار، ابعاد کیست و ماهیت بافت‌شناسی آن وابسته است. در موارد نادر همزمانی بین سرطان تخمدان و اندومتر وجود دارد.^۲ جراحی‌های محدود مانند سیستکتومی و سالپنگوآفورکتومی بیشتر برای ضایعات خوش‌خیم کافی هستند، از آن‌جا که در تومورهای خیلی بزرگ، آناتومی لگن از حالت طبیعی خارج می‌شود جراحی باید توسط فوق تخصص سرطان‌های زنان انجام گیرد تا از بروز عوارض ناخواسته جلوگیری شده و بهترین نتیجه درمان حاصل شود.^۳ این گزارش به معرفی یک

سرطان تخمدان دومین سرطان ژنیکولوژیک و مهم‌ترین علت مرگ ناشی از سرطان در امریکاست.^۱ مشاهده کیست‌های بزرگ موسینوس در پزشکی مدرن چندان رایج نیست، چرا که بیشتر موارد در مراحل اولیه شناسایی شده و تحت درمان قرار می‌گیرند. بیشتر بیمارانی که دچار کیست‌های تومورال بزرگ هستند با شکایت اولیه علائم فشاری بر سیستم ادراری-تناسلی مانند تکرر ادرار یا عدم دفع کامل و یا علائم ناشی از فشار بر قفسه سینه مراجعه می‌کنند.^۲ پیشرفت در ایمونوهیستوشیمی و ژنتیک ملکولی مفاهیم تازه‌ای را در ارزیابی سرطان تخمدان خواهد داشت.^۳

کلیوی و تیروییدی نرمال و تومورمارکرهای CA-125 و CEA نرمال گزارش شد. در گرافی ساده قفسه سینه (CXR) نکته پاتولوژیک رویت نشد. در سونوگرافی شکم و لگن، ارگان‌های شکمی شامل کبد، کیسه صفرا، طحال و کلیه‌ها همگی طبیعی بوده و در بررسی لگن، رحم با اندازه نرمال با یک کیست بزرگ مولتی‌لوکوله دارای سپتاهای ضخیم و بدون اجزای جامد به ابعاد 210×160 mm در سمت راست لگن با انتشار تا ناحیه اپی‌گاستر گزارش گردید. همچنین مایع آزاد فراوان داخل شکم، لگن رویت شد. با توجه به یافته‌های فوق، بیمار تحت سی‌تی‌اسکن اسپیرال بدون کنتراست (شکل ۱) قرار گرفت.

در تصاویر به‌دست آمده توده کیستیک بزرگ و مولتی‌لوکوله به ابعاد $170 \times 220 \times 230$ mm حاوی سپتای ضخیم و نازک و با جدار مشخص با منشا آدنکس راست و گسترش تا ناحیه اپی‌گاستر رویت گردید. همچنین مایع آزاد فراوان داخل شکم و لگن گزارش شد که با توجه به یافته‌ها، بررسی از نظر تومور موسینوس تخمدان توصیه گردید. با توجه به آسیت فراوان، پاراستز درمانی مایع آسیت انجام و حدود ۱۰ لیتر مایع زردرنگ خارج شد که با توجه به گرادیان آلبومین سرم-آسیت (SAAG) بالای ۱/۱ هیپرتانسیون پورت برای بیمار مطرح گردید.^۸ در بررسی سیتولوژی مایع آسیت، شواهدی به سود سلول‌های بدخیم رویت نشد.

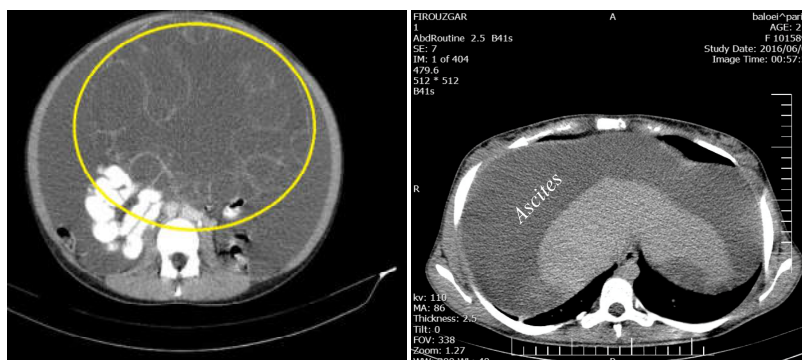
با شک بالینی به عارضه بدخیم تخمدان، بیمار تحت لاپاراتومی قرار گرفت و سه لیتر مایع آسیت موسینوس از شکم ساکشن شد.

مورد بیمار موسینوس سیست آدنوما پرداخته که با وجود توده بزرگ تخمدانی و آسیت خوش‌خیم، جراحی حفظ رحم و تخمدان‌ها انجام شد.

معرفی بیمار

بیمار ۲۱ ساله مجرد و بدون سابقه رابطه جنسی به علت افزایش وزن در چهار ماه گذشته و اتساع شکم به درمانگاه سرطان‌های زنان بیمارستان فیروزگر تهران در آبان سال ۱۳۹۵ مراجعه کرد. بیمار از دوره‌های نامنظم عادت ماهیانه طی ماه‌های اخیر شکایت داشته اما شرح حالی مبنی بر تنگی نفس، تب، کاهش اشتها و دردهای شکمی نداشته و ابتلا به بیماری زمینه‌ای و سابقه مصرف دارویی را یاد نمی‌کرد.

بیمار پیش از مراجعه به درمانگاه زنان در بررسی‌های پیشین تحت آندوسکوپی دستگاه گوارش فوقانی قرار گرفته که گاستریت خفیف به‌همراه عفونت هلیکوباکتر پیلوری مثبت برای ایشان مطرح شده بود و بیمار داده‌های دقیقی در مورد نحوه پیگیری به دست نمی‌داد. در معاینات بیمار علائم حیاتی طبیعی و شکم بیمار به‌طور کامل متسع بود. در معاینه بالینی شکم، شواهدی به نفع آسیت به‌دست آمد که با هدف شناسایی منشا عارضه جهت بیمار اقدامات تصویربرداری تشخیصی و آزمایشگاهی درخواست گردید. در آزمایشات ارسال شده: CBC نرمال، β hCG منفی و تست‌های کبدی،



شکل ۱: سی‌تی‌اسکن نشان‌دهنده موسینوس سیست آدنوم و آسیت می‌باشد.

جدول ۱: مقایسه موارد گزارش شده موسینوس سیست آدنوم تخمدان

نویسندگان	سال انتشار	مجله	عنوان
Gorgone et al. ^{۱۳}	۲۰۰۸	Il Giornale di Chirurgia	یک مورد سیست آدنوم موسینوس در بیمار ۱۷ ساله گزارش نمودند که به علت توده نئوپلاستیک بزرگ در تخمدان راست و همچنین آپاندیس ملتهب منجر به سالپنژکتومی یک طرفه و آپاندکتومی گردید.
Kamel et al. ^{۱۲}	۲۰۱۰	Reproductive Biology and Endocrinology	بیمار نولی گراوید ۲۹ ساله با بزرگی تدریجی شکم و توده مولتی لوکوله بزرگ با مختصر مایع اینتراپریتونال گزارش نمودند که به دلیل درگیری کل بافت تخمدان و اتساع لوله و چسبیدن آن به توده سالپنگواوفورکتومی یک طرفه شد.
Katke et al. ^۲	۲۰۱۵	International Journal of Reproduction, Contraception, Obstetrics and Gynecology	سیست آدنوم موسینوس بزرگ در بیماری با پرولاپس درجه ۳ یورتروواژینال گزارش که پس از توتال هیستریکتومی، گزارش نهایی پاتولوژی مینی بر سیست آدنوم موسینوس تایید گردید.
Gollakota et al. ^{۱۱}	۲۰۱۵	IOSR Journal of Dental and Medical Sciences	یک مورد موسینوس تومور با آسیت در یک بیمار ۲۳ ساله گزارش نمودند که تحت سالپنگواوفورکتومی یک طرفه و امتکتومی قرار گرفت.

اقدام جراحی کنترل و درمان می‌کردند. کیست‌های بزرگ به علت ایجاد علائم فشاری و همچنین خطر بدخیمی نیازمند تخلیه و خارج‌سازی از طریق جراحی می‌باشند که این جراحی نیز خود به علت خطر پارگی کیست و آلودگی فضای داخل شکم از حساسیت خاصی برخوردار است.^۹ به‌طور کلی تشخیص افتراقی توده‌های بزرگ شکمی در زنان شامل افزایش اندازه رحم (حاملگی یا فیبروم)، حاملگی خارج رحمی، احتباس ادراری، توده‌های گوارشی، هیدرونفروز، توده‌های رتروپریتونن و یا چاقی شکمی می‌باشد.^۹ با وجود شناسایی تومور مارکرهای متعدد و به‌کارگیری آن‌ها در تشخیص ضایعات تومورال و بدخیم، برخی پژوهشگران نتایج این آزمایشات را به تنهایی قابل اتکا نمی‌دانند، چراکه موارد متعددی از افزایش سطح تومور مارکرها در ضایعات خوش‌خیم نیز گزارش گردیده است.^{۱۰}

Gollakota و همکارش به گزارش یک مورد موسینوس تومور با آسیت در یک زن ۲۳ ساله مجرد پرداختند که با اتساع شکم، کاهش اشتها و تنگی نفس و CA19-9 بالا مراجعه و با وجود کیست ۱۵ cm دارای کپسول سالم و نمونه انجمادی تومور موسینوس تحت سالپنگواوفورکتومی یک طرفه و امتکتومی قرار گرفت که گزارش نهایی پاتولوژی تومور موسینوس حد واسط همراه با امتنوم و مایع آسیت منفی بود.^{۱۱} Kamel هم بیمار نولی گراوید ۲۹ ساله با توده مولتی لوکوله بزرگ با مختصر مایع اینتراپریتونال گزارش کرد که

بررسی کبد، طحال، کلیه‌ها، دیافراگم، لوله فالوپ و تخمدان سمت چپ نرمال بود. جهت تعیین مرحله‌بندی ضایعه، نمونه سیتولوژی از دیافراگم و همچنین بیوپسی از نودان‌های پاراکولیک راست و چپ جهت بررسی پاتولوژی ارسال گردید و سپس سیستکتومی تخمدان سمت راست انجام شد که با توجه به این‌که گزارش برش‌های انجمادی ارسال شده حین عمل موسینوس سیست آدنوم تخمدان و سیتولوژی پریتونن منفی بود، تخمدان نگه داشته شده ولی به علت آسیت فراوان و موسینوس بودن، جهت کاهش حجم آسیت، امتکتومی اینفراکولیک انجام شد.

شرایط بیمار دو طول عمل جراحی به‌طور کامل پایدار بوده و بیمار چهار روز پس از عمل با حال عمومی خوب از بیمارستان ترخیص گردید. نتیجه نهایی پاتولوژی هم با نتیجه برش‌های انجمادی هم‌خوانی داشته و امتنوم هم بدون تومور بود و در مراجعات بعدی (دو سال پس از عمل) نیز علائم عود دیده نشد.

بحث

در زنان جوان غالب کیست‌های تخمدانی به مرور زمان کاهش اندازه پیدا کرده و یا به‌طور کل از بین می‌روند، از این‌رو پیگیری دقیق این بیماران از طریق سونوگرافی امری ضروری است. کیست‌های خوش‌خیم کوچکتر از ۸ cm به‌طور عموم به روش دارویی و بدون

محتمل می‌کرد. بیمار شرح حال افزایش وزن تدریجی و دوره‌های عادت ماهیانه نامنظم را از چهار ماه پیش از مراجعه می‌داد و سابقه‌ای از علائم مشابه در گذشته و یا در هیچیک از اعضای خانواده را بازگو نمی‌کرد. با توجه به شرح حال فوق و همچنین یافته‌های اولیه، بررسی از نظر ضایعات بدخیم مانند کارسینوم آناپلاستیک، فیروسیارکوم و رابدومیوسارکوم در صدر اقدامات تشخیصی قرار داشته و با توجه به یافته‌های آزمایشگاهی و تصویربرداری، این ضایعات از لیست تشخیص‌های افتراقی خارج شدند.^۹ سیست آدنومای موسینوس تخمدان از ضایعات ناشایع در زنان به‌شمار می‌آید و همراهی آن با آسیت نادر است.

آسیت با حجم زیاد در فیبروما، تکوما، گرانولوزا سل تومور "سندرم میگز" را ایجاد کرده و در موارد نادری با موسینوس سیست آدنوما، لیومیوم رحمی و پاپیلوم لوله فالوپ همراه است.^{۱۵} این کیست به‌طور دقیق در بیمار شناسایی شده و با انجام جراحی لاپاراتومی خارج گردید. لازم به یادآوری است جراحی لاپاراتومی بدون بروز عارضه برای بیمار و یا آسیب به کیست و با موفقیت صورت پذیرفت. این گزارش اهمیت بررسی دقیق و همه جانبه بیماران و در نظر داشتن تشخیص‌های ناشایع را بار دیگر مورد تاکید قرار می‌دهد.

به‌دلیل درگیری کل بافت تخمدان و اتساع لوله و چسبیدن آن به توده سالپنگوآفورکتومی یک‌طرفه شد. در مطالعه حاضر با توجه به سن باروری برای بیمار سیستکتومی انجام گردید.^{۱۲} همچنین Katke و همکاران به گزارش یک مورد سیست آدنوم موسینوس بزرگ در بیماری با پرولاپس درجه ۳ یورتروواژینال پرداختند که با شکایت از علائم فشاری و افزایش اندازه رحم تا حدود ۳۶ هفته بارداری و بروز پرولاپس و رکتوسل، پس از توتال هیستریکتومی، گزارش نهایی پاتولوژی مبنی بر سیست آدنوم موسینوس تایید گردید.^۲

همچنین Gorgone و همکاران به گزارش یک مورد سیست آدنوم موسینوس در زن جوان ۱۷ ساله پرداختند.^{۱۳} این بیمار با تندرست شکمی به اورژانس مراجعه کرده بود که با انجام لاپاراسکوپی یک توده نئوپلاستیک بزرگ در تخمدان راست و همچنین آپاندیس ملتهب رویت گردید که منجر به سالپنژکتومی یک طرفه و آپاندکتومی گردید. از آن‌جا که بر اساس مطالعات اخیر در مواردی که نمای آپاندیس نرمال است و شواهد متاستاز وجود ندارد نیاز به آپاندکتومی حین جراحی نیست. در بیمار ما نیز آپاندکتومی انجام نشد.^{۱۴}

در مورد بیمار گزارش شده در مطالعه حاضر توده بزرگ داخل شکمی با گسترش از ناحیه لگن تا اپی‌گاستر بیمار و همچنین بروز آسیت، تشخیص ضایعه تومورال با منشا رحم و تخمدان را بسیار

References

- Jemal A, Siegel R, Xu J, Ward E. Cancer statistics, 2010. *CA Cancer J Clin* 2010;60(5):277-300.
- Katke RD. Huge mucinous cystadenoma of ovary with massive third degree uterovaginal prolapse in postmenopausal woman: rare case report and review of literature. *Int J Reprod Contracept Obstet Gynecol* 2015;4:255-8.
- Aminimoghaddam S, Shahrabi-Farahani M, Mohajeri-Tehrani M, Amiri P, Fereidooni F, Larjani B, et al. Epistatic interaction between adiponectin and survivin gene polymorphisms in endometrial carcinoma. *Pathol Res Pract* 2015;211(4):293-7.
- Rahmati A, Shakeri R, Aminimoghaddam S, Ajhdarkosh H. Photoclinic. *Arch Iran Med* 2013;16(11):691-2.
- Forstner R, Meissnitzer M, Cunha TM. Update on imaging of ovarian cancer. *Curr Radiol Rep* 2016;4:31.
- Sadidi H, Izadi-Mood N, Sarmadi S, Yarandi F, Aminimoghaddam S, Eshfahani F, et al. Comparison of clinicopathologic variables in coexistence cancers of the endometrium and ovary: A review of 55 cases in an academic center in Iran. *J Res Med Sci* 2015;20(8):727-32.
- Katke RD, Kiran U, Saraogi M, Sarode S, Thawal R. Giant borderline mucinous cystadenoma with previous 3 caesareans. *J Postgraduate Gynaecol Obstet* 2014;1:1-4.
- Kipps E, Tan DS, Kaye SB. Meeting the challenge of ascites in ovarian cancer: new avenues for therapy and research. *Nat Rev Cancer* 2013;13(4):273-82.
- Hart WR. Mucinous tumors of the ovary: a review. *Int J Gynecol Pathol* 2005;24(1):4-25.
- Petros M, Koliba P, Sevcik L, Curik R. Giant benign mucinous cystadenoma of both ovaries in early puerperium: case report and review of literature. *Ceska Gynecol* 2005;70(2):156-8.
- Gollakota S, Anuradha S. Borderline ovarian tumor: a case report and review of literature. *IOSR J Dent Med Sci* 2015;14(2):8-12.
- Kamel RM. A massive ovarian mucinous cystadenoma: a case report. *Reprod Biol Endocrinol* 2010;8(1):24.
- Gorgone S, Minniti C, Ilaqua A, Barbuscia M. Giant mucinous cystadenoma in a young patient. A case report. *G Chir* 2008;29(1-2):42-4.
- Cheng A, Li M, Kanis MJ, Xu Y, Zhang Q, Cui B, et al. Is it necessary to perform routine appendectomy for mucinous ovarian neoplasms? A retrospective study and meta-analysis. *Gynecol Oncol* 2017;144(1):215-22.
- Liao Q, Hu S. Meigs' syndrome and pseudo-Meigs' syndrome: report of four cases and literature reviews. *J Cancer Ther* 2015;6(4):293.

Huge mucinous cystadenoma of ovary, describing a young patient: *case report*

Soheila Aminimoghaddam
M.D.¹

Saeedehsadat Batayee M.D.^{2*}

Mahsa Velaei M.D.³

1- Department of Gynecology
Oncology, Iran University of
Medical Sciences, Tehran, Iran.

2- Department of Obstetrics &
Gynecology, Iran University of
Medical Sciences, Tehran, Iran.

3- Department of Obstetrics and
Gynecology, Ardabil University of
Medical Sciences, Ardabil, Iran.

* Corresponding author: First Floor, Sadr
Tower, Simiari Alley, Sadr Bridge,
Shariati Ave., Tehran, Iran.
Postal code: 1931613683
Tel: +98- 21- 22211688
E-mail: saeedehbatayee@gmail.com

Abstract

Received: 07 Apr. 2017 Revised: 18 Aug. 2017 Accepted: 21 Aug. 2017 Available online: 22 Aug. 2017

Background: About 90% ovarian cancers are epithelial and 10-15% of this group are mucinous. The treatment is the hysterectomy with bilateral salpingo-oophorectomy. However, most of these tumors occur in young women that have not yet given birth in which preservation of fertility should be considered. We present a case of huge mucinous cystadenoma and massive ascites managed by preserving uterus and ovaries. Meigs' syndrome is found in fibroma, and thecoma of ovary, however, in rare occasion this syndrome is occurred in mucinous cystadenoma.

Case presentation: A 21-year-old unmarried woman presented with the complaint about weight gains and irregular menstruation for four months to gynecology clinic of Firoozgar hospital in Tehran in October 2016. Preop lab data including tumor marker was gathered, and sonography with CT scanning of pelvic and chest was performed. The ascitic fluid was negative for malignancy. Also, laparotomy with staging the ovarian tumors was carried out including cytology of ascitic-fluid, cytology of diaphragm, ovarian cystectomy, biopsy of the paracolic gutter, exploring abdomen and pelvis. Histopathology report revealed mucinous cystadenoma. Moreover, according to the normal appearance of the appendix in this case, the appendectomy was not performed.

Conclusion: Ovarian cysts in young women who are associated with elevated levels of tumor markers and ascites require careful evaluation. Management of ovarian cysts depends on patient's age, size of the cyst, and its histopathological nature. Conservative surgery such as ovarian cystectomy or salpingo-oophorectomy is adequate in mucinous tumors of ovary. Multiple frozen sections are very important to know the malignant variation of this tumor and helps accurate patient management. Surgical expertise is required to prevent complications in huge tumors has distorted the anatomy, so gynecologic oncologist plays a prominent role in management. In this case, beside of the huge tumor and massive ascites uterine and ovaries were preserved by gynecologist oncologist and patient is well up to now.

Keywords: ovarian cysts, mucinous cystadenoma, ascites, weight gain.