

مقایسه تاثیر تریامسینولون استوناید و دگزامتازون بر مبتلایان لیکن پلان دهانی

دکتر فرید عباسی^۱، دکتر لیلا جوکار^{۱*}، دکتر کامیار علوی^۱، دکتر محمد علی اوصیاء^۱،دکتر حمید حمیدی^۴^۱ گروه بیماری‌های دهان، دانشکده دندانپزشکی، دانشگاه علوم پزشکی شاهد^۲ گروه بیماری‌های پوست، دانشکده پزشکی، دانشگاه علوم پزشکی اراک

چکیده

سابقه و هدف: با توجه به شیوع نسبتاً بالای لیکن پلان دهانی و عدم موفقیت قطعی درمان‌های شناخته شده فعلی، این تحقیق به بررسی مقایسه درمان این بیماری با تزریق داخل ضایعه‌ای دو داروی دگزامتازون و تریامسینولون استوناید می‌پردازد.

روش بررسی: تحقیق به روش کارآزمایی بالینی دو سویه کور روی تعداد ۲۰ بیمار انجام شد. هر بیمار دارای ۲ ضایعه دو طرفه گونه بود و در کل تحقیق روی ۴۰ نمونه انجام گرفت. بیماران، پس از تشخیص قطعی لیکن پلان، به طور تصادفی به دو گروه (دگزامتازون) و (تریامسینولون) تقسیم شدند. دوز و مدت مصرف داروها طبق روش استاندارد تعیین شد و اثر درمانی دو دارو بر وسعت کل ضایعه وسعت ناحیه رتیکولر (R)، اریتم (E) و اولسر (U) و نیز بر روی سوزش با شاخص VAS اندازه‌گیری شد و نتایج درون گروهی و بین گروهی با استفاده از آزمون آماری مورد قضاوت قرار گرفت.

یافته‌ها: هر دو دارو بر میزان سوزش، وسعت ناحیه رتیکولر، اریتم، اولسر و وسعت کل ضایعه تاثیر مثبتی داشتند ($p < 0/0001$)، اما میزان تغییرات بین دو گروه نشان داد که اختلاف معنی‌داری با هم نداشتند ($p < 0/2$).

نتیجه‌گیری: به نظر می‌رسد هر دو دارو اثر مشابهی در درمان مبتلایان به لیکن پلان دارند.

واژگان کلیدی: تریامسینولون استوناید، دگزامتازون، لیکن پلان دهانی.

مقدمه

اهمیت بالایی برخوردار است. در حال حاضر هیچ درمان قطعی برای لیکن پلان دهانی شناخته نشده است و کنترل علائم در معالجه بیمار کمک کننده است (۸،۷) و کورتیکواستروئیدهای موضعی غالباً در کنترل علائم موفق و بسیار ارزشمند هستند و به صورت پماد، کرم، دهان‌شویه، اسپری یا خمیر به کار می‌روند (۱۰،۹). اما بعضی ضایعات مقاوم به درمان بوده و یا به کندی به آن پاسخ می‌دهند که باعث رنج بیمار برای مدت طولانی می‌شود. درمان با کورتیکواستروئید تزریقی داخل ضایعه‌ای به عنوان یک روش درمانی ساده و موثر با هدف دستیابی به غلظت بالای دارو در موضع و محدود نمودن سمیت سیستمیک دارو توصیه می‌گردد (۱۲،۱۱). تزریق داخل ضایعه تریامسینولون استوناید و یا دگزامتازون در درمان لیکن پلان دهانی موثر گزارش شده است

لیکن پلان دهانی نوعی بیماری التهابی مزمن شایع (۱) با شیوع ۱ تا ۴ درصد است (۲) که اولین بار در سال ۱۸۶۹ توسط Wilson شناخته شد و در سال ۱۹۰۶ توسط Dubreuih از نظر آسیب‌شناسی شرح داده شد (۳). میزان شیوع آن در زنان بیشتر از مردان است (۴). با توجه به داشتن علائم سوزش و درد به خصوص در نوع اروزو و آتروفیک و ترس از بدخیم شدن ضایعه (۵،۶)، درمان این ضایعات از

آدرس نویسنده مسئول: تهران، دانشگاه علوم پزشکی شاهد، دانشکده دندانپزشکی، گروه بیماری‌های

دهان، دکتر فرید عباسی (e-mail: abassi110@yahoo.com)

تاریخ دریافت مقاله: ۱۳۸۸/۲/۲۵

تاریخ پذیرش مقاله: ۱۳۸۸/۷/۱۹

یک سانتی متر مربع تزریق شد و در گروه دیگر دگزامتازون ساخت شرکت کاسپین (دگزامتازون ۸ میلی گرم در ۲ میلی لیتر) با غلظت ۴ میلی گرم در ۱ میلی لیتر به میزان ۰/۱ میلی لیتر در یک سانتی متر مربع تزریق شد. برای تزریق، داروی قرعه کشی شده توسط فرد سومی در سرنگ کشیده می شد و محقق (تزریق کننده) و بیمار از محتوای سرنگ تزریق آگاهی نداشتند. تاثیر درمان روی وسعت کل ضایعه و هر کدام از نواحی فوق الذکر و نیز بروی میزان سوزش بیمار ارزیابی گردید و داده ها در فرم اطلاعاتی ثبت شد. وضعیت اولیه هریک از شاخص ها در داخل گروه با آزمون ویلکاکسون (Wilcoxon one's Signed Rank Test) و بین دو گروه با آزمون من ویتنی U مورد قضاوت آماری قرار گرفت. $p < 0/05$ معنی دار تلقی گردید.

یافته ها

تحقیق روی ۲۲ بیمار انجام شد، اما در گروه تریامسینولون ۲ بیمار از ادامه درمان امتناع ورزیدند. چون هر نفر در ۲ طرف گونه بررسی گردید، در کل ۴۰ نمونه مورد مطالعه قرار گرفت. در گروه تریامسینولون ۹ نفر (۱۸ نمونه) و در گروه دگزامتازون نیز ۱۱ نفر (۲۲ نمونه) بررسی شدند. تعداد افراد مرد در گروه دگزامتازون ۴ نفر (۳۶/۴ درصد) و تعداد افراد زن ۷ نفر (۶۳/۶ درصد) بود. تعداد افراد مرد مورد بررسی در گروه تریامسینولون ۲ نفر (۲۲/۲ درصد) و تعداد افراد زن ۷ نفر (۷۷/۸ درصد) بود ($p < 0/5$). سن افراد گروه تریامسینولون 42 ± 9 سال و در گروه $45/5 \pm 12$ سال بود که آزمون t نشان داد که این اختلاف از لحاظ آماری معنی دار نیست ($p < 0/7$). وسعت کل ضایعه لیکن پلان در زمان های مورد بررسی و به تفکیک گروه درمانی در جدول یک آورده شده است و نشان می دهد در ابتدای مطالعه میزان وسعت کل ضایعه در ۲ گروه مشابه بود و اختلاف آنها به لحاظ آماری معنی دار نبود ($p < 0/6$). در پیگیری اول، وسعت ضایعه در گروه تریامسینولون برابر $63/2 \pm 67/8$ میلی متر مربع بودند که حدود ۵۸/۴ درصد کاهش یافت و آزمون ویلکاکسون نشان داد که این کاهش به لحاظ آماری معنی دار است ($p < 0/0001$). در روز چهاردهم، وسعت این ضایعه $62/2 \pm 9/4$ میلی متر مربع رسید که نسبت به روز هشتم تغییری نکرده اما نسبت به زمان ابتدای مطالعه تقریباً ۶۰ درصد کاهش داشت ($p < 0/0001$). در گروه دگزامتازون، وسعت ضایعه این گروه در روز هشتم $82/4 \pm 9/4$ میلی متر مربع بود. در روز چهاردهم، این میزان $80/2 \pm 40/5$ میلی متر مربع بود که نسبت به روز هشتم

(۱۳). اما تاکنون مطالعه ای برای مقایسه تاثیر درمانی دو دارو صورت نگرفته است. با توجه به این خلاء اطلاعاتی در مورد نحوه تجویز دارو، اثر این دو دارو به صورت تزریق داخل ضایعه بر روی مبتلایان لیکن پلان دهانی مراجعه کننده به بخش بیماری های دهان دانشکده دندانپزشکی شاهد در سال ۱۳۸۹ مورد بررسی قرار گرفت.

مواد و روشها

تحقیق به روش کارآزمایی بالینی تصادفی دو سوویه کور (Double Blind Randomized Clinical Trail) انجام گرفت. از میان بیماران با تشخیص بالینی لیکن پلان اروزیو دهانی مراجعه کننده به دانشکده دندانپزشکی شاهد تهران، تعداد ۲۲ بیمار که موافقت کتبی خود را برای همکاری با طرح اعلام کرده بودند، بیماریشان محدود به مخاط گونه بود، فاقد بیماری سیستمیک مرتبط بودند، سابقه مصرف دارویی که باعث ایجاد ضایعات لیکنوئید در دهان گردد را نداشتند، درمان مشابه قبلی در گذشته انجام نداده بودند و از یک ماه قبل هیچ داروی سیستمیک و یا موضعی دیگر موثر در درمان لیکن پلان را مصرف نکرده بودند، انتخاب شدند. خانم های باردار و شیرده در این تحقیق وارد نشدند. پس از اینکه نمونه بیوپسی از بیماران تهیه شد و تشخیص لیکن پلان مورد تایید متخصص آسیب شناسی قرار گرفت، بیماران به طور تصادفی به دو گروه تقسیم شدند. میزان درد بیماران و مساحت نواحی رتیکولر و اریتماتو و زخمی در روزهای اول، هشتم و چهاردهم ثبت گردید. جهت ثبت درد از روش VAS استفاده شد و از روش REU در ارزیابی مساحت کل ضایعه و نیز نواحی رتیکولر و اریتماتو و زخمی به کار رفت (۱۴). میزان سوزش بیماران براساس VAS بین صفر (بدون سوزش) تا ۱۰ (حداکثر سوزش) قرار داده شد (۱۴). برای این کار از مسواک نرمی که به آرامی روی ضایعه حرکت داده می شد، استفاده شد تا میزان درد و سوزش بیمار ثبت گردد. سطح ناحیه رتیکولر، اریتماتو و زخمی توسط شابلون طراحی شده برحسب میلی متر مربع اندازه گیری و نتایج در فرم اطلاعاتی ثبت گردید. ظاهر بالینی ضایعه توسط روش REU ثبت گردید و با همین روش score بندی انجام گرفت. REU Score براساس فرمول زیر محاسبه شد: $REU = \sum R + \sum (E \times 1.5) + \sum (U \times 2)$ (۱۴). داروی استفاده شده گروه اول تریامسینولون استوناید ساخت کشور آلمان (تریام هگزال ۴۰ میلی گرم در ۱ میلی لیتر) با غلظت ۱۰ میلی گرم در میلی لیتر به میزان ۰/۱ میلی لیتر در

وسعت ناحیه رتیکولر در دو گروه بعد از روز هشتم به لحاظ آماری معنی دار نبود ($p < 0/7$). همین نتیجه در پیگیری روز چهاردهم هم وجود داشت ($p < 0/7$).

جدول ۲- وسعت ناحیه رتیکولر (R) در زمان‌های پیگیری و به تفکیک گروه درمانی

| زمان صفر | روز هشتم | روز چهاردهم | |
|---------------------|-----------------|-----------------|------------|
| میزان | p-value | میزان | |
| تریامسینولون (n=18) | $41/2 \pm 42/5$ | $40/8 \pm 42/8$ | $< 0/0001$ |
| دگزامتازون (n=22) | $41/5 \pm 30/7$ | $37/1 \pm 27/2$ | $< 0/0001$ |
| p-value | 0/5 | 0/7 | 0/9 |

وسعت ناحیه اروزیو (E) بر حسب زمان‌های پیگیری و گروه درمانی در جدول ۳ ارائه شده است.

جدول ۳- میزان وسعت ناحیه اروزیو (E) به تفکیک گروه درمانی

| زمان صفر | روز هشتم | روز چهاردهم | |
|---------------------|-----------------|----------------|------------|
| میزان | p-value | میزان | |
| تریامسینولون (n=18) | $18/3 \pm 36/5$ | $17/6 \pm 6/8$ | $< 0/0001$ |
| دگزامتازون (n=22) | $57/6 \pm 12/6$ | $35 \pm 10/6$ | $< 0/0001$ |
| p-value | 0/8 | 0/5 | 0/5 |

در گروه تریامسینولون ۹ نمونه و در گروه دگزامتازون ۶ نمونه دارای ضایعات اولسراتیو بودند و وسعت این نواحی در ابتدای مطالعه و در روز هشتم و دوم بین دو گروه و نیز داخل هر گروه از نظر آماری تفاوت معنی‌داری نداشت (جدول ۴).

جدول ۴- میزان وسعت ناحیه زخمی (U) به تفکیک گروه درمانی

| زمان صفر | روز هشتم | روز چهاردهم | |
|---------------------|----------------|----------------|----------|
| میزان | p-value | میزان | |
| تریامسینولون (n=18) | $8/3 \pm 17/2$ | $3/9 \pm 8/9$ | $< 0/1$ |
| دگزامتازون (n=22) | $26/2 \pm 6/4$ | $5/7 \pm 17/9$ | $< 0/07$ |
| p-value | 0/8 | 0/8 | 0/9 |

در ضمن طی مراحل درمانی هیچ موردی از عوارض جانبی دارو شامل آتروفی، عوارض ناشی از تریق و عوارض دیگر دیده نشد.

بحث

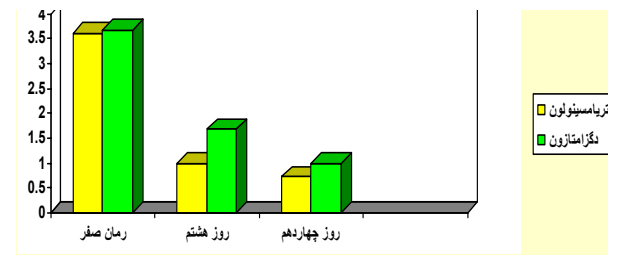
لیکن پلان دهانی احتمالاً نشان دهنده پاسخ ایمونولوژیک وابسته به سلولی به یک آنتی‌ژن القایی در مخاط افراد مستعد است. بنابراین استفاده از داروهای سرکوبگر یا تنظیم کننده

تغییری نکرد، اما نسبت به زمان ابتدای مطالعه کاهش معنی‌داری داشت ($p < 0/0001$) و در کل حدود ۵۲ درصد کاهش داشت. در مقایسه دو گروه، میزان وسعت کل ضایعه در روز هشتم اختلاف معنی‌داری نداشت ($p < 0/8$). در روز چهاردهم نیز میزان وسعت کل ضایعه در دو گروه مشابه بود ($p < 0/9$).

جدول ۱- میزان وسعت کل ضایعه لیکن پلان بر حسب زمان‌های مورد بررسی و به تفکیک گروه درمانی

| زمان صفر | روز هشتم | روز چهاردهم | |
|---------------------|------------------|-----------------|------------|
| میزان | p-value | میزان | |
| تریامسینولون (n=18) | $63/2 \pm 68/7$ | $62/2 \pm 9/4$ | $< 0/0001$ |
| دگزامتازون (n=22) | $83/4 \pm 138/2$ | $80/5 \pm 40/5$ | $< 0/0001$ |
| p-value | 0/8 | 0/6 | 0/9 |

میزان درد افراد دو گروه در ابتدای مطالعه مشابه بود ($p < 0/7$). در پایان روز هشتم، میزان درد گروه تریامسینولون برابر $1 \pm 1/14$ و در گروه دگزامتازون $1/68 \pm 1/7$ بود ($p < 0/2$). در روز چهاردهم نیز میزان درد دو گروه مشابه بود ($p < 0/7$). در داخل هر گروه، میزان درد روز هشتم نسبت به زمان صفر و روز چهاردهم نسبت به صفر به لحاظ آماری معنی‌دار بود ($p < 0/0001$). نمودار ۱ میزان درد را در زمان‌های پیگیری و به تفکیک گروه درمانی نشان می‌دهد.



نمودار ۱- میزان درد در زمان‌های پیگیری و به تفکیک گروه درمانی

وسعت ناحیه رتیکولر (R) بر حسب زمان‌های بررسی و به تفکیک گروه درمانی در جدول ۲ نمایش داده شده و نشان می‌دهد که در ابتدای مطالعه اندازه وسعت ناحیه رتیکولر (R) دو گروه مشابه بود ($p < 0/5$). در پایان روز هشتم وسعت ناحیه رتیکولر (R) در گروه تریامسینولون $41/2 \pm 42/5$ میلی‌متر مربع بود که ۷۲ درصد کاهش داشت ($p < 0/0001$) و در گروه دگزامتازون نیز به میزان $41/5 \pm 30/7$ میلی‌متر مربع یا ۵۵ درصد کاهش را نشان داد ($p < 0/0001$).

مقابل به عنوان گروه شاهد در نظر گرفته شد. ۰/۵ میلی لیتر تریامسینولون استوناید ۴۰ میلی گرم در میلی لیتر در هفته اول تزریق شد و بعد به فواصل ۱ هفته ای پیگیری بیماران انجام گرفت و چنان چه پس از ۲ هفته ضایعه کمتر از ۸۱ درصد پسرفت داشت، تزریق دوم برای آنها انجام می شد و مجدداً پیگیری می شدند و در کل بیماران به مدت ۴ هفته پیگیری شدند. نتایج نشان داد که در گروه مورد علائم و نشانه ها به سرعت پسرفت کرده است، در حالی که بیماران گروه شاهد کاهش خفیفی را نشان دادند (۱۴). در این مطالعات داروی تریامسینولون استوناید به تنهایی ارزیابی شده و نیز یک ضایعه بیمار تحت درمان بوده و ضایعه دیگر بیمار به عنوان شاهد در نظر گرفته شده و بدون درمان پیگیری می گردید، ولی در مطالعه ما هر ۲ ضایعه بیمار درمان شد و دو دارو با هم مقایسه گردیدند. Ohbayashi و همکارانش در سال ۲۰۰۷ از دگزامتازون به صورت تزریقی در درمان GVHD (بیماری پیوند علیه میزبان) مزمن مقاوم به درمان در یک بیمار استفاده کردند و دریافتند که تزریق موضعی ۰/۲ درصد دگزامتازون (۶/۵ میلی گرم در هر سانتی متر) به طور قابل توجهی در درمان موکوزیت بیمار موثر بوده است (۲۱). این مطالعه بصورت گزارش موردی بوده است و چون صرفاً روی یک بیمار به کار رفته است، نتیجه خاصی از آن نمی توان گرفت.

تحقیق حاضر نشان داد که هر دو دارو در درمان لیکن پلان دهانی موثر بودند. مطالعات نشان داده اند که بیشترین درصد مبتلایان لیکن پلان دهانی در دهه ۵ زندگی هستند و در زنان بیشتر از مردان دیده می شود. در مطالعه ما میانگین سنی دو گروه در حدود ۴۳/۶ سال بود و تعداد زنان مبتلا بیشتر از مردان بود.

با بررسی اطلاعات به دست آمده می توان نتیجه گرفت که استفاده از تزریق داخل ضایعه ای دگزامتازون و تریامسینولین استوناید می تواند باعث بهبود ضایعات لیکن پلان دهانی شده و به عنوان روش موثر و نسبتاً بی خطر مطرح می باشند.

ایمنی برای کنترل بیماری منطقی به نظر می رسد (۱۵). کورتیکواستروئیدها به خاطر خاصیت ضد التهابی و اثر ایمنوساپرسیوی که دارند در درمان لیکن پلان توصیه شده اند (۱۶) که به صورت سیستمیک، موضعی و داخل ضایعه ای می توانند به کار روند (۱۷). کورتیکواستروئیدهای سیستمیک به دلیل عوارض جانبی عمده آنها، باید در موارد بیماری شدید و ضایعات وسیع و یا ضایعاتی که به درمان موضعی پاسخ نمی دهند به کار روند (۱۸). بعضی محققین ترکیب پمادهای استروئید همراه با یک پایه چسبنده مثل متیل سلولوز orabase را توصیه می کنند. اما به دلیل کاربرد مشکل این مواد این درمان رضایت کامل بیمار را تامین نمی کند (۴). تزریق داخل ضایعه ای کورتیکواستروئید اولین بار توسط Sleeper در سال ۱۹۶۷ با هدف دستیابی به پاسخ سریع و با دوام تر نسبت به روش موضعی انجام شد (۱۹). مطالعات نشان دادند در درمان اختلالات التهابی تجویز میزان تام دارو در دفعات کمتر موثرتر از مصرف دوزهای کوچک تر و متعدد می باشد و در تزریق داخل ضایعه ای هنگامی که دارو به داخل ضایعه تزریق می شود، مقادیر قابل اندازه گیری به مدت ۳-۴ هفته در محل مانده و به تدریج آزاد می شود (۱۶) که در نتیجه این قاعده اجراء می شود. دگزامتازون و تریامسینولون هر دو استروئیدهای صنعتی هستند که به دلیل نامحلول بودن در آب به آرامی جذب خون شده و مدت زیادی در موضع باقی می مانند (۱۶). تاکنون به جز تحقیق حاضر مطالعه ای در رابطه با مقایسه تزریق داخل ضایعه ای آنها صورت نگرفته است. دکتر غلیانی و همکاران در سال ۱۳۸۵ نشان دادند که در ۲۰ بیمار درمان شده با تریامسینولون استوناید داخل ضایعه ای پس از ۴ هفته تزریق هفتگی در مقایسه با گروه شاهد که بدون درمان بودند علائم و نشانه های بیماری به سرعت پسرفت کرده بود (۲۰). Xia و همکاران در سال ۲۰۰۶ درمان لیکن پلان دهانی با تزریق داخل ضایعه ای تریامسینولون استوناید رادر ۴۵ بیمار بررسی کردند. بیماران این مطالعه درگیری ۲ طرفه گونه داشتند که یک طرف تحت درمان دارویی قرار گرفت و سمت

REFERENCES

1. Carrozzo M, Thorpe R. Oral lichen planus: a review. *Minerva Stomatol* 2009; 58: 519-37.
2. Dissemmond J. Oral lichen planus: an overview. *J Dermatol Treat* 2004; 15: 136-40.
3. Regezi JA, Sciubba JJ, Jorran CK, eds. *Oral pathology, clinical pathology correlation*. 5th ed. New York: W.B. Saunders Elsevier; 2008.
4. Neville BW, Damm DD, Allen KM, Bouquo T, eds. *Oral and maxillofacial pathology*. 3rd ed. New York: W.B. Saunders Company; 2009.
5. Silverman SJr, Gorsky M, Lozada-Nur F, Giannotti K. A prospective study of findings and management in 214 patients with oral lichen planus. *Oral Surg Oral Med Oral Pathol* 1991; 172: 665-70.

6. Lo Muzio L, Mignogna MD, Favia G, Procaccini M, Testa NF, Bucci E. The possible association between oral lichen planus and oral squamous cell carcinoma: a clinical evaluation on 14 cases and a review of the literature. *Oral Oncol* 1998; 34: 239-46.
7. Lozada-Nur F, Miranda C. Oral lichen planus: topical and systemic therapy. *Semin Cutan Med Surg* 1997; 16: 295-300.
8. Lodi G, Scully C, Carrozzo M, Griffiths M, Sugerman PB, Thongprasom K. Current controversies in oral lichen planus; report of an international consensus meeting, Part 2. Clinical management and malignant transformation. *Oral Surg Oral Med Oral Pathol Oral Radiol Endod* 2005; 100: 164-78.
9. Eisenberg E. Oral lichen planus: a benign lesion. *J Oral Maxillofac Surg* 2000; 58: 1278-85.
10. Eisen D, Carrozzo M, Bagan Sebastian JV, Thongprasom K, Number V. Oral lichen planus: clinical features and management. *Oral Dis* 2005; 11: 338-49.
11. Voûte AB, Schulten EA, Langendijk PN, Nieboer C, van der Waal I. Cyclosporin A in an adhesive base for treatment of recalcitrant oral lichen planus. An open trial. *Oral Surg Oral Med Oral Pathol* 1994; 78: 437-41.
12. Chainani-Wu N, Silverman SJr, Lozada-Nur F, Mayer P, Watson JJ. Oral lichen planus: patient profile, disease progression and treatment responses. *J Am Dent Assoc* 2001; 132: 901-909.
13. Greemn Berg M, Glick M, Ship J, eds. *Burket's oral medicine*. 11th ed. Philadelphia: BC Decker Inc Hamilton; 2008.
14. Xia J, Lic, Hong Y, Yang L, Huang Y, Chenh B. Short-term clinical evaluation of intralesional triamcinolone acetonide injection for ulcerative oral lichen planus. *J Oral Pathol Med* 2006; 35: 327-37.
15. Swift JC, Rees TD, Plemons JM. The effectiveness of 1% pimecrolimus cream in the treatment of oral erosive lichen planus. *J Periodontal* 2005; 76: 627-35.
16. Bertram G, ed. *Katzung's basic and clinical pharmacology*. 11th ed. Philadelphia: McGraw Hill; 2009.
17. Esmail B, Kumar SK. Oral lichen planus and lichenoid reactions: etiopathogenesis, diagnosis, management and malignant transformation. *J Oral Sci* 2007; 19: 89-106.
18. Kobkan I, Kittipong D. Steroids in the treatment of lichen planus: a review. *J Oral Sci* 2008; 50: 377-85.
19. Chin J. Treatment of erosive lichen planus with intralesional injection of triamcinolon acetonide. *Clin Dent J* 1996; 159: 1-7.
20. Ghaliani P. Evaluation of the effect of intralesional injection of triamcinolone acetonide on the healing of erosive oral lichen planus. *Beheshti University Dentistry Journal* 2006; 24: 362-58.
21. Ohbayashi Y, Imataki O, Higuchi A, Miyake M. Topical steroid injection for refractory oral chronic graft- versus-host disease. *Rinsho Ketsueki* 2007; 48: 1508.