

# به کارگیری تکنیک استریولوژی در اثبات سمیت کلیوی القاء شده توسط ماده ضد سرطان سیس پلاتین با بررسی پارامترهای حجمی در موش صحرایی نر

شهرلا ظهیری (Ph.D.)\*  
پنجه شاهین (Ph.D.\*\*\*)  
محمد حیات مبینی (M.D.\*\*\*\*)  
عبدالرحمن دزفولیان (Ph.D.\*\*)  
فرزانه دهقانی (Ph.D.\*\*\*\*)  
محمد رضا

## چکیده

سابقه و هدف : سیس پلاتین دارویی است که به طور گسترده جهت درمان تومورهای بدخیم مانند سرطان‌های تخمدان، بیضه، مثانه و غیره به کار می‌رود. مصرف این ترکیب به علت عوارض جانبی زیادی که روی اعضاء مختلف به ویژه کلیه‌ها می‌گذارد محدود می‌باشد. از آنجا که سمیت کلیوی حاصل از این دارو تاکنون به لحاظ شواهد آزمایشگاهی (افزایش غلظت BUN و کراتینین سرم) و هیستوپاتولوژیکی مورد بررسی و اثبات قرار گرفته هدف از این تحقیق معرفی و به کارگیری تکنیک استریولوژی جهت اثبات این امر می‌باشد.

مواد و روش‌ها : سه گروه از موش‌های صحرایی نر به طور تصادفی جداسازی و به گروه‌های ده‌تایی تقسیم شدند. به گروهی سیس پلاتین به میزان 7/0mg/kg حل شده در حلال و به گروه کنترل معادل آن حلال دارو یعنی سرم فیزیولوژی از طریق داخل صفاقی تزریق گردید. گروه سوم دارو را به شکل مزمن به میزان 1/20mg/kg به مدت 5 روز متوالی دریافت نمود. گروه‌های اول و دوم 96 ساعت پس از تزریق و گروه سوم همین زمان پس از آخرین تزریق مورد کالبدشکافی قرار گرفتند و کلیه‌های راست آنان پس از توزین و قرار گرفتن در فیکساتیو مراحل آماده‌سازی بافت برای آنالیز میکروسکوپی را جهت تخمین حجم نمونه بر اساس اصل کاوالیه گذراندند.

یافته‌ها : مطالعات نشان می‌دهند نه تنها به لحاظ هیستوپاتولوژیک سیس پلاتین موجب آسیب سلولی عمدتاً در لوله‌های پروکسیمال کلیوی و بافت بینابینی عضو گردیده بلکه آنالیز میکروسکوپی و تکنیک استریولوژی افزایش اندازه و هیپرتروفی تمامی بخش‌های کلیه (افزایش حجم کامل عضو، کورتکس و مدولا) را نشان می‌دهد که به طور بارزی نشانگر آسیب این عضو می‌باشد، هرچند که در دوز مزمن آسیب‌های کمتری قابل مشاهده می‌باشد.

استنتاج : به کارگیری تکنیک استریولوژی می‌تواند به عنوان ابزاری مفید جهت اثبات نحوه عمل داروها مورد استفاده قرار گرفته، و حتی در مواردی که سایر یافته‌ها کمک چندانی ننمایند، این تکنیک می‌تواند شاهدهی مؤثر و کارآمد در این خصوص باشد.

واژه‌های کلیدی : استریولوژی، سیس پلاتین، مسمومیت کلیه، اصل کاوالیه

\* دانشجوی Ph.D. دانشگاه علوم پزشکی اهواز  
\*\* استادیار گروه بافت‌شناسی دانشگاه علوم پزشکی اهواز  
\*\*\* دانشیار گروه فارماکولوژی دانشگاه علوم پزشکی شیراز  
\*\*\*\* دانشجوی Ph.D. دانشگاه علوم پزشکی اهواز  
✉ ساری- بیمارستان زارع

## مقدمه

سیس پلاتین ترکیبی است مهارکننده سنتز اسید دزوکسی ریبونوکلیئیک (DNA) که به شکل گسترده‌ای جهت درمان تومورهای بدخیم از جمله تومورهای متاستازدهنده بیضه، تخمدان، مثانه، سرطان‌های ریه، سر و گردن و غیره به کار می‌رود (۱ تا ۴). این دارو مشابه با سایر داروهای ضد سرطان روی اعضاء مختلف عوارض جانبی بر جای می‌گذارد. عمده‌ترین اختلال حاصله از آن نفروتوکسی سیتی می‌باشد (۱ تا ۶). مطالعات گسترده نشان می‌دهند این ترکیب از طریق اتصالات کووالانسی با ماکرومولکول‌های کلیه موجب آسیب کلیوی می‌شود (۳، ۷، ۸).

آسیب کلیوی حاصل از این ترکیب به لحاظ آزمایشگاهی با بالا رفتن سطوح غلظت کراتینین و BUN سرم خون و همچنین به لحاظ هیستوپاتولوژیکی به شکل نکروز حاد سلولی در لوله‌های کلیوی به ویژه لوله‌های پروکسیمال (مجاور نزدیک) و آپاپتوز سلولی و آسیب‌های بافت بینابینی به شکل فرآیندهای آماسی تاکنون مورد بررسی و تأیید قرار گرفته است (۴ تا ۷).

استریولوژی (آنالیز میکروسکوپی سه بُعدی) علمی است که هرچند سابقه طولانی دارد ولی در چندین سال اخیر راه خود را در حیطه شاخه‌های گوناگون علوم تجربی به خوبی باز نموده است و بالاخص در زمینه بافت‌شناسی و توکسیکولوژی کاربرد فراوانی یافته است. در این علم با استفاده از تکنیک‌های خاص و فرمول‌های اثبات شده ریاضی می‌توان یک مطالعه کمی و دقیقی را بر روی بافت انجام داد و حتی در مواردی که یافته‌های بالینی نتوانند کمک چندانی نمایند کمک مؤثری ارائه داده است. در استریولوژی می‌توان جنبه‌های گوناگونی مانند تعیین حجم عضو و بافت، تعیین تعداد ذرات خاص در نمونه، محاسبه سطح،

محاسبه طول و جنبه‌های متنوع دیگری را بسته به موضوع مورد مطالعه انتخاب نمود و با استفاده از فرمول‌های اثبات شده ریاضی و به کارگیری علم احتمالات نتایج مطالعات را صرفاً از بُعد کیفی خارجی ساخته و با اعداد و ارقام قابل اطمینان و دور از هرگونه سونگری ارایه داد (۱۰، ۱۱، ۱۳).

لذا با توجه به استفاده گسترده این دارو در درمان انواع سرطان و عارضه مهم این دارو یعنی سمیت کلیوی و از آنجا که تاکنون هیچ‌گونه مطالعه کمی در رابطه با نفروتوکسی سیتی این دارو صورت نگرفته و تمامی مطالعات قبلی همه دارای جنبه کیفی و مشاهده‌ای بوده‌اند، هدف از این تحقیق معرفی و به کارگیری تکنیک استریولوژی (آنالیز میکروسکوپی سه بُعدی) و امتحان کارایی و مؤثر بودن آن در اثبات سمیت کلیوی حاصل از این دارو می‌باشد. چرا که مطالعات میکروسکوپی کیفی با یک تفسیر ماهرانه، همراه با آنالیز و تجزیه و تحلیل، هرچند نقش مهم و باارزشی را در مراحل اولیه بسیاری از مسایل علمی ایفا می‌نمایند ولی با این وجود امروزه روش‌های کمی نقطه عطفی در مطالعات علمی جدید به شمار می‌روند و زمانی که نتایج یک کار و مطالعه علمی از طریق کمی به دست آمده باشد و بتوان به صورت اعداد و ارقام قابل اطمینان و صحیح آن را ارایه داد مسلماً ثابت می‌نماید که کار سخت‌تر و دقیقتری روی آن صورت گرفته و مسلماً ارزشمندتر خواهد بود (۱۰، ۱۱). بدین لحاظ در تحقیق حاضر سعی گردیده با استفاده از این تکنیک، به لحاظ کمی، سمیت کلیوی حاصل از این دارو در دو دوز مزمن و حاد با تأکید بر پارامترهای اندازه‌گیری حجم کامل، حجم کورتکس و حجم مدولای کلیه مورد بررسی و تجزیه و تحلیل قرار گیرد.

## مواد و روش ها


۳۰ سر از موش‌های صحرایی نر از نژاد Sprague- Dwally با وزنی در حدود ۲۰۰-۲۴۰ گرم انتخاب شده و از طریق نمونه‌برداری تصادفی ساده به ۳ گروه ۱۰ تایی تقسیم شدند. حیوانات به طور سه‌تایی در قفس مخصوص حیوانات با چرخه نوری ۱۲ ساعت روشنایی و ۱۲ ساعت تاریکی قرار داده شدند. برنامه غذای آنها شامل غذایی آماده حیوانات آزمایشگاهی ساخت شرکت خوراک دام و طیور شوشتر و آب تصفیه شهر بود. داروی سیس پلاتین ساخت کارخانه داروسازی EBEWE استرالیا و به سفارش شرکت سهامی دارویی کشور به صورت ویال ۱۰۰ میلی‌لیتری که حاوی ۵۰mg پودر سیس پلاتین حل شده در سرم فیزیولوژی بود از داروخانه بیمارستان گلستان اهواز تهیه شده و به گروهی از حیوانات به طریق داخل صفاقی و به میزان ۷/۵mg/kg به فرم دوز حاد یا هم حجم داروی تزریق شده سرم فیزیولوژی به عنوان کنترل به گروه دوم حیوانات داده شد. به گروه سوم از موش‌ها سیس پلاتین به شکل دوز مزمن به میزان ۱/۲۵mg/kg به مدت ۵ روز متوالی و هر روز سر ساعت معینی تزریق گردید. حیوانات گروه اول و دوم پس از ۹۶ ساعت و گروه سوم همین زمان پس از آخرین تزریق ابتدا بیهوش گردیده و پس از کالبدشکافی ابتدایی از طریق تکنیک پرفیوژن بافتی فیکساتور که شامل فرمالین ۱۰ درصد با بافر فسفات بود به داخل بطن چپ آنها تزریق گردید تا با عمل تلمبه‌ای قلب فیکساتور به داخل کلیه نفوذ نماید. سپس کلیه‌های راست حیوانات به دقت از محل جدا گردیده و پس از شستشوی مختصری با نرمال سالین ابتدا توسط ترازوی حساس توزین گردیده و سپس درون فیکساتور قرار داده شدند و پس از سه روز و تعویض ۳ الی ۴ بار فیکساتور در این مدت، کلیه‌ها جهت بررسی تکنیک استریولوژی مورد آماده‌سازی قرار گرفتند.

در این بررسی از تکنیک معروف کاوالیه (Cavalieri) جهت تخمین حجم عضو مورد مطالعه استفاده گردید. این تکنیک که اهمیت ویژه‌ای را در برآورد حجم مرجع در مطالعات استریولوژیکی به ویژه در کارهای بیومدیکال دارا می‌باشد اولین بار توسط Cavalieri ریاضیدان ایتالیایی در سال ۱۶۳۵ به کار گرفته شد و سپس توسط Jensen و Gundersen در سال ۱۹۸۷ توضیح داده شد و ویژگی‌های آماری آن نیز توسط آن دو نفر ارائه گردید و بنابراین دارای قدمتی در حدود ۴۰۰ سال است. Cavalieri نشان داد که با استفاده از برش‌های تصادفی یکنواخت و موازی و با فاصله مشخص، حجم نمونه را می‌توان با در دست داشتن مساحت برش‌ها و فاصله بین آنها محاسبه نمود. در ضمن توجه به این نکته ضروری است که این روش ساده و کارآمد، برای تخمین حجم بدون هیچ‌گونه پیش‌داوری در مورد شکل یا جهت فضایی نمونه به کار می‌رود. با استفاده از این روش می‌توان حجم یک نمونه یا اجزاء موجود در آن را اندازه گرفت و حتی با استفاده از این روش می‌توان حجم یک نمونه غیرقابل تفکیک را مانند قشر کلیه که قابل جدا شدن از مرکز کلیه نمی‌باشد نیز اندازه گرفت. مراحل مختلف این روش به شرح زیر می‌باشد. ابتدا جهت مناسب نمونه انتخاب می‌شود. سپس نمونه به صورت برش‌های موازی و با فاصله مشخص (t) و در مواردی که تهیه برش با فاصله یکسان مشکل باشد می‌توان از ضخامت متوسط (t) برش‌ها استفاده کرد. باید وضعیت شروع اولین برش تصادفی یکسان باشد و برش‌های بعدی نیز تصادفی و یکنواخت تهیه گردند.

تعداد  $m$  برش تصادفی با مساحت‌های  $A_1, A_2, \dots, A_m$  و با فاصله مشخص (t) تهیه می‌شوند و فرمول زیر تخمینی غیر بیاس برای محاسبه حجم می‌باشد.

(Point lattice probe) و بر روی کاغذ شفاف کپی شده است را به طور تصادفی بر روی تصویر انداخته و سپس با شمارش تعداد نقاطی که با تصویر برخورد نموده‌اند از فرمول زیر به راحتی حجم بخش مورد نظر به دست می‌آید.

$$\bar{V} = \sum_{i=1}^m p_i \cdot a_p \cdot \bar{t}$$



تصویر شماره ۱: پروب یا شبکه صلیبی مورد استفاده جهت تعیین حجم.

در این فاصله،  $\bar{V}$  حجم بخش مورد نظر،  $\sum P$  مجموع تعداد نقاط شمارش شده مساحت یا فریم هر نقطه و  $\bar{t}$  ضخامت اسلاب‌های اولیه می‌باشد.

ضمناً  $a_p$  یا قلمرو هر نقطه را می‌توان توسط فرمول  $\frac{\Delta x \cdot \Delta y}{M^2}$  به دست آورد که در آن  $\Delta x$  و  $\Delta y$  ابعاد خطی هر نقطه و  $M$  میزان بزرگنمایی خطی دستگاه میکروپروژکتور می‌باشد.

در مطالعات استریولوژیک لازم است که ضریب خطای استریولوژیک (CE) نیز محاسبه و در نظر گرفته شود. این شاخص در واقع جهت نمایش میزان شک و تردید در ارتباط با تخمین مورد نظر می‌باشد که به صورت نسبت خطای استاندارد به میانگین قابل تعریف و

$$est V = t \cdot (A_1 + A_2 + \dots + A_m)$$

جهت محاسبه مساحت (A) از یک شبکه نقطه‌ای که به طور کاملاً تصادفی بر روی سطح بُرش قرار داده می‌شود استفاده می‌گردد. برای این کار ابتدا بایستی دامنه یا قلمرو اطراف هر نقطه ( $a_p$ ) موجود در شبکه را محاسبه نمود. مساحت هر بُرش (A) از حاصلضرب ( $a_p$ ) در مجموع نقاطی ( $\sum P$ ) از شبکه که با سطح برش برخورد کرده‌اند، به دست می‌آید.

$$est V = t \cdot (A_1 + A_2 + \dots + A_m)$$

$$est A = \sum P_i \cdot a_p$$

مساحت به دست آمده را در ضخامت برش‌ها (t) ضرب کرده و به این ترتیب حجم (V) مورد نظر از رابطه زیر به دست می‌آید:

$$V = \sum_{i=1}^m P_i \cdot a(p) \cdot t$$

جهت انجام این کار، پس از قالب‌گیری کلیه‌ها در محلول آگار ۷ درصد، بلوک‌های مکعبی شکل حاصله بر روی دستگاه میکروتوم بافتی قرار گرفته، کلیه‌ها در راستای محور عمودی خود به بُرش‌های (اسلاب‌های) ۱ میلی‌متری تقسیم گردیدند. سپس با حفظ موقعیت برش‌ها، آنها جهت انجام مراحل تکنیک معمولی آماده‌سازی بافتی یعنی H&E شماره‌گذاری شدند. در مرحله میکروتومی (مقطع‌گیری) از هر اسلاب به دست آمده یک مقطع با ضخامت  $5 \mu m$  تهیه گردید (باید دقت شود که این بُرش حتماً سالم و به طور تصادفی تهیه گردد) بدین نحو به تعداد اسلاب‌ها مقاطع موازی پشت سر هم به دست می‌آید که جهت تعیین حجم از اصل کاوالیه از آنها استفاده می‌کنیم.

در مرحله بعدی مقاطع رنگ شده و خشک شده به دست آمده بر روی دستگاه میکروپروژکتور قرار داده شده و پس از انداختن تصویر بر روی صفحه نمایشگر پروبی متشکل از نقاط صلیبی شکل که قلمرو هر نقطه کاملاً مشخص می‌باشد (تصویر شماره ۱).

روی هر بخش مورد نظر در قلمرو نقطه حجم بر اساس  $mm^3$  به دست آمد.

پس از تخمین و محاسبه بخش‌های مورد نظر، نتایج به دست آمده از طریق آزمون آماری آنالیز واریانس (ANOVA) در بین سه گروه کنترل (I)، گروه دریافت کننده دارو با دوز حاد (II) و گروه دریافت کننده دارو با دوز مزمن (III) مورد تجزیه و تحلیل قرار گرفت و از آزمون دانت دو طرفه (Two-sided-dunnet test) جهت مطالعه معنی دار بودن بین گروه‌ها استفاده شد. همچنین مقایسه‌ای در بین هر دو گروه با یکدیگر به طور مجزا که در واقع گروه‌های مستقل از یکدیگر بودند با استفاده از آماره Mann-Whitney-u انجام گرفت تا وضعیت هر دو گروه نسبت به یکدیگر مورد ارزیابی قرار گیرد (جدول و نمودار شماره ۱).

با مراجعه به جدول شماره ۱ درمی‌یابیم که پارامتر وزن کلیه که در گروه کنترل (I)  $0.68 \pm 0.04$  گرم به دست آمده بود در گروه دریافت کننده دارو با دوز حاد (II) به بیشترین حد خود در بین سه گروه یعنی  $1.25 \pm 0.2$  (تقریباً ۲ برابر) می‌رسد ( $P < 0.001$ ).

اندازه‌گیری می‌باشد و تا حد ۱۰ درصد قابل قبول می‌باشد. فرمول محاسبه CE به صورت زیر است:

$$CE = \frac{(3a+c-4b)}{2 \sum_{i=1}^m P} a = \sum_{i=1}^m P_i \cdot P_i$$

$$b = \sum_{i=1}^m P_i \cdot P_i + 1$$

$$c = \sum_{i=1}^m P_i \cdot P_i + 2$$

### یافته‌ها

نتایج به دست آمده در این تحقیق را می‌توان در دو بخش بررسی کرد.

(الف) یافته‌های استریولوژیکی: در این تحقیق به منظور بررسی اثر سمیت کلیوی سیس پلاتین در دوزهای حاد و مزمن مطالعه‌ای بر روی حجم بخش‌های مختلف کلیه (حجم تمام، حجم کورتکس و حجم مدولا) با استفاده از تکنیک استریولوژی و اصل کاوالیه صورت پذیرفت. ضخامت اسلاب‌های اولیه ۱ میلی‌متر و ضخامت مقاطع به دست آمده از آنها  $5\mu$  بود. قلمرو هر نقطه مستطیلی به ابعاد  $\Delta x = 8.5mm$  و  $\Delta y = 7.5mm$  بوده و بزرگنمایی خطی میکروپروژکتور استفاده شده ۲۰ بوده که با ضرب کردن تعداد نقاط

جدول شماره ۱: مقایسه اثر سیس پلاتین بر حجم بخش‌های مختلف کلیه (حجم تمام، کورتکس، مدولا) بر حسب میلی‌متر مکعب ( $mm^3$ )

گروه	وزن کلیه راست (گرم)	حجم تمام کلیه	CE(T)	حجم کورتکس	CE(C)	حجم مدولا	CE(M)
سرم فیزیولوژی (کنترل I)	$0.68 \pm 0.04$	$235/02 \pm 22/35$	۰/۰۶	$195/91 \pm 17/5$	۰/۰۷	$32/98 \pm 5/93$	۰/۰۷
سیس پلاتین (دوز حاد II)	$1.25 \pm 0.2^a$	$334/78 \pm 30/7^a$	۰/۰۹	$253/29 \pm 26/08^a$	۰/۰۸	$63/68 \pm 5/42^a$	۰/۰۷
سیس پلاتین (دوز مزمن III)	$0.97 \pm 0.07^{ab}$	$294/52 \pm 16/18^{ab}$	۰/۰۵	$218/75 \pm 13/15^b$	۰/۰۸	$55/31 \pm 3/77^{ab}$	۰/۰۷

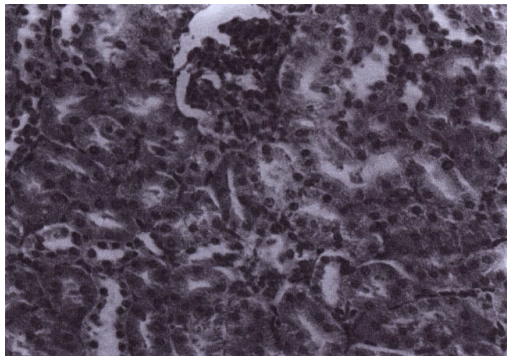
\* ارقام به صورت میانگین  $\pm$  انحراف معیار (SD) گزارش شده‌اند.

( $P < 0.05$ ). (صحت یافته‌های به دست آمده توسط هر دو آزمون آماری مورد استفاده مورد تأیید می‌باشد).

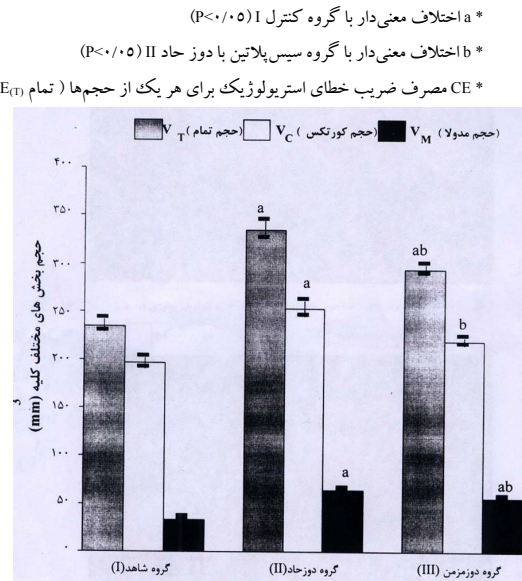
ضریب خطای استریولوژیک (CE) برای هر یک از پارامترها در حد قابل قبول و کمتر از ۱۰ درصد است.

(ب) نتایج هیستوپاتولوژیکی: مطالعه بافت کلیوی در سه گروه مورد آزمایش نشانگر آسیب بافتی شدید به شکل نکروز توبولی، اسکروز گومرولی و نفروز توبولی بینابینی (Tubulo-interstitial nephritis) در دو بخش کورتکس و مدولای کلیه به ویژه در حالت دوز حاد (گروه II) می‌باشد.

مشاهده می‌شود که آسیب‌های حاصله در دوز مزمن کمتر بوده و اثرات زیانبار کمتری را دارا می‌باشد. یافته‌های حاصله بر روی نمودار نشان داده شده و منعکس کننده اختلاف بین گروه‌ها در پارامترهای مورد ارزیابی می‌باشد (تصاویر شماره ۲، ۳، ۴ و ۵).



تصویر شماره ۱: میکروگراف نوری بافت کلیه موش صحرایی نر دریافت‌کننده سرم فیزیولوژی (به عنوان کنترل). بافت کلیه تغییرات غیرطبیعی را نشان نمی‌دهد [رنگ آمیزی هماتوکسیلین و ائوزین (×۴۰۰)].



ستون‌ها به صورت میانگین ± خطای معیار گزارش شده‌اند.  
 a - اختلاف معنی‌دار با گروه شاهد I ( $P < 0.05$ )  
 b - اختلاف معنی‌دار با گروه دوز حاد II ( $P < 0.05$ )

نمودار شماره ۱: مقیاس اثر سیس پلاتین بر حجم بخش‌های مختلف کلیه (mm³)

از طرفی حجم کامل کلیه ( $V_{Tot}$ ) که در گروه کنترل (I)  $235/02 \pm 22/35$  میلی‌متر مکعب ( $mm^3$ ) بود در گروه II به بالاترین حد خود یعنی  $334/78 \pm 30/7$  میلی‌متر مکعب می‌رسد و هیپرتروفی این عضو کاملاً بارز و مشهود است ( $P < 0.001$ ). حجم کورتکس مجدداً در گروه II به بالاترین مقدار خود یعنی  $253/29 \pm 26/08$  میلی‌متر مکعب می‌رسد و حجم بخش مدولای کلیه نیز در گروه II،  $63/68 \pm 5/42$  است که بیشترین میزان را در بین سه گروه مورد مطالعه دارد. همانگونه که از جدول مشخص است گروه شماره II در تمامی پارامترها با گروه کنترل تفاوت معنی‌دار ( $P < 0.001$ ) را نشان داده و گروه شماره III نیز این تفاوت را هم با گروه کنترل و هم با گروه II نشان می‌دهد ( $P < 0.003$ ) و تنها بخش مستثنی در این رابطه حجم کورتکس در این گروه است که نسبت به گروه کنترل تفاوت معنی‌داری را نشان نمی‌دهد.

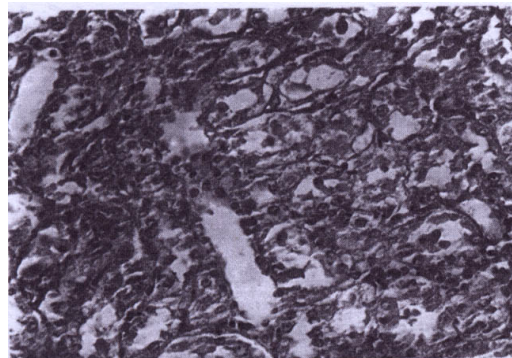
بدن. تجمع سیس پلاتین در لول‌های مرکزی مشاهده می‌شود [رنگ آمیزی هماتوکسیلین و اتوزین (×۴۰۰)].

### بحث

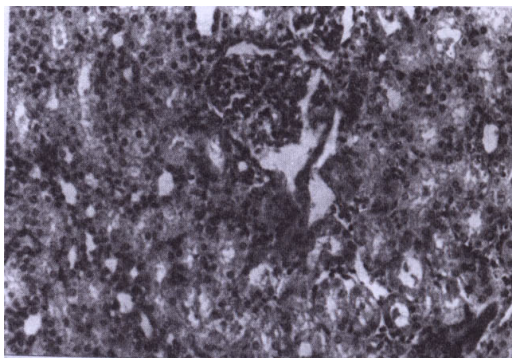
یکی از عوارض عمده سرطان اختلالات کلیوی است (۱ تا ۸، ۱۵). سیس پلاتین نیز که یکی از قویترین داروهای ضد تومور شناخته شده می‌باشد از این قاعده مستثنی نبوده، به نحوی که مهمترین عارضه حاصل از آن نفروتوکسی سیتی عنوان گردیده است (۱ تا ۶).

گرچه ساز و کار قطعی این دارو هنوز به طور دقیق مشخص نگردیده ولیکن عوامل گوناگونی از جمله اختلال در حمل مواد، ایجاد اتصالات کووالانسی با اجزاء و ماکرومولکول‌های سلولی و پراکسیوسین اسیدهای چرب غیر سلولی (۶، ۷، ۸، ۱۸)، ظهور رادیکال‌های آزاد (۷) و عملکرد آنزیم گاماگلوتامیل ترانس پپتیراز (GGT) می‌توانند نقش به سزایی در ایجاد عوارض ناشی از این دارو داشته باشند (۱۸).

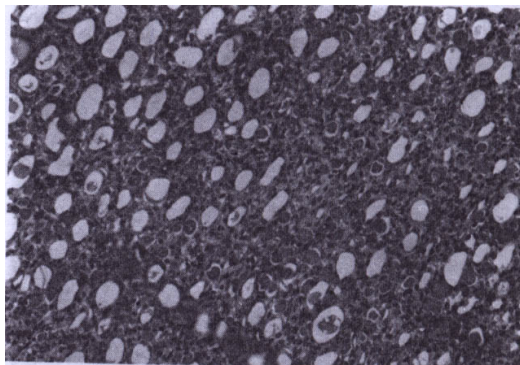
گرچه تاکنون جهت تشخیص سمیت کلیوی روش‌های گوناگونی از جمله تعیین سطح اوره و کراتینین سرم و میزان نیتراسیون گلوامرولی (۳ تا ۷) و مشاهدات هیستوپاتولوژیکی بافت کلیه (۲ تا ۱۹) پیشنهاد گردیده چنانچه در تحقیق حاضر نیز مورد اخیر به شکل نفریت توبولی بینابینی (Tubulointerstitial nephritis)، ریزش سلول‌های توبولی و تجمع کاست‌های پروتئینی به ویژه در مدولای عضو مشاهده گردید، ولی در کنار این معیارها اندازه‌گیری حجم کلیه نیز می‌تواند عنوان شاخصی با اهمیت مطرح گردد. هرچند حجم کلیه با روش غوطه‌ور سازی و جایگزینی در آب قابل اندازه‌گیری است اما به دلیل وجود خطای زیاد (به میزان ۵۰ درصد) روش مناسبی نمی‌باشد (۲۰) و امروزه روش کاوالیر جهت محاسبه حجم اعضا و بافت‌ها به عنوان



تصویر شماره ۲: میکروگراف نوری بافت کلیه موش صحرایی نر دریافت کننده سیس پلاتین ۷/۵ میلی گرم در هر کیلوگرم وزن بدن. آسیب شدید سلولی شامل تورم سیتوپلاسم و هسته، ریزش سلول‌ها، کاهش قدرت رنگ‌پذیری در سلول‌های اپی‌تلیالی لوله‌های کلیوی مشاهده می‌شود [رنگ آمیزی هماتوکسیلین و اتوزین (×۴۰۰)].



تصویر شماره ۳: میکروگراف نوری بافت کلیه موش صحرایی نر دریافت کننده سیس پلاتین ۱/۲۵ میلی گرم در هر کیلوگرم وزن بدن. بافت نسبتاً سالمتر از حالت حاد دیده می‌شود [رنگ آمیزی هماتوکسیلین و اتوزین (×۴۰۰)].



تصویر شماره ۴: میکروگراف نوری بافت مدولا موش صحرایی نر دریافت کننده سیس پلاتین ۱/۲۵ میلی گرم در هر کیلوگرم وزن

در مدل تجربی دیگری از نارسایی حاد کلیوی ناشی از تجویز لیتیم آشکار گردید که حجم کلیه نسبت به گروه شاهد افزایش چشمگیری داشته است (۳). همچنین هین کلیف (Hinchliffe) نشان داد که وزن کلیه معیاری برای اندازه گیری میزان تکامل در کلیه جنین انسان به شمار آمده و تغییرات حجمی در کلیه‌های جنین به هنگام

تکامل به وسیله تصویرهای MRI که جایگزین بُرش‌های باقی شده است می‌تواند به عنوان معیاری جهت رشد کلیه دومین تکامل محسوب گردد (۲۴).

بررسی حاضر نشان می‌دهد که افزایش حجم بافت کلیوی می‌تواند بیانگر آسیب بافتی باشد که خود ناشی از خیز میان باقی تجمع پروتئین‌های کامت در لوله‌های کلیوی، هیپرتروفی و هیپر پلازی نفرون‌های سالم و لوله‌های جمع کننده برای جبران ظهور گلومرول‌های بدون عملکرد پس از تأثیر ماده سمیت زا می‌باشد. از طرفی می‌توان فرضیه ای مبنی بر افزایش تعداد حبه‌های کلیوی، افزایش معدل حجمی گلومرولی یا افزایش سلول ریتی در بخش‌های مختلف نفرون یا لوله‌های جمع کننده و بافت بینابینی در اثر تحریک، عنوان نمود که البته مستلزم کاری کمی و دقیق بر روی تک تک این عوامل می‌باشد. در آخر این که به کارگیری تکنیک استریولوژی در مطالعه کمی اعضا بافت‌ها در اثبات سمیت ناشی از داروها و عوامل محیطی به دلیل کمتر بودن خطای اندازه گیری می‌تواند کاربرد زیادی در امور درمان داشته باشد، هر چند که جهت حصول به نتیجه قطعی بررسی‌های بیشتر و گسترده تری مورد نیاز است.

روشی کارآمد و با خطای بسیار ناچیز معرفی شده است (۲۱).

یافته‌های حاضر جهت تعیین حجم کلیه با روش کوالیر نشان داد که با تزریق ماده سیس پلاتین به دو شکل حاد و مزمن افزایش حجم در بافت کلیه به طور کامل و در دو بخش قشر و مدولای آن به طور مجزا در مقایسه با گروه شاهد افزایش معنی دار یافته است. همچنین وزن کلیه در هر دو گروه آزمایش نسبت به گروه شاهد افزایش معنی داری را نشان می‌دهد. پژوهش هاربی (Harbi) نیز نشان داد که با تجویز سیس پلاتین در موش‌ها، افزایش وزن کلیه به عنوان درصدی از کل وزن بدن، اتفاق می‌افتد که خود می‌تواند نشانگر درستی تحقیق انجام شده باشد (۱۹).

مارکوسن (Marcussen)، در تحقیقی بر روی نفروپاتی توبولی بینابینی در اثر القاء با سیس پلاتین بر روی موش‌های صحرایی، به این نتیجه رسید که ظهور این امر با پیدایش تعداد گلومرول‌های جدا شده از توبولی‌ها (atuhvlar glomeruli) همراه می‌باشد. وی با استفاده از روش‌های استریولوژیکی و هستوشیمیایی نشان داد که به ویژه با تجویز دوزهای بالای سیس پلاتین (بالتر از ۴ mg/kg) آتروفی و احتمالاً نکروز در قطعات پروکسیمال و دیستال نفرون‌ها ایجاد می‌شود که خود منجر به افزایش واحد‌های غیر عملکردی در کلیه می‌گردد، که در این ضمن هیپرتروفی و هیپرپلازی نفرون‌های سالم باقی مانده و لوله‌های جمع کننده به شکل جبرانی اتفاق افتاده که خود می‌تواند دلیلی بر افزایش حجم بافت کلیوی باشد (۲).



## فهرست منابع

1. Goodman & Gilman's. *The pharmacological basis of therapeutics*; 9<sup>th</sup> ed. New York: McGraw- Hill; 1995. p. 1269-1271.
2. Reynolds James EF. Martindale. The extra pharmacopoeia. 3<sup>th</sup> ed, Royal pharmaceutical society; London: 1996. p. 513-515.
3. Garnick M.B, Mayer R.J, Abelson H.T. Acute renal failure associated with cancer treatment (chap 20), Lazarus J.m., Brenner B.M, Acute renal failure. 3 d edition, London: Churchill Livingstone; 1998. p. 527-538.
4. Osman AM, Ei-Sayed EM, Ei-Demerdash E, AL-Hyder, Ei-Didi M, attia AS, et al. Prevention of cisplatin-induced nephrotoxicity by methimazole. *Pharmacol-Res.* 2000 Jan; 41(1): 115-21.
5. Lau- AH. Apoptosis induced by cisplatin nephrotoxicity injury. *Kidney Int.* 1999 Oct; 56(4); 1295-8.
6. Wolfgang G-H, Dominick M-A, Walsh KM, Hoeschele JD, Pegg DG. Comparative nephrotoxicity of a novel platinum compound cisplatin, and carboplatin in male wistar rats. *Fundamental & Applied Toxicology.* 1994 Jan; 22(1): 73-9.
7. Ban M, Hettich D, Huguet N. Nephrotoxicity mechanism of cisplatinum (II) diamine chloride in mice. *Toxicol Lett.* 1994; 71(2): 161-8.
8. Masatoshi Hayashi, Masahide Numaguchi, Hideki Watabe, Enomoto H, Yaoi Y. Cisplatin- induced nephrotoxicity and the protective effect of fosfomycin. *Acta obstet Gynecol Scand.* 1997; 76(6): 590-595.
9. Daoud SS, Clements MK, Small CL. Polymerase chain reaction analysis of cisplatin- induced mitochondrial DNA damage in human ovarian carcinoma cells. *Anticancer Drugs.* 1995; 6(3): 405-12.
10. C.V. Howard, M.G. Reed. unbiased stereology BIOS scientific publishers, 1998; preface & 39-45.
11. H.J.G. Gundersen; T.F. Bendtsen, L. Korbo, et al. Some new, simple and efficient stereological methods and their use in pathological research and diagnosis. *APMISS 96*; 1988; 391-394.
12. H.J.G. Gundersen, P. Bagger, T.F. Bendtsen et al. The new stereological tools; Disector, fractionator; nucleator and point sampled intercepts and their use in pathological research and diagnosis. *APMISS 96*; 1988, 857-881.
13. Amenta S. Histology and human microanatomy. 15 ed. Italy; 1991. Apx II.
14. J.R. Nyengaard. Stereological methods and their application in kidney research. doctoral thesis, Denmark: university of Aarhus, 1996, 54-62.

15. Dezfulian AR. Microscopical application of design based stereological methods in histopathology and toxic- pathology. Ph.D. thesis, Emgland: University of liverpool 1995.
۱۶. احمدی‌زاده معصومه، حیدری‌فرد محمود. بررسی نفروتوکسی سیتی سیس پلاتین و نقش گلوکوتایون بر آسیب‌های جامعه از این دارو در موش‌های صحرایی نر. *پژوهش در پزشکی*، دی-اسفند ۱۳۷۶، شماره ۴: صفحات ۱۷ تا ۲۶.
17. Erdnic M, Erdnic L, Nergiz Y, Isik B. Potentiation of cisplatin- induced nephrotoxicity in rats by allopurinol. *EXP- Toxicol- Pathol*. 2000 Aug; 52(4): 329-34.
18. Hanigan M.H, Gallagher B.C, Townsend D.M, Gabarra V. Gamma- glutamyl transpeptidase accelerates tumor growth and increases the resistance of tumors to cisplatin in vivo. *Carcinogene*. 1999 Apr; 20(4): 553-9.
19. Al Harbi M-M, Osman A-M, Al-Gharabiy N-M, et al. Effect of desferrioxanine on cisplatin induced nephrotoxicity in normal rats. *Chemotherapy*. 1995 Nov- Dec; 41(6): 448-54.
20. Weibel ER. *Stereological methods: practical methods for biological morphometry*. London: Academic press;
21. Lane H. Methods in laboratory investigation. *Lab Invest*. 1995; 72(6): 765-70.
22. Marcussen N, Jacobsen NO. The progression of cisplatin- induced tubulointerstitial nephropathy in rats. *APMIS*. 1992 Mar; 100(3): 256- 68.
23. Marcussen N, Peter D, Olsen TS. Atubular glomeruli in Litium- induced chronic nephropathy in rats. *Lab Invest*. 198q; 61(3): 2q5
24. Hinchliffe SA, Sargeant P.H, Chan V.F, Van Velzen D, Howard CV, Hutton JL, Rushton DI. Medullary ray glomerular counting as a method of assessment of human nephrogenesis. *Pathol Res pract*. 1992; 188(6): 775-82.