

## نقش اختصاصی مولکول های انتهایی زنجیره های گلیکوکونژوگه در تکامل قسمت مرکزی غده فوق کلیوی موش

محمد آهی (Ph.D.) \* مختار جعفرپور (Ph.D.) \*\* ناهید رحیمی فرد (Ph.D.) \*\*\*  
سکینه غفاریان (Ph.D.) \*\* حسن مفیدپور (Ph.D.) \*\* علیرضا فاضل (Ph.D.) \*\*

### چکیده

سابقه و هدف : با توجه به این که محققین بافت شناس، غدد فوق کلیوی را بیش تر با روش های ایمنی-بافتی- شیمیایی بررسی نموده اند و در مورد زنجیره های گلیکوکونژوگه سطح سلولی آنها کم تر تحقیق به عمل آمده ، بر آن شدیم تا با مشخص نمودن قند یا قندهای انتهایی زنجیره های گلیکوکونژوگه سطح سلول های کرومافینی در حال تکامل موجود در ناحیه مرکزی، غدد فوق کلیوی جنینی را مورد بررسی قرار دهیم.

مواد و روش ها : تعداد ۲۱۲ سر از جنین های ۱۳ تا ۲۰ روزه حاصل از جفت گیری ۲۶ موش نروماده سوری نژاد Balb/c پس از طی مراحل پایداری بافتی، به طریق Serialsection به ضخامت ۵ میکرومتر برش داده شدند. جهت رؤیت غدد فوق کلیوی و انتخاب مقطع مناسب ، برش ها ابتدا توسط روش هماتوکسیلین- ائوزین (H & E) رنگ آمیزی شدند و سپس برش های انتخابی با به کار گیری لکتین بافتی- شیمیایی، مورد بررسی میکروسکوپی قرار گرفتند. یافته ها : از بین لکتین های OFA, WGA, VVA, PNA, MPA که مورد استفاده قرار گرفتند، لکتین MPA در روزهای مختلف جنینی، با شدت و ضعف وابسته به سن نمونه، افزایش و یا کاهش سلول های کرومافین، ناحیه مرکزی غدد فوق کلیوی را مشخص کرد. در آزمایش از لکتین PNA به عنوان شاهد مثبت استفاده گردید. سلول های کرومافینی به هیچ کدام از دیگر لکتین های مورد استفاده، پاسخی ندادند.

استنتاج : با توجه به این که تنها لکتین MPA در روزهای مورد مطالعه جنینی، با سلول های کرومافینی قسمت مرکزی غدد فوق کلیوی واکنش نشان داده است و این لکتین به طور اختصاصی در سطح سلول به گیرنده Gal-GalNAc (Galactos-N-Acetyl Galactosamine) متصل می گردد، پیشنهاد می شود که قند انتهایی Gal-GalNAc به عنوان گیرنده فاکتورهای القایی تکامل و عامل کلیدی در تکامل سلول های کرومافین در ناحیه مرکزی غدد فوق کلیه، در نظر گرفته شود.

واژه های کلیدی : لکتین ها، سلول های کرومافین، لکتین بافتی- شیمیایی، گیرنده Gal-GalNAc،

لکتین MPA

\* دانشجوی دکتری تخصصی (PhD) علوم تشریحی دانشکده پزشکی دانشگاه علوم پزشکی مشهد ☒ مشهد: خیابان دانشگاه- ساختمان دانشکده پزشکی- گروه بافت شناسی و آناتومی

\*\* استادیار گروه علوم تشریحی دانشکده پزشکی دانشگاه علوم پزشکی مشهد \*\*\* متخصص آزمایشگاه کنترل مواد دارویی وزارت بهداشت و درمان

☞ تاریخ دریافت: ۸۱/۱۰/۰۷ تاریخ ارجاع جهت اصلاحات: ۸۲/۱/۱۹ تاریخ تصویب: ۸۲/۵/۲۶

## مقدمه

سلول‌های ستیغ عصبی، پتانسیل وسیعی در تشکیل بافت‌های جنینی دارند که در موارد زیادی تحقیق در زمینه مسیر و مقصد این سلول‌ها صورت گرفته است. بر طبق تحقیقات به عمل آمده، برخی از سلول‌های ستیغ عصبی همراه و هم‌مسیر با سلول‌های تشکیل دهنده گانگلیون‌های سمپاتیک، مهاجرت کرده و در بخش انتهایی مسیر، همراه اعصاب اسپلانکنیک در ناحیه مرکزی غده فوق کلیوی در طول این فیبرهای عصبی از طریق راه‌های داخل و مجاور عروقی، استقرار می‌یابند (۲،۱).

در مورد نحوه اجتماع سلول‌های ترشح کننده نوروپپتیدها در ناحیه مرکزی غده فوق کلیوی، تحقیقات گسترده‌ای صورت گرفته که عمدتاً با استفاده از روش‌های ایمنی-بافتی-شیمیایی به نتیجه رسیده است. در این بررسی‌ها، با استفاده از ردیاب‌های ویژه همانند آنتی‌بادی‌ها، سلول‌های کرومافینی ناحیه مرکزی غدد فوق کلیوی مورد بررسی و تحقیق قرار گرفته است (۴،۳). De falco و همکارانش (۲۰۰۲) با استفاده از آنتی‌بادی‌های پلی‌کلونال و ایجاد واکنش با DAB (Diaminobenzidin) به وجود نوروپپتیدهای جدیدی در غدد فوق کلیوی پی بردند (۵). با استفاده از مطالعات لکتین بافتی-شیمیایی جهت شناسایی قندهای انتهایی در زنجیره‌های گلیکوکونژوگه سطح سلول‌های اعضای مختلف بدن، تحقیقات وسیعی صورت پذیرفته است. در این مورد مطالعات بر روی مخاط بینی خوک، جسم زرد و عروق خونی موش صحرائی قابل ذکر هستند (۸،۷،۶). در مورد سلول‌های عصبی و نوروگلیال و ستیغ عصبی نیز تحقیقاتی صورت گرفته است؛ از جمله مطالعات بر روی سلول‌های موجود در گلیوماها، هسته Arcuate و گانگلیون‌های سمپاتیک قابل ذکر هستند (۱۰،۹،۱). محققین بررسی کرده‌اند که سلول‌های سمپاتیک و سلول‌های کرومافینی ناحیه مرکزی غدد

فوق کلیوی در ابتدا از یک رده سلولی از ستیغ عصبی مشتق می‌شوند و در بخشی از مسیر تکامل نیز با یکدیگر تفاوتی ندارند. ولی به تدریج با تغییر قندهای انتهایی در زنجیره گلیکوکونژوگه سطحی آن‌ها، این رده سلولی به دو گروه متفاوت سلولی یعنی سلول‌های سمپاتیک و سلول‌های ناحیه مرکزی غدد فوق کلیوی تقسیم می‌شوند؛ چنانچه لکتین PNA که مشخص کننده قند انتهایی گالاکتوز می‌باشد، فقط با سلول‌های کرومافینی ناحیه مرکزی غدد فوق کلیوی واکنش نشان می‌دهد (۱). در این رابطه نقش قندهای انتهایی به عنوان گیرنده‌های فاکتورهای القا کننده تکامل، در بسیاری از سیستم‌های بیولوژیکی مشخص شده است. به عنوان نمونه، این قندها در تعیین مسیر مهاجرت سلول‌های جنسی اولیه نقش کلیدی را ایفا می‌کنند (۱۱). لذا قندهای انتهایی به دنبال اتصال به فاکتورهای القایی مرتبط، در محل استقرار نهایی سلول‌ها به عنوان گیرنده‌های کلیدی در فرایند تکامل سلولی و بافتی دارای نقش مهمی هستند. نقش اخیر در برخی بافت‌ها، از جمله قلب و سلول‌های جنسی اولیه مورد تحقیق قرار گرفته است (۱۲،۱۱).

در مورد قندهای انتهایی زنجیره‌های گلیکوکونژوگه سطح سلول‌های کرومافینی ناحیه مرکزی غدد فوق کلیوی، مطالعات کمی صورت گرفته است. Katz و همکارانش (۱۹۹۵) وجود قند انتهایی گالاکتوز را در زنجیره‌های گلیکوکونژوگه سطح سلول‌های کرومافینی گزارش نموده‌اند. در عین حال در مورد تکامل آن با کاربرد روش‌های بافتی-شیمیایی و ایمنی-بافتی-شیمیایی تحقیقاتی انجام شده است (۱۵،۱۴،۱۳).

علی‌رغم تحقیقات وسیعی که ذکر شد، در مورد قندهای انتهایی یا گیرنده‌های تکاملی سلول‌های ناحیه مرکزی غدد فوق کلیوی، تاکنون تحقیقات اندکی صورت گرفته است. از جهتی، چون لکتین‌ها مواد

شد، سپس در مورد برش‌های بافتی پایدار شده با محلول B4G، پس از قرار دادن به مدت ۳ دقیقه در محلول لوگل جهت خارج نمودن رسوبات جیوه، به صورت تصادفی بعضی از برش‌های پایدار شده با هر دو محلول پایدار کننده فوق با روش هماتوکسیلین-اوتوزین (H & E) رنگ‌آمیزی شدند و با میکروسکوپ نوری جهت سنجش کیفیت مراحل تهیه برش‌ها و رؤیت ساختمان بافت‌شناسی غده فوق کلیوی با استفاده از منابع موجود، جهت انتخاب نمونه‌های مناسب برای واکنش با لکتین‌ها مورد بررسی قرار گرفتند (۱۷).

در مرحله بعد، برش‌های مطلوب انتخابی جهت مطالعه، در معرض لکتین‌ها قرار داده شدند. در این رابطه لکتین‌های VVA<sup>۱</sup> (قند اتصالی اختصاصی: ان استیل گالاکتوز آمین، GalNAc) و WGA<sup>۲</sup> (قند اتصالی اختصاصی: اسید سیالیک و آلفا و بتا-دی-ان استیل گلوکز آمین؛  $\beta, \alpha$ -D-GlcNAc) و MPA<sup>۳</sup> (قند اتصالی اختصاصی: ان استیل گالاکتوز آمین و گالاکتوز بتای ۱ به ۳-ان استیل گالاکتوز آمین؛ Gal( $\beta$ 1-3)-GalNAc) و OFA<sup>۴</sup> (قند اتصالی اختصاصی: آلفا-ال-فوکوز،  $\alpha$ -L-FUC) و PNA<sup>۵</sup> (قند اتصالی اختصاصی: گالاکتوز-ان استیل گالاکتوز آمین؛ Gal-GalNAc) که از طریق هلال احمر جمهوری اسلامی ایران از شرکت شیمیایی Sigma خریداری شده بود، به کارگیری شدند (۱۸). تمام این لکتین‌ها با آنزیم HRP<sup>۶</sup> کونژوگه بوده و در بافر PBS (محلول بافر فسفات) که حاوی ۰/۰۲ گرم کلرور منگنز، ۰/۰۲ گرم کلرور منیزیم و ۰/۰۵ گرم کلرور کلسیم بود، در pH=۷/۲ طوری رقیق شدند که غلظت لکتین در بافر ۱۰ میکرو گرم در میلی لیتر باشد. برش‌ها ابتدا به روش معمول بافت‌شناسی پس از قرارگیری در

ویژه‌ای جهت شناسایی گیرنده‌های فوق هستند، ما بر آن شدیم تا با استفاده از لکتین‌های کونژوگه با HRP (Horse Radish peroxidaz)، توزیع طبیعی قند یا قندهای انتهایی را در روند تکامل سلول‌های کرومافینی ناحیه مرکزی غدد فوق کلیوی، مورد بررسی قرار دهیم.

## مواد و روش‌ها

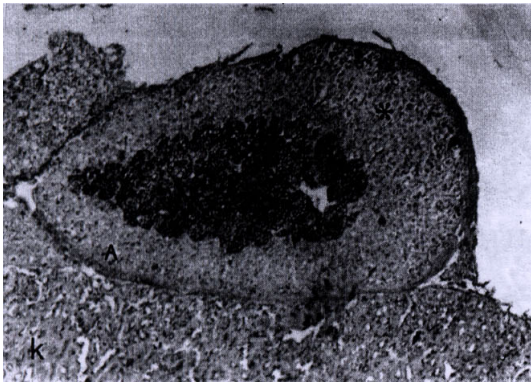
تمامی جنین‌های ۱۳ تا ۲۰ روزه موش به طریق زیر به دست آمدند:

تعداد ۲۶ موش بالغ نر و ماده نژاد Balb/c از نظر شرایط نگهداری یکسان و استاندارد درجه حرارت، تاریکی و روشی، دسترسی به آب و مواد غذایی و رطوبت، در اتاق حیوانات به صورت جفت در قفس‌های مجزا قرار گرفتند و شرایط جفت‌گیری برای آن‌ها فراهم شد. روز صفر حاملگی با رؤیت پلاک واژینال در ساعات بامدادی تعیین شد. موش‌های حامله در روزهای مورد مطالعه، توسط کلروفورم تحت بیهوشی عمیق که منجر به مرگ حیوان می‌شد قرار گرفته و جنین‌های آن‌ها پس از انجام عمل لاپاراتومی، خارج گردید (۱۶، ۱۷). از هر موش حامله، ۸ تا ۱۲ جنین به دست آمد. مجموع جنین‌های مورد آزمایش، ۲۱۲ عدد بود.

جنین‌ها پس از شست و شو در سرم فیزیولوژی، به مدت ۲۴ ساعت در محلول‌های پایدارکننده فرمالین ۱۰ درصد و B4G (شامل ۶ درصد کلرور جیوه، ۱ درصد استات سدیم و ۰/۱ درصد گلو تارالدهید) در حرارت آزمایشگاه قرار گرفتند. پس از خارج نمودن آن‌ها از محلول پایدارکننده و اعمال آب‌گیری با درجات مختلف الکل، در محلول گزلیل و پارافین مذاب قرار گرفتند و در جهت‌های عرضی و طولی توسط پارافین قالب‌گیری شدند. بلوک‌های به دست آمده با ضخامت ۵ میکرومتر به صورت ممتد (Serial section) برش‌گیری

1. Vicia Villosa Agglutinin
2. Wheat Germ Agglutinin
3. Maclura Pomifera Agglutinin
4. Orange Fungus Agglutinin
5. Agglutinin Peanut
6. Horse Radish Peroxidaz

واکنش از روز سیزدهم با شدت نسبتاً کم در مقایسه با روزهای بعدی، شروع شد. در روز سیزدهم تعداد کمی از سلول‌های کرومافینی به صورت نشاندار با لکتین MPA دیده شدند. به تدریج در روزهای بالاتر، واکنش شدیدتر شده و تعداد سلول‌های کرومافینی که با لکتین MPA نشاندار شده بودند، بیش تر شد. حد اکثر واکنش از نظر تعداد سلول‌های نشاندار با MPA در روز ۱۵ نوزادی قابل رؤیت بود (تصویر شماره ۱).



تصویر شماره ۱: P15/MPA, x100؛ واکنش لکتین MPA در نوزاد ۱۵ روزه موش (P15). غده فوق کلیوی (A) در بالای کلیه (K) دیده می‌شود. واکنش زیاد ناحیه مرکزی آن (ستاره کوچک) در مقایسه با ناحیه قشری (ستاره بزرگ) کاملاً مشهود است. بزرگ‌نمایی: x100

در تصویر شماره ۱، که از غده فوق کلیوی روز پانزدهم دوره نوزادی موش تهیه شده است، تمرکز سلول‌های کرومافینی بخش مرکزی غده فوق کلیوی که با لکتین MPA واکنش داده‌اند، مشهود است. علاوه بر سلول‌های کرومافینی که در بخش مرکزی غده متمرکز شده‌اند، برخی سلول‌ها در قسمت‌های قشری غده که به صورت اشعه وار به طرف مرکز کشیده شده‌اند، دیده می‌شوند که با لکتین MPA واکنش داده‌اند. با این

گزیل به توسط درجات خلوص نزولی الکل‌ها آب‌دهی شدند و بعد از شست و شو با آب مقطر، جهت خنثی نمودن پراکسیداز موجود به مدت ۵ تا ۱۰ دقیقه، لام‌ها در محلول آب اکسیژنه ۱ درصد در متانول قرار گرفت. بعد از یک ساعت شست و شو در محلول PBS، در اتاقک مرطوب به مدت ۲ ساعت، لام‌ها در معرض لکتین قرار داده شد. سپس بعد از شست و شو با محلول PBS، برش‌ها به مدت ۱۰ دقیقه در محلول حاوی DAB (Diaminobenzidin) و PBS گذاشته شد. محلول ذکر شده با غلظت ۰/۰۳ گرم DAB در PBS بوده و به ازاء هر ۱۰۰ سی سی محلول، ۲۰۰ میکرولیتر آب اکسیژنه به آن اضافه می‌گردد. در مرحله بعد، پس از شست و شوی برش‌ها با آب جاری به مدت ۵ تا ۱۰ دقیقه، جهت ایجاد رنگ زمینه، لام‌ها ۵ دقیقه در محلول ۱ درصد آلسین بلو در pH=۲/۵ قرار داده شد و سپس بعد از طی مراحل معمول بافت شناسی، لام‌ها چسبانده شده و برای بررسی با میکروسکوپ نوری آماده گردیدند (۱۸).

در روش مطالعه لام‌های تحت واکنش قرار گرفته با لکتین‌ها، هر لام بر اساس شدت واکنش به لکتین از صفر تا پنج، درجه‌بندی گردید. مقاطع رنگ‌آمیزی شده با لکتین توسط اجرا کنندگان طرح به صورت آزمون Blind از جهت شدت رنگ‌آمیزی، درجه‌بندی و مورد مطالعه قرار گرفت. در ساختارشناسی، واکنش سلول‌ها به لکتین همراه با سنجش چگونگی سطح گسترش واکنش در لام‌ها در نظر گرفته شد.

## یافته‌ها

در روزهای مختلف مورد مطالعه جنینی (۱۳ تا ۲۰ روزگی) موش، سلول‌های کرومافینی در ناحیه مرکزی غده فوق کلیوی با لکتین MPA و همچنین با لکتین PNA (به عنوان کنترل مثبت) واکنش نشان دادند. این

تصویر شماره ۳:  $15\text{ MPA}, \times 400$ ؛ واکنش لکتین MPA با غده فوق کلیوی (A) در نوزاد ۱۵ روزه موش (P15). ناحیه مرکزی غده (m) واکنش زیادی نسبت به ناحیه قشری (C) نشان می‌دهد. بزرگ‌نمایی:  $\times 400$

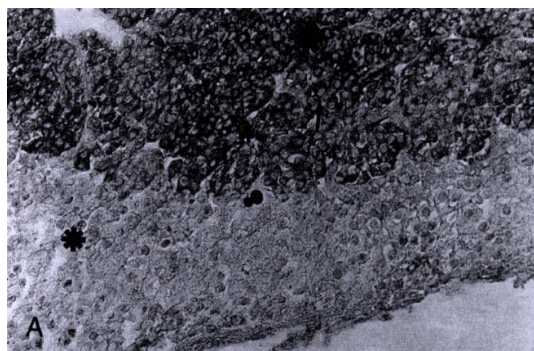
در آزمایش با سایر لکتین‌هایی که مورد بررسی قرار گرفتند، هیچ واکنش قابل توجهی در غده فوق کلیوی دیده نشد و در نمونه‌های تهیه شده با کاربرد لکتین‌های مختلف، سلول‌ها فقط با رنگ زمینه آلسین بلو مشخص شدند. البته برخی سلول‌ها با آلسین بلو شدیدتر از سایر سلول‌های غده فوق کلیوی رنگ شده‌اند که از نظر مکان و نحوه پراکندگی همانند سلول‌های کرومافینی غده فوق کلیوی می‌باشند. در تصویر شماره ۴، به عنوان نمونه، واکنش ضعیف غده فوق کلیوی با لکتین VVA در روز پانزدهم نوزادی موش ملاحظه می‌شود.



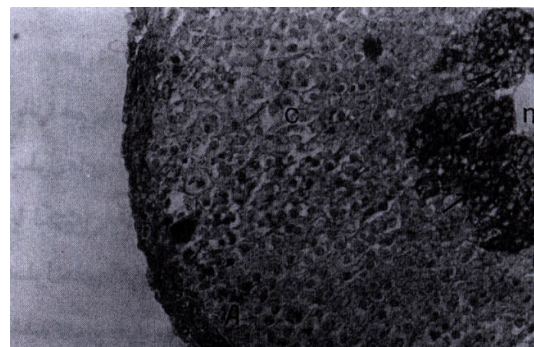
تصویر شماره ۴:  $15\text{ VVA}, \times 100$ ؛ واکنش لکتین VVA در نوزاد ۱۵ روزه موش (P15). غده فوق کلیوی (A) در بالای کلیه (K) قرار دارد. واکنش نواحی مراکز (ستاره کوچک) و قشری (ستاره بزرگ) غده نسبت به کلیه (سرفلش‌ها) با لکتین اندک است. کپسول دو عضو (فلش‌ها) در امتداد یکدیگرند. بزرگ‌نمایی:  $\times 100$

تفاوت که شدت واکنش در این سلول‌ها در مقایسه با سلول‌های ناحیه مرکزی خیلی کم‌تر است.

در تصویرهای شماره ۲ و ۳، با بزرگ‌نمایی بیش‌تر از تصویر قبل، نواحی غشاء و ساختارهای داخل سلولی تحت واکنش بالکتین در ناحیه مرکزی غده فوق کلیوی، قابل رؤیت شده‌اند و چنانچه ملاحظه می‌شود با لکتین MPA واکنش شدیدی نشان داده‌اند (فلش‌ها). در عین حال در این ناحیه، سلول‌هایی نیز دیده می‌شوند که شدت واکنش آن‌ها با MPA منفی و یا ضعیف است (سرفلش‌ها).



تصویر شماره ۲:  $15\text{ MPA}, \times 400$ ؛ بخشی از غده فوق کلیوی (A) در تصویر قبل با درشت‌نمایی بیشتر. واکنش ناحیه قشری (ستاره کوچک) و مرکزی (ستاره بزرگ) غده با لکتین کاملاً متفاوت است. بزرگ‌نمایی:  $\times 400$

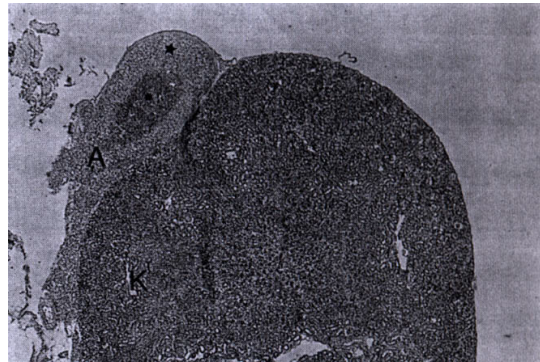

## بحث

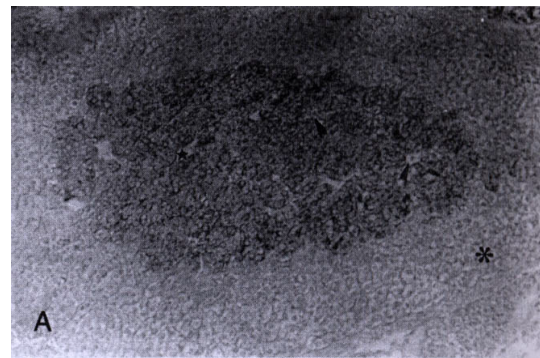
برخی از سلول‌های ستیغ عصبی که متعهد به ساختن سیستم سمپاتیکو کرومافینی هستند، در حین مهاجرت به سمت مقاصد نهایی خود، مسیرهای متفاوتی را انتخاب می‌کنند. سلول‌های ستیغ عصبی قبل از مهاجرت یعنی در زمانی که هنوز در لوله عصبی مستقر هستند، برنامه دارگر دیده و ژن‌های هومئوباکس در این روند دارای نقش اساسی می‌باشند (۱۹). در مطالعات انجام شده به توسط لکتین PNA، مشخص شده که در سطح سلول‌های کرومافینی، با وجود گیرنده از نوع گالاتوز، آنها به این لکتین متصل می‌شوند. ولی به دلیل عدم وجود چنین گیرنده‌هایی در سطح سلول‌های سمپاتیک، لکتین PNA به این سلول‌ها اتصال نمی‌یابد و این در حالی است که هر دو نوع سلول در بخش عمده‌ای از مسیر مهاجرتی دارای مسیری مشابه بوده اند (۱).

نتایج تحقیق حاضر نشان می‌دهد که سلول‌های کرومافینی ناحیه مرکزی غدد فوق کلیوی به لکتین MPA واکنش نشان دادند. با توجه به این که این لکتین به گیرنده Gal-GalNAc واکنش نشان داده و لکتین PNA نیز به قند انتهایی D-Gal و Gal-GalNAc واکنش نشان می‌دهد و ضمناً PNA نیز دارای واکنش با سلول‌های کرومافینی ناحیه مرکزی غدد فوق کلیوی می‌باشد، نتیجه می‌گیریم که قندهای انتهایی مذکور در ناحیه مرکزی غدد فوق کلیوی موجود هستند (۱). در این رابطه همان‌طور که در تصاویر ضمیمه نشان داده شده، واکنش سلول‌های کرومافینی که از قشر غده عبور کرده و در ناحیه مرکزی آن متمرکز و مستقر می‌شوند، به صورت تدریجی است و توجیه کننده مهاجرت این سلول‌ها از بیرون غده به طرف قشر آن و بالاخره مستقر شدن در ناحیه مرکزی است (تصویر شماره ۱). از جهتی با توجه به نتایج حاصل از این تحقیق می‌توان گفت که در اثر تکامل تدریجی و استقرار کامل، بعضی از سلول‌ها

در تصویرهای شماره ۵ و ۶، که از غده فوق کلیوی روز پانزدهم نوزادی موش تهیه شده است، تمرکز سلول‌های کرومافینی بخش مرکزی غده که با لکتین PNA واکنش داده‌اند، مشهود است. از این لکتین به عنوان کنترل مثبت در مطالعه استفاده شد.



تصویر شماره ۵: P15/PNA, x40؛ واکنش لکتین PNA در نوزاد ۱۵ روزه موش (P15). غده فوق کلیوی در بالای کلیه (K) دیده می‌شود. واکنش ناحیه قشری (ستاره بزرگ) و مرکزی (ستاره کوچک) غده با لکتین کاملاً متفاوت است. بزرگ‌نمایی: x40



تصویر شماره ۶: P15/PNA, x200؛ بخشی از غده فوق کلیوی (A) در تصویر قبل با بزرگنمایی بیشتر. واکنش ناحیه قشری (ستاره بزرگ) و ناحیه مرکزی (ستاره کوچک) با لکتین کاملاً متفاوت است. در ناحیه مرکزی بعضی از سلول‌ها با لکتین واکنش نداده‌اند (سرفلش‌ها). بزرگ‌نمایی: x200

فوق کلیوی واکنش داشت و با دیگر لکتین‌ها بیش‌تر سلول‌ها با رنگ زمینه آلسین بلو رنگ گرفته که نمونه مربوط به لکتین VVA ضمیمه تصاویر می‌باشد (تصویر شماره ۴). در این تصویر برخی سلول‌ها با رنگ زمینه‌ای فوق، شدیدتر از دیگر سلول‌ها رنگ گرفته‌اند. محل استقرار و نحوه پراکندگی این سلول‌ها، این احتمال را مطرح می‌کند که سلول‌های فوق، سلول‌های کرومافینی هستند و به دلیل خاصیت شدید قلیایی خود، شدیداً با آلسین بلو رنگ گرفته‌اند.

بررسی نتایج ما پیشنهاد کننده این فرضیه است که در سلول‌های کرومافینی ناحیه مرکزی غده فوق کلیوی، گیرنده Gal-Gal NAC به عنوان گیرنده عناصر القایی تکامل، در تمایز این سلول‌ها نقش ایفا می‌کند.

### سپاسگزاران

از همکاری‌ها و خدمات سرکارخانم متجدد کارشناس آزمایشگاه تحقیقاتی گروه علوم تشریحی دانشکده پزشکی مشهد و جناب آقای موحدیان کارشناس حیوان خانه بیمارستان قائم (عج) مشهد، که ما را در کارهای تکنیکی این پژوهش راهنما بوده‌اند، قدردانی و تشکر به عمل می‌آید.

واکنش به لکتین MPA را از دست داده‌اند یا واکنش آن‌ها به لکتین، ضعیف‌تر شده است. این مطلب می‌تواند احتمالاً به دلیل پوشیده شدن این قند توسط اسید سیالیک و یا تغییر شکل فضایی و یا تغییر قند انتهایی و همچنین تغییر قند ماقبل آخر باشد (۲۱، ۲۰، ۱۸). لذا با توجه به این مطلب که در بعضی از سلول‌ها، واکنش منفی و یا ضعیف به لکتین MPA مشاهده می‌شود، این احتمال وجود دارد که قند انتهایی Gal-GalNAC دارای نقش القایی در تکامل باشد. زیرا ابتدا که سلول‌ها در ناحیه قشری هستند، مقدار آن (با توجه به واکنش با لکتین MPA) کم، و سپس به تدریج با مستقر شدن در ناحیه مرکزی، تعداد آن افزایش می‌یابد. این افزایش احتمالاً با تکامل پیشرفته سلول تا عدم وجود واکنش تدریجاً تغییر می‌یابد. به همین دلیل بعضی سلول‌های تکامل یافته مرکزی، هیچ‌گونه واکنشی را که دلیل بر وجود این قند انتهایی در آنها باشد، بالکتین MPA نشان نداده‌اند (سرفلش‌ها در تصاویر شماره ۳ و ۲).

در این بررسی، چنانچه اشاره شد، از لکتین‌های مورد استفاده، غیر از لکتین PNA که به عنوان کنترل مثبت مورد استفاده قرار گرفت (تصاویر شماره ۵ و ۶)، فقط MPA با سلول‌های کرومافینی ناحیه مرکزی غدد

- فهرست منابع
- Katz DM, White ME, Hall AK. Lectin binding distinguishes between neuroendocrine and neuronal derivatives of the sympathoadrenal neural crest. *J Neurobiology* 1995; 26(2): 241-52.
  - Bogdanova TI, Debelenko LV. Ultrastructure of human adrenal glands at various periods of prenatal morphogenesis. *Arkh Ant Gistol Embriol* 1989; 96(4): 69-76.
  - Orezzoli AA, Villar MJ, Gonzalez Nicolini VG, Hokfelt T, Tramezzani JH. Neuropeptide Tyrosine-like immunoreactivity (NPY-LI) in ganglion neurons in the adrenal gland of the flat snake. *Bicell.* 1998; 22(2): 85-91.
  - Fernandez VJ, Rodinguez SF, Versategui C, Cardoba MF, Romero A, Decastro JM. Immunocytochemical distribution of serotonin and neuropeptide Y (NPY) in mouse adrenal gland. *Histol Histopathol* 1993; 8(3): 509-520.
  - De Falco M, Laforgia V, Valiante S, Virgilio F, Varano L, Deloca A. Different pattern of expression of five neuropeptides in the adrenal gland and kidney of two species of frog. *Histochem* 2002; 34: 21-26.
  - Perfumo CJ, Mores N, Armocida AD, Piffer IA, Massone AR, Itagaki S. Histochemical and lectin histochemical studies on nasal mucosa of Pigs with or without respiratory diseases. *J Vet Med Sci* 1998 Sep 60(9): 1021-3.
  - Salvetti NR, Ricci N, Dallard BE, Lorente JA, Iguzquiza I, Ortega HH. Lectin histochemical and cytometrical evaluation of the Corpus luteum of the rat at the end of pregnancy. *Anat Histol Embryol* 2000 Jun; 29(3): 129-34.
  - Smolkova O, Zavadka A, Barkston P, Lutsyk A. Cellular heterogeneity of rat vascular endothelium as detected by HPA and GSI lectin-gold probes. *Med Sci Monit.* 2001 Jul-Aug; 7(4): 659-668.
  - Schill J, Cervos-Navarro J. Lectin histochemistry of mixed gliomas demonstrating an intermediate cell type. *Histo Histopathol* 1998 Jan; 13(1): 73-9.
  - Pelaez B, Blazquez JL, Pastor FE, Sanchez A, Amat P. Lectin histochemistry and ultrastructure of microglial response to monosodium glutamate-mediated neurotoxicity in the arcuate nucleus. *Histol Histopathol* 1999 Jun; 14(1): 165-74.
  - Fazel AR, Schulte BA, Thompson RP, Spicer SS. Presence of a unique glycoconjugate on the surface of rat primordial germ cells during migration. *Cell Differ.* 1987; 21: 199-211.
  - Fazel AR, Sumida H, Schulte BA, Thompson RP. Lectin histochemistry of the embryonic heart: fucose-specific lectin binding sites in developing rats and chicks. *Am J Anat* 1989; 184(1): 76-84.
  - Boglione L, Bondone C, Gattolin A, Levi AC. The development of the suprarenal gland: Surgical and anatomical considerations. *Panminerva Med* 2001; 43(1): 33-7.



14. Barinov EF, Sulaeva ON. Mechanisms of adrenal embryogenesis. *USP Fiziol Nauk* 2001; 32(2): 99-112.
15. Mamet J, Peyronnet J, Roux JC, Cottet-Emard JM. Long-term Prenatal hypoxia alters maturation of adrenal medulla in rat. *Pediatr Res* 2002; 51(2): 207-14.
16. Kaufman MH, Bard JBL. The anatomical basis of mouse development. *Academic Press*, 1999, pp: 220-223.
17. Kaufman MH. The atlas of mouse development. *Academic press*, 1992, pp: 160-334.
18. Vliegthart JFG, Montreuil J, Schachter H. Glycoproteins II. *Elsevier* 1997: 403-455.
19. Morphy M, Bartlett PF. Molecular regulation of neural crest development. *Mol Neurobiol* 1993; 7(2): 111-135.
20. Varky I. Diversity in the silaic acid. *Glycobiology 2*. Philadelphia: 1992, pp: 25-40.
21. Schauer R. Sialic acids and their role as biological masks. *TIBS* 1985 Sep 357-60.