

گزارش یک مورد توده کاذب مدیاستن در یک بیمار سیروتیک

مریم برزین (M.D.)***

غلامعلی گدازنده (M.D.)**

ایرج ملکی (M.D.)*

فرشته آقابراری (M.ST.)**** عباس ارجمند (M.ST.)****

چکیده

سیروز به عنوان بیماری مزمن کبدی با دو مکانیسم افزایش فشار ورید پورت و نارسایی سلول‌های کبدی ایجاد علامت می‌کند. شایع‌ترین و مهم‌ترین عارضه افزایش فشار ورید پورت، واریس مری می‌باشد. واریس‌های نواحی اطراف مری (پاراازوفازال) به طور نادر در اثر افزایش فشار ورید پورت ایجاد می‌شوند. این واریس‌ها می‌توانند نمای توده‌های مدیاستن را تقلید نمایند. با توجه به این که توده‌های مدیاستن خلفی به دلایل مختلفی ایجاد می‌شوند، در برخورد با این توده‌ها در بیماران سیروتیک باید واریس‌ها را مدنظر قرار داد تا از نتایج زیان بار استفاده از روش‌های تهاجمی جلوگیری کرد.

در این مقاله، بیمار مبتلا به سیروزی که دارای واریس نواحی اطراف مری با نمای توده مدیاستن می‌باشد، معرفی می‌گردد.

واژه‌های کلیدی: سیروز، واریس پا را ازوفازال، توده‌های مدیاستن

مقدمه

و انسداد خارج کبدی ورید پورت در رتبه بعدی قرار دارد(۱).

سیروز یک بیماری مزمن کبدی است که با دو مکانیسم افزایش فشار ورید پورت (در ۶۰ درصد موارد) و نارسایی سلول‌های کبدی ایجاد علامت می‌کند و در حال حاضر سومین علت مرگ و میر مردان ۵۰ تا ۶۰ ساله در آمریکا می‌باشد(۲).

شایع‌ترین و مهم‌ترین عارضه افزایش فشار پورت، واریس مری است. این واریس‌ها به علت انتقال خون سیستم پرفشار پورت به وریدهای زیرمخاطی مری از

ورید پورت از به هم پیوستن وریدهای مزاتریک فوقانی و تحتانی و ورید طحالی ایجاد می‌شود. این ورید ۷۵ درصد خون ورودی به کبد را تامین می‌کند و به‌طور طبیعی دارای فشار ۷-۱۰ mmHg می‌باشد. افزایش فشار ورید پورت می‌تواند حاصل افزایش جریان خون پورت یا افزایش مقاومت در برابر جریان خون باشد. در اثر افزایش فشار ورید پورت، فشار طبیعی از ۱۰ mmHg تجاوز کرده و به‌طور متوسط به ۲۰ mmHg و در برخی موارد حتی به ۶۰-۵۰ mmHg نیز می‌رسد. ۸۵ درصد از موارد افزایش فشار پورت مربوط به سیروز کبدی می‌باشد

* فوق تخصص بیماری‌های گوارش و کبد (استادیار) عضو هیأت علمی دانشگاه علوم پزشکی مازندران ☐ ساری: بلوار امیرمازندرانی- بیمارستان امام خمینی (ره)

** فوق تخصص جراحی توراکی (استادیار) دانشگاه علوم پزشکی مازندران

**** دانشجویان پزشکی - دانشکده پزشکی دانشگاه علوم پزشکی مازندران

تاریخ تصویب: ۸۳/۱۲/۲۵

تاریخ ارجاع جهت اصلاحات: ۸۳/۱۰/۳۰

تاریخ دریافت: ۸۲/۹/۱۷

استفاده از روش‌های غیر تهاجمی از عوارض روش‌های تهاجمی جلوگیری کرد. در این مقاله بیمار مبتلا به سیروز که دارای واریس نواحی اطراف مری با نمای توده مدیاستن می‌باشد، معرفی می‌گردد.

معرفی بیمار

بیمار آقای ۶۵ ساله‌ای است که با تشخیص سیروز با منشأ مبهم (Cryptogenic) از یک سال قبل تحت درمان طبی بوده است. وی در یک مراجعه با شکایت درد قفسه‌سینه و تنگی نفس بستری گردید. درد بیمار به صورت تحت جناغی بدون ماهیت فشاری و تیر کشنده و ارتباط با فعالیت و تغییر وضعیت بوده است. بیمار همزمان با درد دچار تنگی نفس و تهوع و استفراغ می‌گردید. تشدید درد در دوره‌های ۲۰ دقیقه‌ای بعد از خوردن غذا رخ می‌داد. در معاینه، ملتحمه زرد رنگ (Icteric) و افسار (Frenulum) زبان نیز زرد بود. بزرگیطحال و علائم انسفالوپاتی (بی‌قراری، بی‌حالی، خواب آلودگی) مشهود بود. در معاینه قفسه‌سینه و سایر معاینات، نکته غیرعادی وجود نداشت. یافته‌های آزمایشگاهی مهم شامل:

Hct=۳۹%, WBC=۳۳۰۰/ μ l, Plt=۶۶۰۰/ μ l, AST=۵۹U/L, ALT=۴۵U/L, Alb=۴/۱ gr/dl, PT=۱۶ sec, Activity=۶۴%, PTT=۴۰, Bilirubin=۳/۱ mgr/dl.

و الکترولیت‌ها و کارکرد کلیه، طبیعی بوده است.

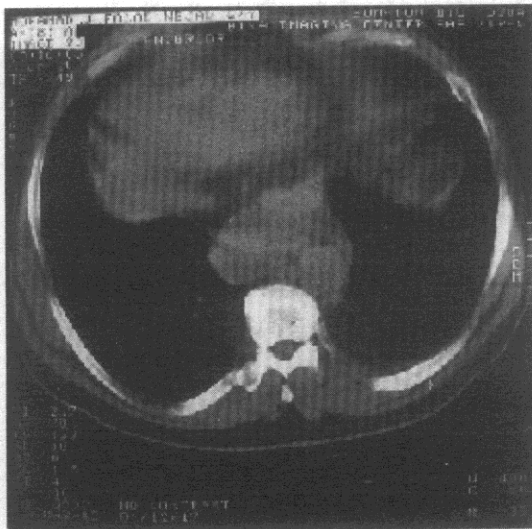
در پرتونگاری قفسه سینه، در نمای قدامی - خلفی، توده‌ای با تراکم نسج‌نرم و حدود مدور در نیمه چپ قفسه سینه چپ در پشت سایه قلب و در نمای جانبی، کدورت آلوئولر منطبق بر مهره‌های پشتی در خلف مری گزارش شد (تصاویر شماره ۱ و ۲).

طریق وریدهای کرونری ایجاد می‌گردند. واریس مری در ۷۵ درصد بیماران مبتلا به سیروز دیده می‌شود و در اشخاص الکلیک شایع‌تر است (۳). در اثر افزایش فشار، وریدها متسع و پیچ‌وخم دار می‌شوند. علاوه بر واریس مری، در اثر بالا رفتن طولانی مدت و شدید فشارخون در ورید پورت، یکسری عروق فرعی شامل شنت‌های پرتو سیستمیک در مجرای رکتال (هموروئیدها) و شنت‌های پرتوسیستمیک در لیگامان داسی شکل در دیواره شکم (کاپوت‌مدوزا) و واریس‌های نواحی اطراف مری ایجاد می‌شوند. با ورود خون به ورید آزیگوس و جریان سیستمیک تنها مقداری از فشار پورت کاهش می‌یابد. واریس‌ها معمولا بدون علامت هستند، مگر در مواردی که پاره شوند (۱).

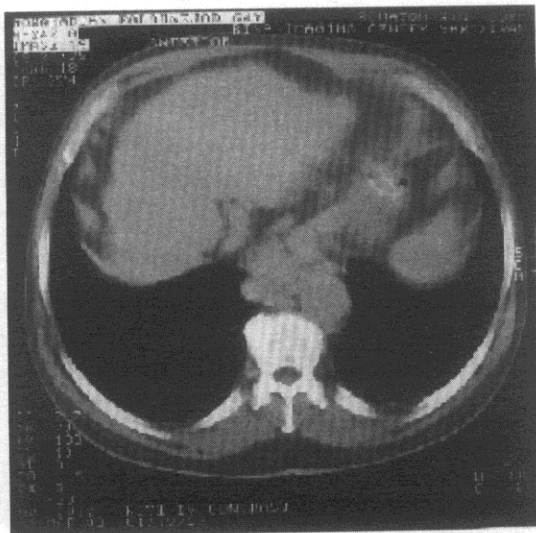
واریس‌های نواحی اطراف مری از عوارض نادر افزایش فشار پورت می‌باشند که تا به حال تنها چندین مورد از آن گزارش شده است، از طرفی اتساع زیاد واریس‌های نواحی اطراف مری می‌تواند نمای توده مدیاستن را تقلید نماید (۳). توده‌های مدیاستن انواع مختلفی دارند، ولی در برخی موارد توده‌های کاذب مدیاستن ممکن است منجر به خطای تشخیصی شوند؛ برای مثال توده کاذب مدیاستنی که ناشی از واریس نواحی اطراف مری باشد ممکن است به علت نمای ایجاد شده در پرتونگاری و برش‌نگاری قفسه سینه منجر به نمونه‌گیری سوزنی از راه پوست (FNA) و یا اقدام جراحی گردد که استفاده از این شیوه‌ها در بسیاری از موارد ممکن است بسیار خطرناک باشد (۴).

در این گزارش سعی شده است بر اهمیت این موضوع تاکید گردد که در فردی که دچار سیروز است در صورت رویت توده‌های مدیاستینال حتما واریس‌های متسع نواحی اطراف مری را باید مدنظر قرار داد و با

آزیگوس از محل توده تا قوس آزیگوس متسع و آدنوپاتی ناحیه سلیاک و نواحی اطراف آنورت نیز مشهود بود.

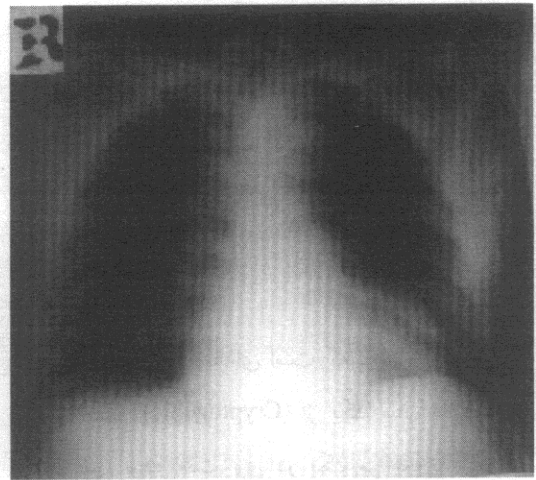


تصویر شماره ۳: سی تی اسکن قفسه سینه بدون تزریق ماده حاجب

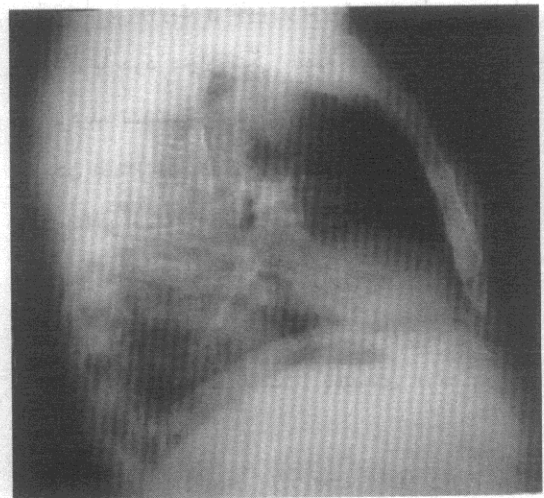


تصویر شماره ۴: سی تی اسکن قفسه سینه با تزریق ماده حاجب

در سونوگرافی داپلر رنگی، وریدهای متسع در اپیگاستر با انتشار به داخل قفسه سینه و دارای جریان خون به آن سمت گزارش گردید.



تصویر شماره ۱: رادیوگرافی PA قفسه سینه



تصویر شماره ۲: رادیوگرافی لترال قفسه سینه

در سونوگرافی انجام شده، کبد ندولر و کوچک،طحال بزرگ و حاوی کلسیفیکاسیونهای متعدد، کیسه صفرا حاوی یک سنگ ۱۸ میلی متری بود و واریسهای متعددی نیز در ناف کبد گزارش شد. در برشنگاری قفسه سینه که در دو مرحله: بدون تزریق ماده حاجب (تصویر شماره ۳) و با تزریق ماده حاجب (تصویر شماره ۴) صورت گرفت، توده‌ای با تراکم نسج نرم و به ابعاد ۸×۴×۶ cm در مدیاستن خلفی و قدام آنورت نزولی و ورید آزیگوس گزارش گردید. ورید

توده‌های پشت قلب که ناشی از واریس‌های متسع نواحی اطراف مری باشد در پرتونگاری ۴/۸ درصد از بیماران با افزایش فشار پورت دیده می‌شود. بنابراین می‌توان گفت در ۵ درصد از بیماران دارای افزایش فشار پورت طولانی مدت، توده‌های کاذب مדיاستن دیده می‌شود که ممکن است با نئوپلاسم اشتباه شود (۷).

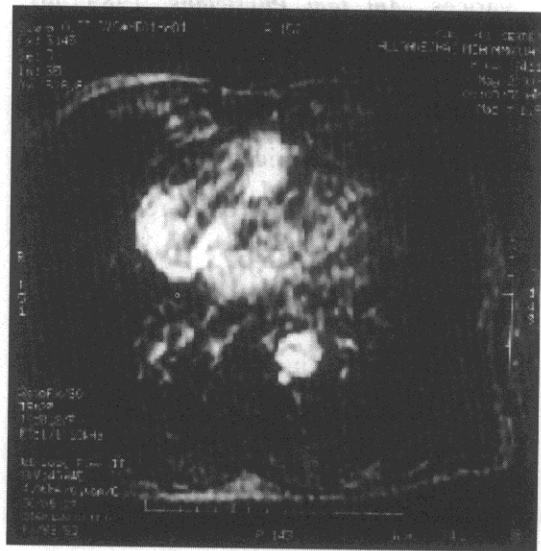اولین گام برای تشخیص توده‌های مדיاستن، شناسایی محل توده در مکان‌های سه گانه آن می‌باشد. روش‌های مختلفی برای تشخیص این توده‌ها وجود دارد که استفاده از برش نگاری اسپیرال دینامیک از اهمیت بسزایی برخوردار است (۶).

در بیمار معرفی شده به دلیل در اختیار نداشتن روش فوق از برش نگاری معمولی استفاده گردید. در این روش ماهیت عروقی ضایعه مشخص نشد و در نهایت با به کارگیری روش‌های سونوگرافی داپلرننگی و MR آنژیوگرافی تشخیص نهایی داده شد. در موارد مشابه معرفی شده که در بیماران سیروتیک رخ داده است، تشخیص نهایی از طریق روش‌های پاراکلینیک غیرتهاجمی (MR آنژیوگرافی، برش نگاری اسپیرال دینامیک) حاصل گردید (۸).

با توجه به موارد اندک معرفی شده در طی دهه اخیر، معرفی این بیمار به لحاظ تاکید بر احتیاط در روش‌های تشخیصی صورت گرفته است.

اهمیت تشخیص غیرتهاجمی از آن جهت است که در بررسی توده‌های مדיاستینال خلفی از روش نمونه‌گیری سوزنی از راه پوست (FNA) استفاده می‌شود که در مورد توده‌های عروقی ممکن است نتایج زیان‌باری داشته باشد (۸). بنابراین توجه به وجود سیروز و افزایش فشار ورید پورت در بیماران با توده مدياستن و بررسی‌های تشخیصی بیش‌تر در بیماران سیروزی دارای افزایش فشار ورید پورت قبل از نمونه‌برداری یا جراحی ضروری به نظر می‌رسد (۹).

در MR آنژیوگرافی نیز یک کلافه عروقی که از شکم به داخل قفسه سینه در قدام آئورت کشیده می‌شد، مشاهده گردید (تصویر شماره ۵).
باتوجه به نتایج حاصله، برای بیمار وجود واریس نواحی اطراف مری مطرح گردید.



تصویر شماره ۵: MR آنژیوگرافی

بحث

کدورت‌های یافت شده در نمای پرتو نگاری مدياستن می‌تواند دلایل مختلفی داشته باشد از جمله: تومورهای نورژونیک، فتق هیاتال، دیورتیکول مری، لنفوما، منگوسل، منگومیلوسل، کیست‌ها، آبه‌ها، آنوريسم آئورت نزولی و واریس‌های نواحی اطراف مری (۴). بر خلاف واریس مری که یافته شایعی در بیماران سیروتیک می‌باشد، واریس نواحی اطراف مری در این بیماران بسیار نادر است و می‌تواند به صورت اولیه و یا به دنبال اسکروتراپی (تزریق مواد شیمیایی خاص جهت تخریب وریدهای واریسی) واریس مری ایجاد گردد (۶).

فهرست منابع

1. Chalasani N. Predictors of large Esophageal varices in Patients with Cirrhosis. *American J of Gastroenterology*. 1999; 94(11):
2. Fearnow EC, Deluca SA. Esophageal varices, *Am fam Physicians*. 1989; 40: 107-108.
3. Nyman R, Vonsinner W, Mygind T. Paraesophageal varices presenting as a retrocardiac mass. a case report. *Acta Radiol*. 1994; 35: 255-57.
4. Awani Kumar, Juan Carlos Ricaurte, Ute Rosa, Peter Smith. Retrocardiac Mass in a Patient With Cirrhosis. *CHEST* 1997; 112: 1679-80.
5. Jarlaud T. A rare mediastinal pseudotumor. esophageal and azygos vein varices, *J Radiol*, 1998 Apr; 79(4): 348-50.
6. Lau KK, Phillips G, Mckenize A. Pseudotumoral Paraesophageal varices. *Gastrointest Radio*, 1992 Summer; 17(3): 193-4.
7. Wislez M, Lahmek P, Mangiapan G. A mediastinal opacity in a patient with cirrhosis. *Rev pneumol clin*. 2000 Sep; 56(4): 269-71.
8. Cho KC, Pate YD, Wachshery RH. varices in portal hypertension. Evaluation with CT Radiographics. 1995; 15: 609-22.
9. Ishikawa T, Saeki M, Tsukune Y. Detection of paraesophageal varices by plain films. *AJR AmJ Roentgenol*. 1985; 144: 701-704.